

**FRECUENCIA DEL VIRUS DE PAPILOMA HUMANO EN EL EPITELIO DE  
SURCOS Y BOLSAS PERIODONTALES EN DIFERENTES ESTADIOS DE LA  
ENFERMEDAD PERIODONTAL. ESTUDIO PILOTO**

**Daniela Ceballos Cubillos  
Angie Camila Santamaría Bustamante**

**UNIVERSIDAD EL BOSQUE  
PROGRAMA DE PERIODONCIA Y MEDICINA ORAL  
FACULTAD DE ODONTOLOGÍA  
BOGOTA DC. FEBRERO 2020**

## HOJA DE IDENTIFICACIÓN

<b>Universidad</b>	El Bosque
<b>Facultad</b>	Odontología
<b>Programa</b>	Periodoncia y Medicina Oral
<b>Título:</b>	Frecuencia del virus de papiloma humano en el epitelio de surcos y bolsas periodontales en diferentes estadios de la enfermedad periodontal. Estudio piloto
<b>Grupo de investigación:</b>	Unidad de Investigación Básica Oral-UIBO
<b>Línea de Investigación:</b>	Medicina Periodontal
<b>Tipo de investigación:</b>	Postgrado
<b>Estudiantes:</b>	Daniela Ceballos Cubillos Angie Camila Santamaría Bustamante
<b>Directora:</b>	Dra. Sandra Janeth Perdomo Lara
<b>Codirector/ Asesor metodológico:</b>	Dra. Gloria Inés Lafaurie Villamil
<b>Asesor estadístico:</b>	Dra. Gloria Inés Lafaurie Villamil

## DIRECTIVOS UNIVERSIDAD EL BOSQUE

<b>HERNANDO MATIZ CAMACHO</b>	Presidente del Claustro
<b>JUAN CARLOS LOPEZ TRUJILLO</b>	Presidente Consejo Directivo
<b>MARIA CLARA RANGEL G.</b>	Rector(a)
<b>RITA CECILIA PLATA DE SILVA</b>	Vicerrector(a) Académico
<b>FRANCISCO FALLA</b>	Vicerrector Administrativo
<b>MIGUEL OTERO CADENA</b>	Vicerrectoría de Investigaciones.
<b>LUIS ARTURO RODRÍGUEZ</b>	Secretario General
<b>JUAN CARLOS SANCHEZ PARIS</b>	División Postgrados
<b>MARIA ROSA BUENAHORA</b>	Decana Facultad de Odontología
<b>MARTHA LILILIANA GOMEZ RANGEL</b>	Secretaria Académica
<b>DIANA ESCOBAR</b>	Directora Área Bioclínica
<b>MARIA CLARA GONZÁLEZ</b>	Director Área comunitaria
<b>FRANCISCO PEREIRA</b>	Coordinador Área Psicosocial
<b>INGRID ISABEL MORA DIAZ</b>	Coordinador de Investigaciones Facultad de Odontología
<b>IVAN ARMANDO SANTACRUZ CHAVES</b>	Coordinador Postgrados Facultad de Odontología
<b>MIGUEL FERNANDO VARGAS</b>	Director(a) Programa de periodoncia y medicina oral.
<b>MARIA ALEJANDRA SABOGAL</b>	Coordinador(a) Programa de periodoncia y medicina oral.

**“La Universidad El Bosque, no se hace responsable de los conceptos emitidos por los investigadores en su trabajo, solo velará por el rigor científico, metodológico y ético del mismo en aras de la búsqueda de la verdad y la justicia”.**

## GUIA DE CONTENIDO

Resumen	
Abstract	
	Págs.
1. Introducción	1
2. Marco teórico	3
2.1 Virus del papiloma humano	3
2.2 VPH en tejido periodontal sano	5
2.3 El tejido periodontal como reservorio del VPH	11
2.4 Prevalencia del virus en asociación con la destrucción periodontal	15
2.5 Enfermedad periodontal y VPH	16
2.6 VPH en agrandamiento gingival inducido por ciclosporina	24
2.7 Métodos de detección del VPH	25
3. Planteamiento del problema	29
4. Pregunta de investigación	32
5. Justificación	31
6. Objetivos	34
6.1 Objetivo general	34
6.2 Objetivos específicos del proyecto	35
7. Aspectos metodológicos	35
7.1. Tipo de estudio	35
7.2. Población y muestra	35
7.3. Población de estudio	35
7.4. Criterios de inclusión	35
7.5 Criterios de exclusión	36
7.6 Métodos y técnicas para la recolección de la información	36
8. Plan de tabulación y análisis	37
8.1 Hipótesis nula	37
9. Resultados	38
10. Discusión	41
11. Conclusiones	43
12. Referencias bibliográficas	44
13. Anexos	47

## LISTA DE FIGURAS

- Figura 1.** Análisis de los productos de PCR del gen de la globina B para confirmar la presencia y la calidad del ADN de las muestras. 40
- Figura 2.** Análisis de los productos pcr de la secuencia L1 del virus del papiloma humano A. Representación de la localización de amplificación de localizadores GP5 + / GP6 +. B 41

## LISTA DE TABLAS

<b>Tabla 1</b> Características periodontales, edad y género de la población estudiada	38
---	----

## RESUMEN

### Frecuencia del virus de papiloma humano en el epitelio de surcos y bolsas periodontales en diferentes estadios de la enfermedad periodontal. Estudio piloto

**Objetivo:** Establecer la frecuencia de detección del virus del papiloma humano (VPH) en tejido periodontal en una muestra de pacientes con diferentes condiciones periodontales. **Materiales y Métodos:** Este estudio piloto incluyó 45 sujetos, mayores de 18 años y menores de 65 años asignados de acuerdo con la edad y el estado periodontal; menores de 40 años (n=19); salud gingival y/o gingivitis (n=8), periodontitis estadio I o II (n=5) y estadio III o IV (n=6) y mayores de 40 años (n=26); salud gingival y/o gingivitis (n=8); periodontitis estadio I o II (n=5); estadio III o IV (n=13). Todos los sujetos firmaron el consentimiento informado aprobado por el comité de ética de la Universidad El Bosque. Se tomaron muestras del surco gingival o de las bolsas periodontales usando puntas de papel estériles, en el cuadrante de las bolsas más profundas realizando fricción sobre el epitelio sulcular. El ADN total se extrajo usando el kit QIAamp® DNA FFPE Tissue y se realizó una PCR con PCO3/PCO4, que amplifican un fragmento de 110 pb del gen de la  $\beta$ globina, visualizado por electroforesis en gel de agarosa al 1% teñido con SYBR Safe para identificar la banda amplificada de 110pb. Una qRT-PCR se realizó para la detección de VPH en muestras usando cebadores de consenso GP5+/GP6+ con el kit de mezcla maestra Kappa SYBR Green (KapaBiosystems®) y CFX96 Ciclador térmico en tiempo real Bio-Rad (Biorad, Hercules, CA). La frecuencia se estableció por la presencia o ausencia de VPH y VPH 16/18. **Resultados:** El total de las 45 muestras tomadas, 4 muestras fueron positivas para VPH, un paciente en el grupo de salud periodontal de 45 años de edad hombre, un paciente en el grupo de estadio I de 35 años de edad mujer, un paciente en el grupo de estadio III de 35 años de edad hombre y uno en el grupo de estadio IV de 47 años de edad mujer. **Conclusión:** Se observó una frecuencia de VPH del 8.8% de las muestras de células epiteliales de tejido periodontal. La presencia de VPH no se asoció con el estadio periodontal o la edad. El tejido periodontal puede ser un reservorio de VPH. Los resultados de la curva no demostraron la presencia de VPH 16 o 18. Futuros análisis deberán llevarse a cabo para establecer los genotipos virales presentes en las muestras.

**Palabras clave:** VPH, tejido periodontal, surco gingival, bolsa periodontal, gingivitis, periodontitis



## ABSTRACT

### Frequency of the human papillomavirus on periodontal folds and pockets during different stages of periodontal disease. Pilot study

**Objective:** To establish the frequency of detection of the human papillomavirus (HPV) on periodontal tissue within a sample of patients with differing periodontal conditions. **Materials and methods:** This pilot study included 45 subjects under 65 years of age and over 18 years of age, assigned depending on the age and periodontal stage: under 40 years (n=19); gingival health or gingivitis (n=8), periodontitis stage I or II (n=5), stage III or IV (n=6) and over 40 years (n=26); gingival health or gingivitis (n=8); periodontitis stage I or II (n=5), stage III or IV (n=13). All subjects signed the informed consent approved by the ethics committee of Universidad El Bosque. Crevicular sulcus or periodontal pocket samples were taken from the deepest quadrant using sterile paper tips with friction. Total DNA was extracted using the QIAamp® DNA FFPE Tissue kit and a PCR was carried out with PCO3/PCO4 which amplify a segment of 110 pb  $\beta$ globina gene visualised by electrophoresis in agarose gel at 1%, dyed with SYBR Safe in order to identify the amplified band. A qRT-PCR was carried out in order to detect the HPV from samples using GP5+/GP6+ primers, the Kappa SYBR Green master mix (KapaBiosystems®) and CFX96 thermal cycler in real-time Bio-Rad (Biorad, Hercules, CA). Frequency was established by the presence or absence of HPV and HPV 16/18. **Results:** Four samples from the 45 taken resulted positive: one male patient 45 years of age in the periodontal group, one female patient 35 years of age and stage I, one male patient aged 35 years and stage III and one female aged 47 stage IV. **Conclusion:** A HPV frequency of 8.8% was observed on the epithelial cell samples from periodontal tissue. Presence of HPV was not associated with periodontal condition or age. Periodontal tissue may be a reservoir for HPV. Curve results did not show presence of HPV 16 or 18. Future analysis should be carried out in order to establish the viral genotypes present in the samples.

**Key words:** HPV, periodontal tissue, crevicular sulcus, periodontal pocket, gingivitis, periodontitis.

## 1. INTRODUCCIÓN

La enfermedad periodontal se caracteriza por la presencia de inflamación gingival, pérdida de inserción tisular, formación de bolsa periodontal y pérdida de hueso alveolar alrededor del diente afectado. Se acepta ampliamente que el inicio y la progresión de la periodontitis depende de la presencia de microorganismos Gram-negativos y Gram-positivos capaces de causar enfermedades. Sin embargo, las teorías tradicionales que explican la fisiopatología de la periodontitis no pueden explicar varios aspectos de la enfermedad, incluido el fracaso de la progresión de todos los casos de gingivitis a periodontitis, la especificidad del sitio, su naturaleza episódica, entre otras. Por lo tanto, la investigación se ha ramificado en diferentes direcciones, una de las cuales incluye virus. (Shipilova et al., 2018)

Los virus son capaces de colonizar las células huésped, de evadir los mecanismos de defensa inmunológicos y de inducir la producción de sustancias que pueden iniciar directamente la destrucción del tejido. Debido a esto, es importante investigar el papel de los virus en la patogenia de la enfermedad periodontal, específicamente del virus del papiloma humano (VPH), ya que en diversos estudios se ha encontrado presente en cavidad oral, en el periodonto marginal, en el surco gingival y en bolsas periodontales, además está asociado con tumores malignos de cabeza y cuello. Los carcinomas de cabeza y cuello asociados al VPH son cada vez más importantes y constituyen una entidad única. (Shipilova et al., 2018)

Los virus del papiloma humano son pequeños virus de ADN, de los cuales se han identificado más de 100 tipos y más de 30 están presentes en la mucosa oral. Se ha demostrado que el VPH tiene una asociación positiva con la periodontitis, sin necesidad que existan signos clínicos evidentes de infección viral, por lo tanto se sugiere que el periodonto puede actuar como reservorio para este virus. (Hormia et al, 2005; Shipilova et al, 2018)

Algunos autores afirman que puede haber una sinergia entre la periodontitis crónica, la infección oral por VPH y el carcinoma de cabeza y cuello. Hay varios puntos de evidencia para esto; el periodonto puede actuar como un reservorio para el VPH, la periodontitis crónica puede tener un papel en la historia natural del VPH en pacientes con carcinomas de la base de la lengua, al facilitar la infección inicial y la persistencia de la infección por VPH en la bolsa periodontal. En segundo lugar, se sabe que el VPH es el agente causante de las neoplasias malignas epiteliales del cuello uterino. Los tipos de VPH de alto riesgo (con mayor frecuencia VPH 16 y ocasionalmente VPH 18) identificados en el carcinoma de células escamosas amigdalina positivo para VPH son similares a los que se encuentran en los cánceres de cuello uterino. En tercer lugar, existen similitudes entre el epitelio cervical uterino y el epitelio de unión del periodonto. Ambos tienen una capa basal de división rápida a la que el VPH tiene una gran afinidad. Esto indica que la periodontitis crónica (que facilita el ciclo de vida del VPH) puede tener un papel en el aumento del riesgo de carcinoma de cabeza y cuello.(Shipilova et al., 2018)

Se sabe que estos virus infectan las células basales y suprabasales. Dado que la bolsa periodontal es el único sitio en la mucosa oral donde las células basales, que se sabe que son dianas del VPH en otros sitios de la mucosa, normalmente están expuestas al medio ambiente, se plantea la hipótesis de que este podría ser el sitio del VPH latente. El epitelio de unión del periodonto es un epitelio de diferenciación rápida cuyas células se exfolian en todo el surco gingival antes de que puedan diferenciarse. Durante la enfermedad periodontal, se produce la formación de bolsas que se asocia típicamente con una rápida proliferación y migración de las células basales y supra-basales del epitelio de unión. Por lo tanto, el epitelio de la bolsa ofrece un sitio favorable para la replicación de VPH (Shipilova et al., 2018)

## 2. MARCO TEÓRICO

### 2.1 *Virus del papiloma humano*

El virus del papiloma humano (VPH) es la infección de transmisión sexual (ITS) más prevalente en todo el mundo (Albrecht 2008). Se ha establecido claramente como una causa necesaria, pero no únicamente suficiente, del cáncer invasivo del tracto anogenital, particularmente en el cáncer de cuello uterino (Walboomers 1999), Este virus de ADN bicatenario no envuelto tiene un tropismo por las células epiteliales y puede inducir hiperplasia, papilomatosis y lesiones verrucosas en el epitelio escamoso estratificado de la piel y la mucosa (Monk 2007). El virus se replica en el epitelio escamoso y su ciclo de vida se completa en las células superficiales maduras del epitelio. La dependencia del crecimiento viral en la maduración escamosa es típica del VPH y produce un cambio citológico distinto en las células maduras (atipia koilocítica (atipia nuclear y vacuolización paranuclear), que se considera un efecto citopático viral y un marcador empírico para la infección por VPH (Crum 2004).

El virus del papiloma humano está fuertemente asociado a lesiones en cavidad oral, esta es la sexta neoplasia maligna más común y una de las principales causas de morbilidad y mortalidad por cáncer en todo el mundo (Nagpal y Das Bibhu 2003). Inicialmente se planteó que algunos serotipos de VPH pueden infectar y causar lesiones benignas en el tracto aero-digestivo superior humano como carcinomas de células escamosas de cabeza y cuello (CECC) u oro-faríngeo (COCE) además, se sabe que causan carcinomas genitales. Los principales factores de riesgo para la CECC VPH-positivo no son el tabaco o el alcohol como ocurre con los VPH-negativo, sino que se relacionan principalmente con la historia sexual (Kreimer et al, 2004; Gillison et al, 2008), el riesgo aumenta con un número creciente de parejas sexuales orales y vaginales, antecedentes de verrugas genitales y una edad temprana en la primera relación sexual (Schwartz et al, 1998; Kreimer et al, 2004).

En los últimos 25 años, ha habido un interés creciente en los virus del papiloma humano (VPH) debido a su papel potencial en la patogénesis de varias neoplasias malignas humanas. Hasta la fecha, se han identificado más de 100 tipos de VPH, de los cuales más de 30 (1, 2, 3, 4, 6, 7, 10, 11, 13, 16, 18, 20, 28, 31, 32, 33, 35, 38, 40, 45, 52, 54, 55, 57, 58, 59, 68, 69, 72, 73, 77, 85) han sido detectados en la mucosa oral. La primera evidencia que sugiere que el VPH podría estar presente, se da en 1983, donde se publicó un metanálisis reciente de la literatura mundial hasta 1997, que confirmaba el VPH como un factor de riesgo independiente para el SCC oral. Además, una amplia variedad de lesiones benignas de células escamosas en la mucosa oral se han relacionado causalmente con el VPH, incluidos el papiloma de células escamosas, el condiloma acuminado, la verruga vulgar y la hiperplasia epitelial focal (FEH). (Hormia 2005)

Los papilomavirus infectan muchas especies de vertebrados, pero son muy específicos de cada especie. Todos los papilomavirus son bastante similares en la estructura fisiológica y la organización del genoma. El virión está compuesto por un genoma de ADN de doble cadena, de 8000 pares de bases, encerrado en una cápside icosaédrica desnuda de aproximadamente 55 nm de diámetro. Los virus del papiloma humano (VPH) se pueden agrupar ampliamente en tipos cutáneos y mucosotrópicos. Los VPH mucosotrópicos se encuentran típicamente en la mucosa anogenital y la mucosa oral. La infección genital por VPH se puede transmitir a la mucosa oral mediante autoinoculación, sexo oral o contacto oral (besos). El tipo mucosotrópico se clasifica además en tipos de alto y bajo riesgo, en referencia a su asociación con el cáncer cervical. . (Scheurer 2005)

El genoma viral se organiza en tres segmentos: la región temprana (E) que comprende E1, E2, E4, E5, E6 y E7 y representa el 50% del genoma, la región tardía (L) que consta de L1 y L2 que representa 40% del genoma y una región reguladora genómica que representa el 10% del genoma. Las oncoproteínas E6 y E7 virales son necesarias para la conversión maligna. El

genoma del VPH está compuesto de tres regiones principales: la región de control largo, los genes E1-E8 tempranos y los genes L1-L2 tardíos. Las capacidades de las proteínas E6 y E7 del VPH de alto riesgo para asociarse con los supresores de tumores p53 y pRB, respectivamente, se han sugerido como un mecanismo por el cual estas proteínas virales inducen la formación de tumores. (Shipilova 2018)

El virus del papiloma humano (VPH) es un virus de ADN que puede causar infección crónica de la piel o del epitelio de la mucosa. Algunas partes del genoma viral se integran ocasionalmente en el ADN de las células huésped, algunos de los genes tienen un potencial maligno (Nair 2005). Estos se han identificado en cavidad oral, en particular en el periodonto marginal, también se encuentran presentes en la bolsa periodontal y en el surco gingival. Se ha demostrado que el VPH tiene una asociación positiva con la periodontitis. Se han realizado varios estudios, identificando la presencia de VPH en el periodonto: la detección de VPH 6, 11, 16 ADN o ADN relacionados en los tejidos periodontales sin signos clínicos evidentes de infección viral sugiere que el epitelio gingival puede actuar como reservorio. Los VPH de alto riesgo también están asociados con un subconjunto de carcinomas de cabeza y cuello. Los carcinomas de cabeza y cuello asociados al VPH son cada vez más importantes. Diferentes autores sugieren que el periodonto podría ser un reservorio para el VPH. (Shipilova 2018)

## *2.2 VPH en tejido periodontal sano*

La asociación del virus del papiloma humano con diversas lesiones orales debe considerarse en relación con la mucosa oral normal para establecer la historia natural del virus del papiloma humano en la cavidad oral. Se ha enfatizado la importancia de distinguir las infecciones clínicas, subclínicas y latentes del virus cuando se investigan las infecciones de la mucosa oral en el virus del papiloma humano. (Hashimoto 1999)

En la mucosa oral normal, se ha detectado una gran variación en las tasas de VPH, del 22% al 60% (Smith et al 1998); desde el 0% hasta el 81.1% en estudios que utilizan diferentes métodos y con un número limitado de individuos, y esto parece depender de la población estudiada y de la elección del método (Terai et al 1999, 2001) Se ha sugerido que la prevalencia de VPH en la mucosa normal incluye infecciones subclínicas y/o latentes, y que la infección con un número bajo de copias de virus es común en la cavidad oral (Oliveira et al 2003).

La presencia del VPH en diferentes enfermedades de la mucosa oral y en la mucosa normal ha planteado dos preguntas importantes: ¿Cómo se adquiere la infección por VPH en la mucosa oral y cuáles son los sitios en los epitelios orales donde reside el VPH latente? En otras partes del cuerpo, como el tracto genital, el VPH infecta exclusivamente las células basales del epitelio, donde el virus puede permanecer latente. El VPH entra en las células basales a través de micro-lesiones, o por exposición normal de células parabasales en la zona de transformación del cuello uterino, la única ubicación en la mucosa oral donde las células basales están expuestas al ambiente es la bolsa periodontal. (Hormia 2005)

El bajo número de copias del virus del papiloma humano detectado en la mucosa oral normal sugiere que la infección persistente o transitoria del VPH en la mucosa de la cavidad oral ocurre con frecuencia. Se debe considerar la posibilidad de transmisión del virus del papiloma humano desde otra parte del cuerpo u otra persona. En general, el virus se transmite por contacto sexual o por una ruta no sexual como la auto-inoculación de una región a otra en la misma persona o la transmisión vertical durante el período perinatal. La infección subclínica o latente del virus del papiloma humano en la mucosa oral normal es común y el VPH-18 es el genotipo predominante. Esto sugiere que la cavidad oral es un reservorio del virus del papiloma humano, y la infección en combinación con otros factores se asocia con el desarrollo

posterior de lesiones escamosas orales, incluida la displasia y el cáncer oral. (Hashimoto 1999)

Aunque la prevalencia informada varía considerablemente, los VPH son comunes en muestras orales, como biopsias o muestras de mucosa, de hecho, Ferrery colaboradores en el 2006 encontraron muestras positivas para el virus de bocas sanas, en este estudio analizaron citologías orales y muestras de biopsias de 59 individuos divididos en dos grupos; el grupo caso incluyó 33 sujetos (21 hombres y 12 mujeres) con una edad media de 58,7 años con lesiones malignas o potencialmente malignas y el grupo control consistió en 23 sujetos (6 hombres y 17 mujeres) con una edad media de 38,1 años con mucosa clínicamente normal. El método de toma de muestra elegida para este estudio fue con una espátula metálica estéril, que permitió una selección más precisa de los sitios de la muestra que la técnica con cyto-brush. Los frotis se realizaron en la mucosa afectada y en la mucosa oral no queratinizada normal contralateral. Cada sitio se raspó cinco veces y se tuvo cuidado para evitar la contaminación cruzada entre los sitios de la muestra. La punta de la espátula se sumergió en 2,5 ml de solución salina tamponada con fosfato, pH 7,5, y posteriormente se congeló a 80°C. Los resultados obtenidos fueron analizados mediante PCR, southern-blot e histopatología.

La prevalencia de VPH en las muestras de los controles sanos fue de 4.3% positivos para VPH 18 y 4.3% presentaron genotipos de VPH diferentes a 6, 11, 16 y 18, y el 91.3% fueron VPH negativos.

El virus en mucosa oral sana fue encontrado también por Lawton y colaboradores en su estudio en 1992 donde compararon métodos de recolección de muestras (citología oral, biopsias y enjuagues bucales) en la detección del virus en mucosa oral normal, en una población adulta de raza blanca, El ADN del VPH se detectó en la boca del 60% de 60 sujetos. El VPH 16 fue el genotipo más prevalente y las muestras positivas se encontraron con mayor frecuencia en hombres mayores de 50 años. Un enjuague bucal



con sacarosa al 3% produjo resultados más positivos (51%) que el frotis de la mucosa de tres sitios separados (45%) o biopsias de mucosa bucal (12 %).

Hashimoto y colaboradores en 1999, tomaron muestras orales de 30 voluntarios sin lesiones verrugosas en piel y en cavidad oral y de 7 pacientes con verrugas en la piel. Los voluntarios comprendieron 19 hombres y 11 mujeres (edad promedio, 32 años; rango, 22 a 48 años) y los pacientes con verrugas en la piel comprendieron 3 hombres y 4 mujeres (edad promedio, 41 años; rango, 22 a 62). Se realizó frotis de la mucosa yugal de ambas mejillas utilizando un hisopo de algodón, el hisopo se sumergió en un tubo que contenía 1 ml de solución salina tamponada con fosfato. Luego, el tubo se centrifugó y el sedimento celular se congeló a 80 ° C hasta su uso.

La presencia de ADN del virus del papiloma humano se examinó mediante la PCR utilizando cebadores consenso L1 (L1C1 / L1C2 y L1C2m; L1-PCR), una técnica que se puede usar para amplificar más de 30 papilomavirus humanos en la mucosa. El conjunto de cebadores HVP2 / B5, que amplifica la mayoría de los papilomavirus humanos conocidos de los tipos de piel y mucosa, y los cebadores específicos del tipo para VPH-16 y VPH-18 también se emplearon. Todos estos métodos de PCR amplifican la región L1 del genoma del virus del papiloma humano, y su sensibilidad se determinó utilizando ADN de VPH-16, -18, -58 y -61. Aproximadamente 100 ng de cada ADN extraído se sometió a amplificación por PCR utilizando ADN polimerasa Taq o el sistema de amplificación de alta fidelidad que contiene ADN polimerasa Taq y Pwo. Los productos de la PCR se sometieron a electroforesis en geles de agarosa al 2%, se tiñeron con bromuro de etidio y se visualizaron en un transiluminador ultravioleta. La extracción de ADN, la preparación de reactivos y la adición de ADN de muestra se llevaron a cabo utilizando puntas de pipeta filtradas en gabinetes separados y cada prueba incluyó una mezcla de amplificación de control negativo sin muestra de ADN.

Las muestras orales recolectadas de los 30 voluntarios y 7 pacientes con verrugas en la piel también se examinaron mediante análisis

semicuantitativo de L1-PCR. El cebador directo L1C1 se marcó con [g32P] ATP utilizando polinucleótido quinasa T4. Las condiciones de PCR empleadas en este experimento fueron 40 ciclos de desnaturalización (94°C, 1,5 min), recocido (50°C, 1,5 min) y extensión (72°C, 2 min) (16) y 100 ng de cada muestra.

A manera de resultados en cuanto a la detección del virus en la mucosa oral normal, ellos reportan lo siguiente: La L1-PCR que utiliza el sistema de amplificación de alta fidelidad mostró que 30/37 (81.1%) muestras orales normales de voluntarios sin verrugas en la piel y las 7 muestras orales de pacientes con verrugas en la piel albergaban el virus del papiloma humano. Sin embargo, la tasa de detección varió dependiendo de los métodos de PCR empleados. Las sensibilidades del método de PCR de tipo específico para VPH-16 y -18 y el método de PCR general con cebadores VPH2 / B5 fueron de  $10^{a1}$  a  $10^{a2}$  números de copias por célula y ninguna muestra clínica resultó positiva para el ADN del virus del papiloma humano. La sensibilidad de la L1-PCR utilizando la polimerasa Taq fue equivalente a  $10^{a2}$  números de copias y detectó el ADN del virus del papiloma humano en solo 2/37 (5,4%) de las muestras.

Se examinaron 30 muestras orales mediante el análisis de polimorfismo de longitud de fragmentos de restricción (RFLP) y análisis de secuenciación basado en PCR. VPH-18 y -61 se demostró mediante RFLP solo en 9 (de las 30 muestras) y en 2 (de las 7 muestras). En general, se encontraron varias combinaciones de 6 genotipos del virus del papiloma humano en las muestras orales viralmente positivas. Se encontraron genotipos únicos y múltiples en 13/30 (43.3%) y 17/30 (57%) de las muestras, respectivamente. Se encontró que veintiséis de estas 30 muestras (87%) contenían el genotipo VPH-18. Dieciocho (60%), 7 (23%) y 2 (7%) contenían los genotipos VPH-61, -59 y -16, respectivamente. El VPH-6 y un genotipo desconocido (VPH-X71) se encontraron en un espécimen. La secuencia amplificada de VPH-X71 mostró

un 80% de homología de secuencia de nucleótidos con la del prototipo de VPH-71.

En cuanto a los virus del papiloma humano en pacientes con verrugas en la piel, el examen histológico de las 7 verrugas en la piel reveló 4 verrugas vulgares, 2 condilomas acuminados y una queratosis seborreica. El L1PCR reveló que 2 de 7 verrugas en la piel, condiloma acuminado, albergaban el ADN del virus del papiloma humano, y tanto el análisis de RFLP como el de secuenciación revelaron VPH-6. No se detectó virus del papiloma humano en el espécimen de verruga vulgar o en la queratosis seborreica. Los diferentes tipos de virus del papiloma humano entre las verrugas cutáneas y la mucosa oral normal se mostraron en pacientes con verrugas cutáneas. Además, los tipos de virus del papiloma humano detectados en la mucosa oral fueron similares en individuos normales y en pacientes con verrugas en la piel.

La tasa de detección del virus del papiloma humano en la mucosa oral depende del método utilizado y de su sensibilidad. Los métodos de PCR que utilizan cebadores específicos de tipo para VPH-16 y -18 y VPH2 / B5 tenían sensibilidades de  $10^1$  a  $10^2$  números de copias por célula y no detectaron virus del papiloma humano en ninguna muestra. La L1-PCR que utiliza Taq polimerasa con una sensibilidad de  $10^2$  números de copias identificó el ADN del virus del papiloma humano en 2/37 muestras, mientras que L1-PCR que utiliza un sistema de amplificación de alta fidelidad con una sensibilidad de  $10^4$  copias detectó el ADN del virus del papiloma humano en 30/37. Tanto el RFLP como el análisis de secuenciación identificaron 6 genotipos, VPH-6, -16, -18, -59, -61 y un tipo desconocido (VPH-X71). El VPH-18 fue el más prevalente (86,7%) en la mucosa oral normal. Se detectaron genotipos únicos y múltiples en 13 (43.3%) y 17 (56.7%) de los 30 especímenes, respectivamente.

Estos autores concluyen lo siguiente, si bien VPH-16 y -18 generalmente se consideraron tipos de alto riesgo debido a que estos tipos se detectaron en lesiones displásicas orales y cánceres orales, también se detectaron en

prevalencia alta (51.3%) en mucosa oral normal. El VPH-18 afecta la transformación de los queratinocitos orales humanos normales y muestra efectos carcinogénicos in vitro. Además el bajo número de copias del virus del papiloma humano detectado en la mucosa oral normal sugiere que la infección persistente o transitoria del virus del papiloma humano en la mucosa de la cavidad oral ocurre con frecuencia. La infección por virus del papiloma humano de la mucosa oral de bajo nivel sugiere que la cavidad oral es un reservorio del virus del papiloma humano, y la infección en combinación con otros factores se asocia con el desarrollo posterior de lesiones escamosas orales, incluida la displasia y el cáncer oral

Otros estudios previos sobre la prevalencia del virus del papiloma humano en la mucosa normal, realizados por Mund K et al, Sugerman PB et al, se han utilizado diversas muestras clínicas como frotis de la mucosa, enjuagues bucales, biopsia de tejidos y PCR con cebadores específicos del tipo para detectar el ADN del virus del papiloma humano, donde se ha reportado que las tasas positivas del virus del papiloma humano variaron de 12% a 60% con un número bajo de copias de aproximadamente  $10^3$  y se identificaron VPH-6, -11, -16, -18, -31, -33 y -57.

### *2.3 El tejido periodontal como reservorio del VPH*

El VPH infecta exclusivamente las células basales del epitelio, donde el virus puede permanecer latente. El VPH entra en las células basales a través de micro-lesiones, o por exposición normal de células parabasales, la única ubicación en la mucosa oral donde las células basales están expuestas al ambiente en la bolsa periodontal. Varios estudios han demostrado que los virus del herpes pueden tener un papel en la patogénesis de la enfermedad periodontal. También hay algunas pruebas de que los VPH pueden infectar los tejidos gingivales. La inflamación crónica y la proliferación epitelial continúan en el epitelio sulcular y en el epitelio de unión. En periodontitis

podría favorecer la replicación del VPH y podría ser el importante reservorio de VPH en la mucosa oral (Hormia 2005)

El VPH causa efectos citopáticos característicos (coilocitosis) y la proliferación de células epiteliales. Dado que la proliferación y migración del epitelio de unión es un sello distintivo importante de la degradación periodontal, estos efectos biológicos conocidos del VPH podrían proporcionar un vínculo entre la infección viral y la enfermedad periodontal. En teoría, el epitelio de unión unido a la superficie del diente parece servir completamente a las funciones celulares requeridas por el VPH. Tiene un fenotipo de células basales y no se diferencia. Las células basales se exfolian a través del surco gingival antes de que se produzca la diferenciación. (Jacob 2014)

Se ha sugerido que los virus del herpes podrían afectar la defensa local del huésped al interrumpirla barrera epitelial protectora al lisar las células epiteliales, o al alterar la expresión de las moléculas receptoras de la superficie celular. Los virus del papiloma humano, por otro lado, se sabe que causan, además de los efectos citopáticos característicos, una proliferación de células epiteliales. Dado que la proliferación y la migración del epitelio de unión son una característica importante de la degradación periodontal, estos efectos biológicos conocidos del VPH podrían proporcionar un vínculo entre la infección viral y la enfermedad periodontal. La infección producida por VPH está estrechamente vinculada al programa de diferenciación del queratinocito huésped. Tras la entrada en las células epiteliales basales, los genomas de VPH se establecen como elementos extracromosómicos de replicación autónoma y se produce un bajo nivel de expresión de VPH. Tras la diferenciación de las células infectadas, se induce la replicación productiva y la expresión de los genes de codificación capsida (L1 y L2), lo que da como resultado la producción y el ensamblaje de partículas virales maduras. El epitelio de unión unido a la superficie del diente parece servir completamente a las funciones celulares requeridas por el VPH. Tiene un fenotipo de células

basales y no se diferencia. Las células basales se exfolian a través de la grieta gingival antes de que se produzca la diferenciación.

Los tipos de VPH de alto riesgo están presentes en el epitelio del surco en tejidos periodontales se revelaron las señales de ADN del VPH más intensas en las células que se encuentran frente a la superficie del diente y se sabe que expresan la integrina  $\alpha 6\beta 4$ . También se han detectado proteoglicanos de sulfato de heparán en la unión dento-epitelial, se encontró en el tejido conjuntivo frente a las células del epitelio de unión, pero no en el diente frente a las células. Las células epiteliales periodontales marginales expresan los receptores de VPH implicados que necesita el virus para su entrada en las células huésped, brindando un fuerte apoyo adicional al concepto del reservorio de VPH en la mucosa oral. (Hormia 2005)

En un estudio de corte transversal publicado en 2014, Jacob y colaboradores buscaban determinar la proporción de pacientes con virus del papiloma humano (VPH-16) en el periodonto marginal mediante el análisis del ADN de la muestra de tejido gingival y para comprender su asociación con la periodontitis, incluyó 102 sujetos sistémicamente sanos entre el grupo de edad de 15 y - 70 años, el grupo de periodontitis consistió en pacientes con una profundidad de bolsa periodontal  $\geq 5$  mm que requirieron cirugía con colgajo. El grupo sano se consideraron pacientes que requirieron un alargamiento de la corona con fines de restaurativos. Se extrajeron un total de 102 muestras de tejido gingival mediante incisión con bisel interno durante la cirugía de colgajo y el alargamiento de la corona (67 muestras del grupo de periodontitis y 35 muestras del grupo sano). La presencia de ADN del VPH-16 se determinó mediante una PCR estándar.

Los resultados del estudio arrojaron que todas las 102 muestras de ADN fueron de buena calidad porque cuando se amplificaron con el cebador  $\beta$ -globina, todas las muestras mostraron bandas brillantes en la misma ubicación que muestra el control positivo. Pero no se obtuvieron tales bandas brillantes cuando se amplificó con un cebador específico para VPH-16. Por lo

tanto, ninguna de las muestras de tejido contenía ADN del VPH-16. Por lo tanto, de acuerdo con este estudio, el periodonto marginal no actuó como reservorio para el VPH-16. Sin embargo, otros tipos de VPH también deben someterse a investigaciones similares. Solo cuando todos los tipos de HPV que se encuentran comúnmente en la cavidad oral se prueban en una población de estudio más grande, se puede descartar por completo la asociación de HPV y periodontitis.

En este estudio se seleccionó el periodonto marginal de acuerdo con el estudio de Hormia et al., se esperaba que el tejido periodontal marginal es cual está en estrecha asociación con los dientes tuviera los receptores máximos para el VPH. Esto se obtuvo mediante incisión en bisel interno. El primer paso en la infección viral es la unión del virus a un receptor específico en la superficie de una célula huésped susceptible. La integrina  $\alpha 6\beta 4$ , un receptor de la superficie celular para lamininas, se sugirió preliminarmente como el receptor para la entrada del VPH. Se ha demostrado que la infección por VPH requiere heparán sulfato de la superficie celular, y especialmente sindecan-1 se ha implicado como el receptor candidato del VPH. También se han detectado proteoglicanos de sulfato de heparán en la unión dento-epitelial. Por lo tanto, las células epiteliales periodontales marginales expresan los receptores de HPV implicados que necesita el virus para su entrada en las células huésped, lo que brinda un fuerte apoyo adicional al concepto de un reservorio de VPH en la mucosa oral.

Sin embargo el resultado negativo para VPH-16 obtenido en el estudio de Jacob y colaboradores, lo atribuyen a un tamaño de muestra pequeño, mejor situación educativa y la práctica de higiene por parte de la población general también podría ser una razón. En este estudio solo se probó un solo tipo de VPH, (VPH 16). Otros tipos de VPH pueden estar presentes en el tejido periodontal marginal.

#### *2.4 Prevalencia del virus en asociación con la destrucción periodontal*

Horewicz y colaboradores presentan en recopilación de referencias de autores y la prevalencia encontrada de diferentes virus, entre estos el VPH, incluyen el estudio de Madinier et al., 1992 un estudio de corte transversal con muestras de tejido de paciente con diagnóstico de periodontitis severa, periodontitis agresiva, gingivitis y gingivitis asociada a paciente con VIH, la prevalencia encontrada del virus fue de; 16%, 50%, 100% y 20%, respectivamente. El estudio de Parra y Slots mediante muestras de fluido gingival en pacientes con gingivitis y periodontitis, este estudio de casos y controles, arrojó una prevalencia de 17% del virus en pacientes con periodontitis. Saglam et al., en 1996 encontraron una prevalencia del virus del 100%, en muestra de tejido, un reporte de caso de un paciente con agrandamiento gingival, Bustos et al., en el 2001, encontraron una prevalencia del virus del 100% en mucosa sana normal y en pacientes con agrandamiento gingival una prevalencia de 92.31% en su estudio de casos y controles, y Hormia en el 2005, en su estudio de corte transversal, sobre muestras de tejido en pacientes con periodontitis encontró una prevalencia del virus del 26.31% del VPH.

Un estudio realizado en Brasil, publicado en el 2010, determinó la prevalencia del VPH-16 en tejido gingival de brasileños con salud o enfermedad periodontal, un total 104 pacientes sistémicamente sanos fueron incluidos, de los cuales; 56 fueron muestras gingivales de sujetos con periodontitis crónica (bolsas periodontales y pérdida de inserción > 5 mm (grupo caso), 26 muestras de sujetos con gingivitis (> 20% placa bacteriana) y 22 muestras de sujetos con periodonto sano (< 20% de sangrado al sondaje (grupo control), las muestras fueron obtenidas de tejido gingival de pacientes sometidos a cirugía periodontal, incluidos procedimientos de gingivectomía y colgajo en casos de periodontitis. Se obtuvieron muestras de periodonto sano de casos diagnosticados con agrandamiento gingival, que se trataron mediante procedimientos de alargamiento de la corona. Todas las muestras



gingivales incluían el epitelio oral, el epitelio de unión, epitelio de la bolsa y el tejido conectivo subyacente.

Los resultados obtenidos de este estudio la prevalencia de VPH-16 fue del 0% en las 104 muestras gingivales analizadas. El VPH-16 no mostró asociación con la periodontitis crónica, ya que no se detectó en ninguna muestra de periodontitis, gingivitis o tejido sano.

### *2.5 Enfermedad periodontal y VPH*

La enfermedad periodontal se caracteriza por la presencia de inflamación gingival, pérdida de inserción tisular, formación de bolsa periodontal y pérdida de hueso alveolar alrededor del diente afectado. Se acepta ampliamente que el inicio y la progresión de la periodontitis dependen de la presencia de microorganismos gramnegativos y grampositivos capaces de causar enfermedades. Sin embargo, las teorías tradicionales que explican la fisiopatología de la periodontitis no pueden explicar varios aspectos de la enfermedad, incluido el fracaso de la progresión de todos los casos de gingivitis a periodontitis, la especificidad del sitio, su naturaleza episódica, etc. Por lo tanto, la investigación se ha ramificado en diferentes direcciones, una de las cuales incluye virus.

Al menos, se han identificado tres características de los microorganismos periodontales que pueden contribuir a su capacidad para actuar como patógenos: la capacidad de colonizar, es decir, invadir y reproducirse en las células huésped, la capacidad de evadir los mecanismos de defensa antimicrobianos del huésped y la capacidad de producir sustancias que pueden iniciar directamente la destrucción del tejido. Algunas de estas propiedades se han encontrado en los virus, y en los últimos tiempos se está investigando el papel de los virus en la patogenia de la enfermedad periodontal. Esto incluye el herpes virus y el virus del papiloma humano (VPH). De estos virus, el VPH es de particular interés, ya que se ha

encontrado en la cavidad oral y en particular en el periodonto marginal, y también se sabe que está asociado con tumores malignos de cabeza y cuello. Los carcinomas de cabeza y cuello asociados al VPH son cada vez más importantes y constituyen una entidad única entre los carcinomas de cabeza y cuello.

Algunos autores afirman que puede haber una sinergia entre la periodontitis crónica, la infección oral por VPH y el carcinoma de cabeza y cuello. Hay varios puntos de evidencia para esto; el periodonto puede actuar como un reservorio para el VPH, la periodontitis crónica puede tener un papel en la historia natural del VPH en pacientes con carcinomas de la base de la lengua, al facilitar la infección inicial y la persistencia de la infección por VPH en la bolsa periodontal. En segundo lugar, se sabe que el VPH es el agente causante de las neoplasias malignas epiteliales del cuello uterino. Los tipos de VPH de alto riesgo (con mayor frecuencia VPH 16 y ocasionalmente VPH 18) identificados en el carcinoma de células escamosas amigdalina positivo para VPH son similares a los que se encuentran en los cánceres de cuello uterino. En tercer lugar, existen similitudes entre el epitelio cervical uterino y el epitelio de unión del periodonto. Ambos tienen una capa basal de división rápida a la que el VPH tiene una gran afinidad. Esto indica que la periodontitis crónica (que facilita el ciclo de vida del VPH) puede tener un papel en el aumento del riesgo de carcinoma de cabeza y cuello. (Shipilova 2018)

Múltiples estudios han identificado el virus en paciente con enfermedad periodontal; el objetivo del estudio realizado por Anna Shipilova y colaboradores en el año 2018, fue detectar la presencia o ausencia de VPH en el periodonto mediante la detección de ARNm de E6 / E7 mediante hibridación in situ y citometría de flujo. Participaron 60 individuos con diagnóstico de periodontitis crónica localizada según la clasificación de enfermedades periodontales de 1999 (Academia Americana de Periodoncia) con pérdida de inserción clínica > 5 mm que involucra menos del 30% del total

de sitios, que se manifiesta clínicamente como una bolsa periodontal, con edades entre 21 y 70 años.

Los pacientes se dividieron en dos grupos, cada grupo de 30 pacientes, se tomaron 90 muestras en total: los controles se definieron como pacientes sin pérdida de inserción y los casos pacientes con diagnóstico de periodontitis crónica localizada: se tomaron dos muestras en cada paciente, una de ellas de bolsa periodontal y otra de surco gingival. Entre los 30 casos, 9 (30%) eran mujeres y 21 (70%) eran hombres. Entre los controles, 18 (60%) eran mujeres y 12 (40%) eran hombres.

Las muestras consistían en realizar curetaje de las bolsas periodontales y del surco gingival, se recolecto de la zona vestibular de los dientes. Se tomó una muestra de cada uno de los controles, en forma de curetaje del surco gingival, usando curetas específicas para el área después de administrar el anestésico local adecuado.

Los resultados reportados en este estudio fueron los siguientes: entre los casos, de las 30 muestras de bolsa periodontal examinadas, 15 contenían ARNm de E6 / E7. De estos, 13 contenían <2% de mRNA y 2 de las muestras contenían > 2% de mRNA. Entre las muestras de surco obtenidas de casos, de las 30 muestras tomadas, 19 no contenían ARNm de E6 / E7, 9 contenían <2% de ARNm y 2 contenían > 2% de ARNm. Entre las muestras de surco obtenidas de los controles, 18 no contenían ARNm de E6 / E7, 11 contenían <2% de ARNm y 1 contenía > 2% de ARNm. Entre los casos, el 54,5% de los sitios maxilares examinados mostraron ausencia de ARNm E6 / E7 y el 45,5% de los sitios mostraron presencia de ARNm E6 / E7, mientras que el 47,4% de las bolsas periodontales en dientes inferiores mostraron ausencia de E6 / E7 mientras que el 52,6% mostró presencia de E6 / E7 mRNA. Al examinar las muestras de surco de los casos, se encontró que el 60% de los sitios maxilares no contenían ARNm de E6 / E7 y el 40% contenía ARNm de E6 / E7. E7 mRNA.

En este estudio, se encontró que los sitios sanos en la cavidad oral de los casos y los controles (23 muestras del total de todas las muestras de surco, de las cuales 3 muestras tenían E6 / 7mRNA por encima de la marca significativa del 2%) contenían VPH en la forma del ARNm de E6 / E7. Estos hallazgos son consistentes con los indicados en el estudio realizado por Hormia y colaboradores en el año 2005, se encontró que había una correlación positiva estadísticamente significativa entre los valores de ARNm de E6 / E7 y los valores del índice gingival. Se encuentra que los ciclos celulares del VPH están estrechamente relacionados con la diferenciación de las células epiteliales que infecta.

Hormia M y colaboradores en el año 2005, realizaron un estudio cuyo objetivo fue investigar si el ADN del VPH podría detectarse en las biopsias gingivales de pacientes con enfermedad periodontal. El estudio consistió en tomar biopsias de tejido gingival en 38 pacientes que requerían procedimientos como gingivectomía y/o cirugía periodontal, se tomaron de una a tres muestras de cada individuo y a todos se les diagnosticó enfermedad periodontal (al menos un diente presentaba una pérdida ósea del 33% al 50%).

Analizaron las muestras con diferentes métodos; doce de las muestras se examinaron bajo un microscopio de disección y se cortaron cuidadosamente en dos partes, una que contenía epitelio sulcular y el otro epitelio gingival oral. Siete muestras se sometieron a detección de ADN de VPH mediante la selección de hibridación in situ ISH con sondas de cóctel de VPH marcadas con biotina y tipificación con sonda genómica completa de tipo 16 de VPH biotinilada. Esta técnica ISH de detección detecta un amplio espectro de tipos de VPH. Para la selección de VPH, la mezcla de hibridación de ISH contenía un cóctel de sondas de VPH genómicas completas marcadas con biotina de los tipos 2, 11 y 16. Las muestras de biopsia de condiloma y la línea celular de carcinoma cervical (que contienen aproximadamente una a dos copias de VPH 16 / célula) sirvieron como controles positivos. Como controles

negativos, las secciones se trataron de manera similar, excepto que las sondas de VPH se omitieron de la mezcla de hibridación.

La detección de VPH con PCR de 31 muestras, el ADN de VPH se extrajo con el método de alto contenido de sal. El ADN del virus del papiloma humano se detectó mediante PCR anidada utilizando MY09 / MY11 como cebadores externos y GP05 + / GP06 + como cebadores internos dirigidos al marco de lectura abierto L1 del genoma del VPH. La amplificación se inició por desnaturalización inicial a 95 ° C durante 10 minutos, seguida de 30 ciclos de desnaturalización a 95 ° C durante 30 segundos, recocido a 55 ° C durante 55 segundos y el alargamiento a 72 ° C durante 60 segundos. Se realizaron un total de 40 ciclos. Después de la PCR, las muestras se procesaron en gel de agarosa al 3%

Reportaron que se detectó ADN del virus del papiloma humano en ocho de las 31 muestras gingivales analizadas con PCR (26%), excepto en una muestra donde las señales eran muy altas (es decir, 500 a 600 copias / celda). El VPH se detectó tanto en el epitelio gingival oral como en el sulcular en un paciente. En todas las demás muestras, el VPH estaba presente solo en el epitelio gingival oral. En dos de las siete muestras analizadas con hibridación in situ ISH se reveló ADN viral en los núcleos en las partes coronales del epitelio de unión y en el surco, la mayor parte de la positividad se localiza en las células más cercanas a la superficie del diente.

En este estudio, el 26% de los 38 pacientes con periodontitis crónica tenían evidencia de VPH en los epitelios gingivales. Los resultados confirman estudios previos que describen la detección de tipos de VPH de la mucosa en muestras gingivales de pacientes periodontales. Se detectaron ADN de VPH 6, 11 y 16 por transferencia de Southern en 30% de las muestras gingivales de sitios con gingivitis aguda o enfermedad periodontal sin signos clínicos evidentes de infección viral. En otro estudio, el 17% de los sujetos con periodontitis mostraron una identificación positiva del VPH en el fluido crevicular.

Se concluye que los tipos de VPH de alto riesgo 6, 11 y 16 están presentes en el epitelio del surco de tejidos periodontales infectados. Si bien no necesariamente implica una relación directa entre la detección de ADN viral y la enfermedad periodontal, nuestros resultados sugieren que el epitelio periodontal marginal puede, de hecho, servir como un reservorio de VPH en la mucosa oral. Esto podría explicar el desarrollo de papilomas gingivales y condilomas que se encuentran con frecuencia en pacientes con SIDA y en pacientes con trasplantes de órganos que reciben tratamiento con ciclosporina.

Parra y Slotsen 1996, encontraron que 23 de los 30 (78%) pacientes con periodontitis avanzada estudiados tuvieron al menos 1 de los 5 virus de prueba (Cytomegalovirus, Epstein-Barr, Herpes simplex, Papillomavirus, HIV) en una muestra subgingival. Dieciocho (60%) pacientes con periodontitis revelaron citomegalovirus, 9 (30%) virus de Epstein-Barr, 6 (20%) virus del herpes simple, 5 (17%) virus del papiloma humano y 2 (7%) VIH. En contraste, solo 8 de 26 (31%) individuos con enfermedad periodontal leve mostraron virus en los surcos gingivales, todos ellos revelaron únicamente citomegalovirus. La presencia de ADN del VPH se estudió mediante PCR anidada, seguida de una hibridación posterior de VPH de alto riesgo e hibridación in situ con sondas para la detección del VPH y el subtipo de VPH. Se detectaron tipos de VPH de alto riesgo en el 26% (8/31) de las biopsias gingivales con PCR. Al utilizar la hibridación in situ, el ADN viral se localizó en la parte coronal del epitelio de unión en la bolsa periodontal.

Pi S-H, y colaboradores realizaron un estudio en el año 2006 donde establecieron líneas celulares inmortales del ligamento periodontal humano y del fibroblasto gingival para un uso adicional en la investigación periodontal fundamental y clínica mediante la transferencia de las células con un constructo oncogénico VPH 16 E6 / E7. Las líneas celulares inmortalizadas resultantes se caracterizaron por el crecimiento, la morfología, los análisis de los ciclos celulares, los ensayos de enzimas ALPasa, la tinción con rojo de

alizarina y la transferencia de western y la transcripción inversa-reacción en cadena de la polimerasa (RT-PCR), estudios de expresión de marcadores de diferenciación osteogénicas, reguladores del ciclo celular, proteínas y marcadores del ligamento periodontal. Dentro de los reactivos utilizaron el medio modificado, el suero bovino fetal, otros reactivos de cultivo de tejidos, inmunoglobulinas anti-p16, -p21, -p53 y -pRb.

El ligamento periodontal humano y los fibroblastos gingivales se aislaron con una técnica de cultivo de explantes, de pacientes que se sometieron a un tratamiento de ortodoncia, a corto plazo, estos tejidos se cortaron en explantes de 1 mm y se colocaron en placas de cultivo de 60 mm, que contenían 10.000 U / ml de penicilina G sódica, 100 lg / ml de sulfato de estreptomicina, 25 lg / ml de anfotericina B, y 10% de suero bovino fetal inactivado por calor (Gibco BRL) a 37 ° C en una atmósfera humidificada de 5% de CO<sub>2</sub> y 95% de aire. Después de 2 o 3 días, las células comenzaron a salir de los explantes. Cuando el cultivo celular primario estuvo listo, las células se separaron con tripsina al 0,025% y EDTA al 0,05%, se diluyeron con medio de cultivo y luego se subcultivaron en una proporción de 1: 4. La inmortalización del ligamento periodontal humano y de fibroblastos gingivales con VPH se derivó mediante la transferencia de fibroblastos gingivales humanos normales y células del ligamento periodontal con el vector PLXSN que contiene los marcos de lectura abierta E6 / E7 de VPH tipo 16.

Analizaron también la actividad de la telomerasa, las bandas se visualizaron luego mediante tinción con bromuro de etidio. Las actividades relativas de la telomerasa se cuantificaron mediante la comparación de las intensidades de la señal entre los carriles y con el control positivo. En cuanto al ensayo de la proliferación celular se determinó por recuento de células viables. Para el recuento del número de células, las células se cultivaron a  $1 \cdot 10^4$  células por pocillo en una placa de cultivo de seis pocillos. El número de células viables después de la exclusión con azul tripán se contabilizó después de 1 a 10 días

de incubación a 37°C. Se realizaron simultáneamente cultivos triples en cada momento.

En el análisis del ciclo celular, las células cultivadas se recogieron mediante tripsinización y se lavaron con solución salina tamponada con fosfato (PBS). Las células se fijaron luego en etanol frío al 70% durante 45 minutos a 4°C, se sedimentaron, se resuspendieron en solución de TSP, que contenía 1 lg / ml de RNAsa A e incubado durante 30 min a temperatura ambiente. Luego se analizó el estado del ciclo celular en un citómetro de flujo. Se realizaron simultáneamente experimentos triples en cada momento.

Después de que las células se colocaron en placas de seis pocillos, se cultivaron con suero bovino fetal al 10%, con o sin suplementos osteogénicos, cada grupo se incubó luego durante 14 días. Las células cultivadas se transportaron en placas de 96 pocillos y la absorbancia se midió a 410 nm en un lector de ensayo inmunoabsorbente ligado a enzimas (ELISA). La mineralización se evaluó mediante tinción con rojo de alizarina se aplicó a las células en placas de 12 a 24 pocillos durante 30 minutos a temperatura ambiente con agitación suave. Luego, las células se lavaron con agua destilada y se dejaron secar antes de documentar la mineralización utilizando un microscopio invertido.

Los resultados del estudio en cuanto a la morfología celular y el crecimiento reportan que solo un clon de fibroblastos gingivales y dos clones de ligamentos periodontales mostraron un crecimiento continuo más allá del paso, estos clones inmortalizados de fibroblastos gingivales y células del ligamento periodontal se designaron como IGF, IPDL15 e IPDL17, respectivamente. No se observaron diferencias morfológicas entre las líneas celulares IGF y IPDL.

En el análisis del ciclo celular para determinar si la estimulación del crecimiento inducida por VPH 16 de los fibroblastos gingivales y las células del ligamento periodontal es como resultado de las alteraciones en el ciclo



celular, el gen parece aumentar la progresión del ciclo celular al aumentar la proporción G2 / M, mientras que la proporción de fase G2 / M en los fibroblastos gingivales y las células del ligamento periodontal fue relativamente baja. La presencia del oncogén E6 / E7 de VPH16 en células transfectadas se examinó mediante PCR. El análisis electroforético de los productos de amplificación por PCR demostró la integración celular de HPV16 E6 / E7 en todas las células transfectadas en el paso 60. Se detectaron productos de amplificación del tamaño apropiado en todas las células IGF e IPDL, mientras que no se detectaron ADN correspondientes. La expresión de la actividad de la telomerasa en células IPDL e IGF se sobreexpresó en estas células.

En los fibroblastos gingivales inmortalizados y en las células del ligamento periodontal en el paso 60, con o sin suplementos osteogénicos, los niveles de proteínas p53 y pRb fueron más bajos que en las células cultivadas primarias. En contraste, los niveles de proteínas p21 y p16 fueron más altos que en las células cultivadas primarias. El tratamiento de las células IPDL e IGF con suplementos osteogénicos redujo significativamente la expresión de pRb y p53, y mejoró la expresión de p21 y p16. Estos resultados sugieren que el aumento en la proliferación celular y el alargamiento de la fase G2 / M causado por el oncogén E6 / E7 en células IGF e IPDL están relacionados con la degradación de p53 y pRb y con la inducción de la expresión de p16 y p21.

### *2.6 VPH en agrandamiento gingival inducido por ciclosporina*

En contraposición con estudios que no detectaron VPH en tejidos periodontales sanos y con enfermedad periodontal, un estudio realizado en Argentina en el 2001, Bustos y colaboradores detectaron el virus en pacientes con agrandamiento gingival inducido por ciclosporina (dosis promedio 244 ng/ml) receptores de trasplante renal y en gingivitis aguda en pacientes con

síndrome de inmunodeficiencia adquirida. Las muestras fueron obtenidas de biopsias de los crecimientos hiperplásicos del margen gingival, los resultados obtenidos en 13 muestras estudiadas por hibridación in situ en condiciones estrictas fue de 92.31% (12/13), las cuales fueron positivas para VPH 6-11 y una muestra fue positiva para VPH 16.

Otros estudios como el de Saglan et al., presento un caso de un paciente que recibió trasplante renal, quien presentaba agrandamiento gingival inducido por ciclosporina, el cual era VPH positivo. Pelisson et al., encontró ADN de VPH en 14 de 36 muestras de lesiones cutáneas y de mucosas en pacientes receptores de trasplantes usando hibridación in situ.

La hiperplasia gingival inducida por ciclosporina VPH positiva, podría representar un factor de riesgo generando que estos tejidos sean posiblemente susceptibles a una transformación celular, y finalmente la supresión de las células T por la terapia con ciclosporina puede resultar en un aumento de la infección por el virus.

### *2.7 Métodos de detección del VPH*

Los métodos usualmente escogidos se basan en variantes de PCR en tiempo real, que no solo ofrecen una prueba para la presencia viral, sino que también producen datos cuantitativos. El último punto es particularmente relevante ya que varios de los virus en la cavidad oral pueden prevalecer incluso en cavidad oral sana. Sin embargo, una carga viral alta en una muestra tomada de tejidos afectados puede, como regla general, sugerir una participación directa en la afección subyacente. Como las muestras clínicas típicas provendrán de tejidos inflamados, como bolsas periodontales o ulceraciones, se podría esperar la presencia de estos virus; si no por otro motivo debido a la acumulación de leucocitos; un punto que se ha demostrado al menos en el caso de CMV y periodontitis (Sabeti 2009)

Para tomar muestras para la detección de ácidos nucleicos virales, ya sea por PCR u otros métodos, es preferible transferir inmediatamente la muestra a un tubo pequeño que contenga tampón de lisis. El tampón de lisis bloqueará la actividad bacteriana y estabilizará el ARN viral y el ADN presente. Se recomienda que los tubos se congelen a menos que las muestras se analicen dentro de uno o dos días, en cuyo caso se pueden conservar en el refrigerador. Al llegar a un laboratorio analítico, se extraen ARN y / o ADN de las muestras y se agregan partes alícuotas a una mezcla de reacción para la PCR.

Una limitación principal de los métodos basados en PCR es que solo detectan los virus que están diseñados para detectar. Varios virus humanos novedosos han aparecido durante la última década, y lo más probable es que el cuerpo humano sea el hospedador de una variedad de virus que aún no se han descrito. Además, el costo de los métodos restringe los análisis a unas pocas especies virales; por lo tanto, el espectro total de virus potencialmente relevantes rara vez se prueba. Dos estrategias recientes compensan esta limitación: las micromatrices y la pirosecuenciación.

En micromatrices, las sondas que detectan diferentes virus (u otros agentes) la muestra de ADN o ARN se hibrida, ofreciendo así la posible detección de todos los virus conocidos. En la pirosecuenciación, los ácidos nucleicos completos presentes en la muestra se secuencian para buscar secuencias virales reconocibles mediante la búsqueda de bases de datos relevantes. Ambos métodos tienen las mismas limitaciones dobles: uno, son menos sensibles que la PCR; y dos, son considerablemente más caros, aunque los costos de pirosecuenciación son cada vez más rentables. Por lo tanto, estas técnicas no son útiles para los diagnósticos de rutina, pero pueden ser valiosas cuando se investiga una posible causa viral de afecciones desconocidas. Uno de esos casos son las úlceras aftosas comunes, también conocidas como úlceras bucales. Aunque varios virus han sido implicados por

la asociación, parece poco probable que el verdadero culpable viral, si lo hubiera, aún no se haya encontrado. (Lin 2005)

Con métodos de hibridación y se han clonado más de 60 tipos de VPH relacionados con varias lesiones epiteliales benignas o malignas. Principalmente, el VPH 16, 18, 30, 31, 33 y 35 se han asociado con carcinomas cervicales o laríngeos, mientras que el VPH 6 y 11 se encuentran comúnmente en lesiones de la mucosa benigna, como el papiloma de células escamosas y el condiloma. La mayoría de estos VPH también se identificaron en el epitelio oral, y la replicación viral activa generalmente conduce a lesiones que pueden identificarse a nivel clínico e histológico. (De Villiers 1989)

Dentro de las características histológicas principales de los tejidos infectados por el VPH es la presencia de coilocitos que pueden contener partículas víricas maduras, los coilocitos son células escamosas superficiales e intermedias que aparecen por separado o en focos y se caracterizan por la presencia de anomalías nucleares, limpieza perinuclear o halo y citoplasma marginal condensado. Por lo general, los núcleos están agrandados, son hiper cromáticos y eventualmente están binucleados, pero pueden estar degenerados y ser más profundos. La coilocitosis no siempre está presente en las infecciones subclínicas por VPH. Particularmente en los tejidos del tracto genital, pueden ocurrir infecciones ocultas y pueden detectarse secuencias de ADN viral a partir de hisopos cervicales sin ningún signo de anomalías clínicas o citológicas.

Se ha informado un tipo relacionado con el VPH 16 en células epiteliales orales sin manifestaciones clínicas aparentes. Esta variante del VPH 16 oral parecía ser idéntica al prototipo cervical VPH 16a en la región E6 (genes de inmortalización y transformación), pero no fue estrictamente homólogo a la región L1 / L2 (maduración de la cápside). Sin embargo, al utilizar el método Southernblot sondas VPH 6, 11, 16 y 18, Loning et al, no observaron el ADN del VPH en 6 muestras de tejidos de mucosa normal, como tampoco lo

hicieron Yeudall y Campo, quienes analizaron tejidos displásicos y normales adyacentes a 39 carcinomas de células escamosas, y 25 muestras de mucosa bucal normal de individuos sin cáncer. (Madinier 1992)

Madinier y colaboradores en 1992 detectaron mediante Southernblot VPH 6, 11 y/o 16 en el 30% de las muestras gingivales involucradas en gingivitis o enfermedades periodontales sin manifestaciones clínicas reconocidas de infección viral: secuencias homólogas de VPH 6, 11 y 16, evidenciado en 5/20 (25%), 2/20 (10%) y 3/20 (15%) respectivamente en los tejidos periodontales analizados. Estos resultados concuerdan con el concepto de infección oculta por VPH común; en los tejidos del tracto genital, el método Southernblot permitió la detección de secuencias de VPH 16 en hasta el 30% del epitelio cervical normal, 24 y en la cavidad oral se describió un tipo relacionado con el HPV 16 en el 10% (3/33) a 41% (5/12) de muestras epiteliales aparentemente sanas analizadas. Usando la hibridación Southernblot, Ostwald y colaboradores en 1994 encontró ADN de papilomavirus humano en 17% de las muestras gingivales de pacientes adultos con periodontitis, con esta técnica también se han reportado en 0-60% de muestras gingivales aparentemente sanas.

### **3. PLANTEAMIENTO DEL PROBLEMA**

El virus del papiloma humano (VPH) es la infección de transmisión sexual (ITS) más prevalente en todo el mundo (Albrecht 2008). Este virus de ADN bicatenario no envuelto tiene un tropismo por las células epiteliales y puede inducir hiperplasia, papilomatosis y lesiones verrucosas en el epitelio escamoso estratificado de la piel y la mucosa (Monk 2007). El virus se replica en el epitelio escamoso y su ciclo de vida se completa en las células superficiales maduras del epitelio. Los virus del papiloma humano (VPH) se pueden agrupar ampliamente en tipos cutáneos y mucosotrópicos. Los VPH mucosotrópicos se encuentran típicamente en la mucosa anogenital y la mucosa oral. (Scheurer., 2005)

En los últimos 25 años, ha habido un interés creciente en los virus del papiloma humano (VPH) debido al papel potencial en la patogénesis de varias neoplasias malignas humanas y a su asociación con la enfermedad periodontal. Hasta la fecha, se han identificado más de 100 tipos de VPH, de los cuales más de 30 (1, 2, 3, 4, 6, 7, 10, 11, 13, 16, 18, 20, 28, 31, 32, 33, 35, 38, 40, 45, 52, 54, 55, 57, 58, 59, 68, 69, 72, 73, 77, 85) han sido detectados en la mucosa oral. (Hormia et al., 2005).

En la mucosa oral normal, se ha detectado una gran variación en las tasas de VPH, del 22% al 60% (Smith et al 1998); desde el 0% hasta el 81.1% en estudios que utilizan diferentes métodos y con un número limitado de individuos, y esto parece depender de la población estudiada y de la lección del método (Terai et al 1999, 2001) Se ha sugerido que la prevalencia de VPH en la mucosa normal incluye infecciones subclínicas y / o latentes, y que la infección con un número bajo de copias de virus es común en la cavidad oral (Oliveira et al., 2003).

Durante las últimas dos décadas, diferentes grupos de investigación sugirieron que los tejidos periodontales pueden servir como reservorio para el virus del herpes simple (HSV), el virus de Epstein-Barr (EBV) y el citomegalovirus humano (HCMV). Además, algunos de estos estudios mostraron que estos virus pueden estar asociados con la patogénesis y la gravedad de las enfermedades periodontales. (Slots et al., 2010).

El virus del papiloma humano (VPH) contribuye a la infección periodontal. El VPH causa efectos citopáticos característicos y proliferación de células epiteliales. Dado que la proliferación y migración del epitelio de unión es un sello distintivo importante de la degradación periodontal, estos efectos biológicos conocidos del VPH podrían proporcionar un vínculo entre la infección viral y la enfermedad periodontal. En teoría, el epitelio de unión unido a la superficie del diente parece servir completamente a las funciones celulares requeridas por el VPH. Tiene un fenotipo de células basales y no se diferencia. Las células basales se exfolian a través del surco gingival antes de que se produzca la diferenciación. (Jacob et al., 2014)

Los virus del papiloma humano causan además de los efectos citopáticos característicos, una proliferación de células epiteliales, estos efectos biológicos conocidos del VPH podrían proporcionar un vínculo entre la infección viral y la enfermedad periodontal. La infección producida por VPH está estrechamente vinculada al programa de diferenciación del queratinocito huésped. Tras la entrada en las células epiteliales basales, los genomas de VPH se establecen como elementos extracromosómicos de replicación autónoma y se produce un bajo nivel

de expresión de VPH. Tras la diferenciación de las células infectadas, se induce la replicación productiva y la expresión de los genes de codificación capsida (L1 y L2), lo que da como resultado la producción y el ensamblaje de partículas virales maduras. Tiene un fenotipo de células basales y no se diferencia. Las células basales se exfolian a través del surco gingival antes de que se produzca la diferenciación. (Hormia et al., 2005)

Algunos autores encontraron VPH-16 en el tejido gingival de sujetos con periodontitis crónica y agresiva, y por lo tanto, plantearon la hipótesis de que el virus podría estar involucrado en la patogénesis de la periodontitis. Sin embargo, el papel del VPH en la descomposición periodontal es aún incierto. (Horewicz et al., 2010)

Si bien VPH-16 y -18 generalmente se consideraron tipos de alto riesgo debido a que estos tipos se detectaron en lesiones displásicas orales y cánceres orales, también se detectaron en prevalencia alta (51.3%) en mucosa oral normal. El VPH-18 afecta la transformación de los queratinocitos orales humanos normales y muestra efectos carcinogénicos in vitro. Además el bajo número de copias del virus del papiloma humano detectado en la mucosa oral normal sugiere que la infección persistente o transitoria del virus del papiloma humano en la mucosa de la cavidad oral ocurre con frecuencia. La infección por virus del papiloma humano de la mucosa oral de bajo nivel sugiere que la cavidad oral es un reservorio del virus del papiloma humano, y la infección en combinación con otros factores se asocia con el desarrollo posterior de lesiones escamosas orales, incluida la displasia y el cáncer oral. (Hashimoto et al., 1999)

El diagnóstico viral se ha vuelto más relevante en la odontología clínica. Esto se debe en parte a una mayor conciencia de que los virus son posibles agentes etiológicos, y en parte porque los métodos de detección viral se han vuelto considerablemente más fáciles. Los métodos preferidos se basan en variantes de PCR en tiempo real, que no solo ofrecen una prueba para la presencia viral, sino que también producen datos cuantitativos. El último punto es particularmente relevante ya que varios de los virus en la cavidad oral pueden prevalecer incluso



en cavidad oral sana. Sin embargo, una carga viral alta en una muestra tomada de tejidos afectados puede, como regla general, sugerir una participación directa en la afección subyacente. Un problema es que varios virus que están presentes de forma crónica en el cuerpo pueden replicarse en los leucocitos (por ejemplo, EBV y CMV). Como las muestras clínicas típicas provendrán de tejidos inflamados, como bolsas periodontales o ulceraciones, se podría esperar la presencia de estos virus (Sabeti et al., 2009)

#### **4. PREGUNTA DE INVESTIGACIÓN**

¿Se encuentra presente el virus del papiloma humano en el tejido periodontal?

¿Existe asociación entre la presencia de VPH y la condición clínica periodontal, el estadio de la enfermedad periodontal, la edad o el género de los pacientes?

## **5. JUSTIFICACIÓN**

El conocimiento de la presencia del virus del Papiloma humano en los tejidos periodontales ha sido poco estudiado y los pocos estudios han sido realizados principalmente en la población de Estados Unidos, Argentina, Francia, Brasil, India, Nigeria, Turquía y, Finlandia, con una prevalencia variable entre el 0% al 92,31% (Jacob et al 2014). En Colombia no hay estudios publicados sobre la prevalencia del VPH en los tejidos periodontales, sin embargo, estos antecedentes sugieren la necesidad de evaluar la presencia de VPH en tejidos periodontales y si esta presencia se asocia con la condición periodontal.

Estudios realizados previamente muestran la asociación entre periodontitis y el virus del papiloma humano, (Hormia et al., 2005). Los tipos de VPH de alto riesgo 6, 11 y 16 están presentes en el epitelio del surco de tejidos periodontales. De

esta manera, los resultados sugieren que el epitelio periodontal marginal puede, de hecho, servir como un reservorio de VPH en la mucosa oral.

Dado que la bolsa periodontal es el único sitio en la mucosa oral donde las células basales normalmente están expuestas al medioambiente, se plantea la hipótesis de que este podría ser el sitio del VPH latente. Durante la enfermedad periodontal, se produce la formación de bolsas que se asocia típicamente con una rápida proliferación y migración de las células basales y supra basales del epitelio de unión. Por lo tanto, el epitelio de la bolsa ofrece un sitio favorable para la replicación de VPH. (Shipilova 2018)

Por las razones anteriormente expuestas, el propósito de este estudio es determinar la presencia el virus de papiloma humano en surco o bolsas periodontales en pacientes con diferentes condiciones periodontales.

## 6. OBJETIVOS

### *6.1 Objetivo general*

Establecer frecuencias de detección de VPH en tejido periodontal en una población en Bogotá.

### *6.2 Objetivos específicos del proyecto*

Establecer frecuencia de VPH en muestras de tejido epitelial surcular en pacientes con diferentes de acuerdo a la edad y la condición periodontal del paciente.

Establecer frecuencia de VPH 16 y/o 18 en muestras de tejido epitelial surcular en pacientes con diferentes de acuerdo a la edad y la condición periodontal del paciente.

## 7. ASPECTOS METODOLÓGICOS

### 7.1 Tipo de estudio

Estudio observacional descriptivo de corte transversal. Estudio piloto

### 7.2 Población y muestra

Pacientes que asistieron a las clínicas odontológicas de la facultad de la Universidad que asistieron a las clínicas de posgrados de la Universidad El Bosque, los referidos por los Centros en convenio con la facultad de odontología durante el período de julio de 2018 a diciembre de 2019.

### 7.3 Población de Estudio

Se seleccionaron 45 pacientes con diagnóstico de gingivitis, periodontitis estadio I y II y periodontitis estadio III y IV a los cuales se les tomaron muestras sobre el epitelio surcular para la detección del virus del papiloma humano

Grupo 1: Pacientes sanos o con gingivitis menores de 40 años n=8

Grupo 2: Pacientes sanos o con gingivitis mayores de 40 años n=8

Grupo 3: Pacientes con estados I y II menores de 40 años n=5

Grupo 4: Pacientes con estados I y II mayores de 40 años n=8

Grupo 5: Pacientes con estados III y IV menores de 40 años n=8

Grupo 6: Pacientes con estados III y IV mayores de 40 años n=8

#### *7.4 Criterios de Inclusión*

- Diagnóstico de salud/ gingivitis o periodontitis (presencia de bolsas periodontales y pérdida de inserción clínica, como se describe más adelante). Los diagnósticos de enfermedades periodontales se realizaron con base a los criterios definidos en diferentes Talleres, patrocinados por la Academia Americana de Periodontología en el Taller Mundial, patrocinado por la AAP y la Federación Europea de Periodontología (EFP) en 2017 en Chicago.
- Individuos mayores de 18 y menores de 65 años.
- Individuos que firmen el consentimiento informado.

#### *7.5 Criterios de Exclusión*

- Sufrir de patologías periodontales agudas tales como abscesos periodontales o enfermedades periodontales necrosantes.
- Sujetos que sufren enfermedades o afecciones sistémicas (embarazo, diabetes, defectos de neutrófilos polimorfonucleares cuantitativos y / o cualitativos, otros trastornos del sistema inmunitario, etc.)
- Individuos que no firmen el consentimiento informado.
- Individuos que hayan tenido terapia periodontal en los últimos 6 meses.

#### *7.6 Métodos y técnicas para la recolección de la información*

Toma de muestra con puntas estériles Maillefer 40 se colocaron contra el surco gingival/bolsa periodontal realizando fricción durante 30 segundos, se tomó una muestra de cada cuadrante en el sitio con la bolsa más profunda

## **8. PLAN DE TABULACIÓN Y ANÁLISIS**

### *8.1 Hipótesis*

#### *8.1.1 Hipótesis Nula:*

No existe relación entre la condición periodontal y la edad con la presencia de VPH

#### *8.1.2 Hipótesis alterna*

Existe relación entre la condición periodontal y la edad con la presencia de VPH

### *8.2 Análisis Estadístico*

#### *8.2.1 Estadística descriptiva*

Se realizaron distribuciones de frecuencias

## 9. RESULTADOS

El total de la población fue de 45 pacientes, 23 pacientes pertenecen al género femenino, el cual fue predominante y al género masculino pertenecen 22 pacientes. De acuerdo al estado periodontal, en los pacientes menores de 40 años, 8 se encuentran en salud gingival y/o gingivitis, 5 en periodontitis estadio I o II Y 6 en periodontitis estadio III y IV, en los pacientes mayores de 40 años, 8 se encuentran en salud gingival y/o gingivitis, 5 en periodontitis estadio I o II y 13 en periodontitis estadio III y IV. El rango de edad para la población de estudio fue de 18-65 años (Tabla 1).

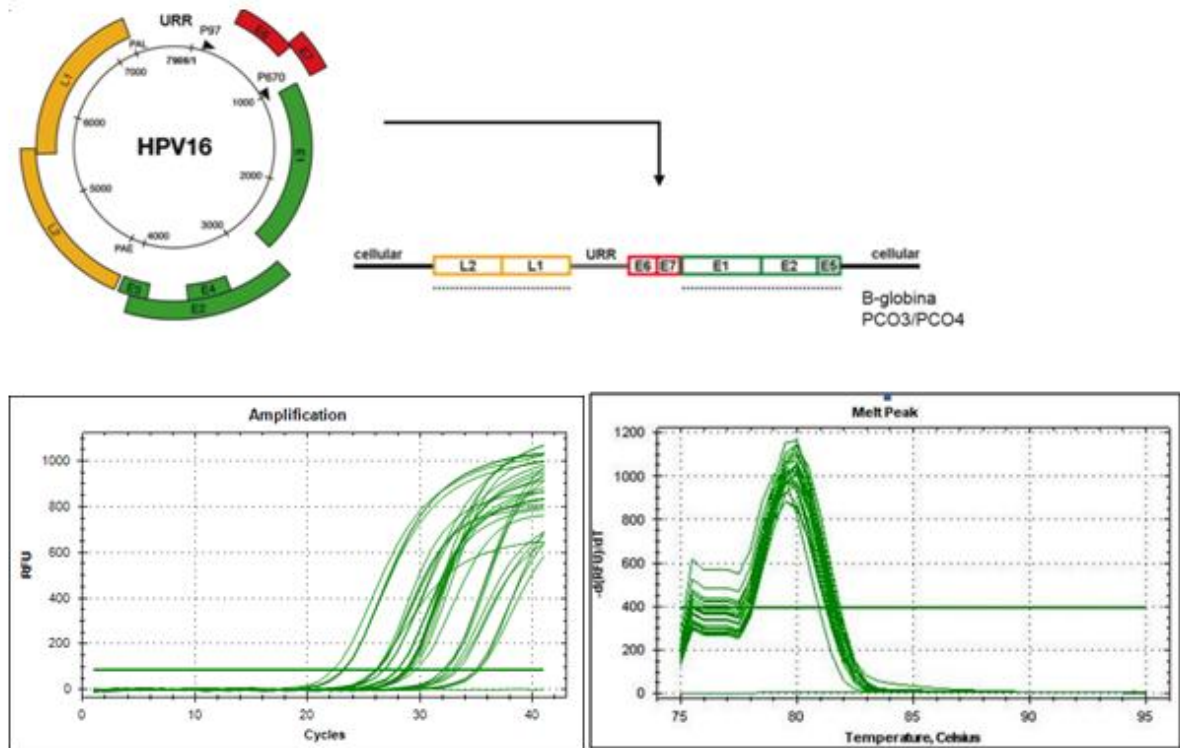
Tabla 1. Características periodontales, edad y género de la población estudiada

	<b>Sano/gingivitis</b>	<b>Estadio I y II</b>	<b>Estadio III y IV</b>
<b>Edad</b>			
< 40 años	8 (17.7)	5 (11.1)	6 (13.3)
> 40 años	8 (17.7)	3 (6)	15 (33.3)
<b>Género</b>			
Femenino	8 (17.7)	5 (11.1)	10 (22.2)
Masculino	8 (17.7)	3 (6)	11 (24.4)

Se tomaron muestras del surco gingival y/o de las bolsas periodontales usando puntas de papel estériles, en el cuadrante de las bolsas más

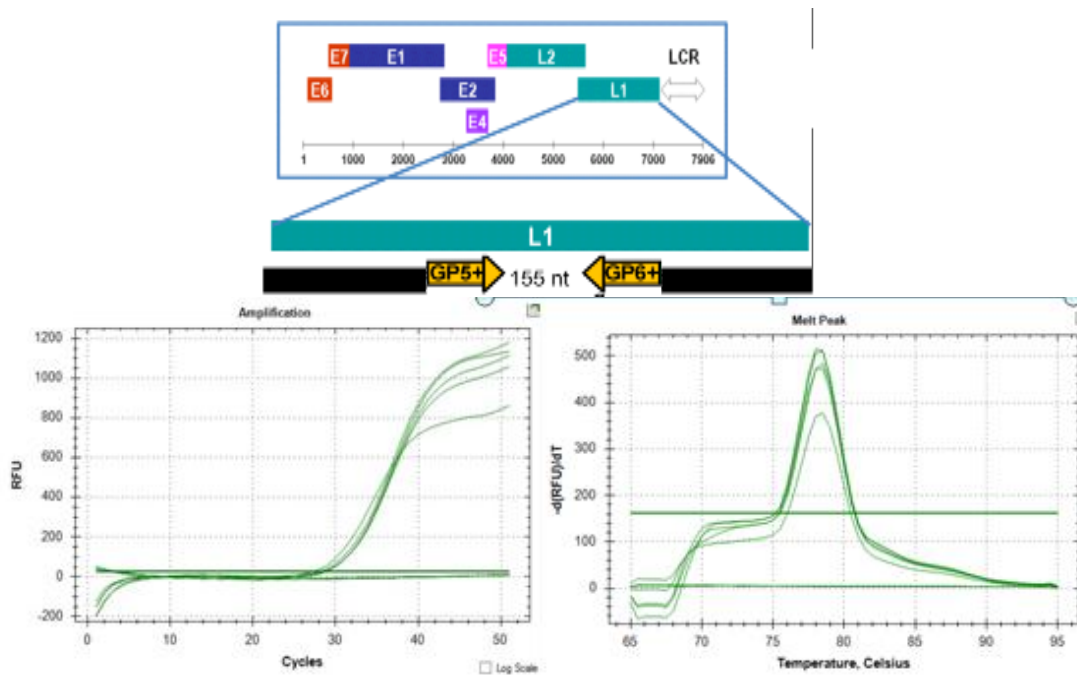


profundas. El ADN total se extrajo usando el kit QIAamp® DNA FFPE Tissue y la PCR se realizó con PCO3/PCO4, que amplifican un fragmento de 110 pb del gen de la  $\beta$ globina, visualizado por electroforesis en gel de agarosa al 1%, este gel está teñido con SYBR Safe para identificar la banda amplificada de 110pb (Figura 1).



**Figura 1.** Análisis de los productos de PCR del gen de la globina B para confirmar la presencia y la calidad del ADN de las muestras. A. Representación de la ubicación de amplificación de los cebadores PCO3 / PCO4 en el ADN genómico. B. Curva de amplificación, C. Curvas de fusión de los productos de PCR, se observa un único pico de fusión de 79 ° C que demuestra la especificidad de los productos de PCR.

La qRT-PCR se realizó para la detección de VPH en muestras usando cebadores de consenso GP5+/GP6+ con el kit de mezcla maestra Kappa SYBR Green (KapaBiosystems®) y CFX96 Ciclador térmico en tiempo real Bio-Rad (Biorad, Hercules, CA). La frecuencia se estableció por la presencia o ausencia de VPH y VPH 16/18.



**Figura 2.** Análisis de los productos pcr de la secuencia L1 del virus del papiloma humano A. Representación de la localización de amplificación de localizadores GP5 + / GP6 +. B. Curva de amplificación C. Curvas de fusión de productos de PCR, se observa un único pico de fusión de 78 ° C que demuestra la especificidad de los productos

Del total de las 45 muestras tomadas, 4 muestras fueron positivas para VPH (8.8%), un paciente en el grupo de salud periodontal de 45 años de edad hombre, un paciente en el grupo de periodontitis estadio I de 35 años de edad mujer, un paciente en el grupo de periodontitis estadio III de 35 años de edad hombre y uno en el grupo de periodontitis estadio IV de 47 años de edad mujer. Las muestras no fueron positivas para VPH 16, tampoco para VPH18.

## 10. DISCUSIÓN

Estudios previos han indicado que las infecciones virales pueden tener un papel en la patogénesis de la enfermedad periodontal. El virus del papiloma humano, tiene efectos citopáticos característicos (koilocitosis), una proliferación de células epiteliales. Dado que la proliferación y la migración del epitelio de unión es un sello distintivo importante de la inflamación periodontal, estos efectos biológicos conocidos del VPH podrían proporcionar un vínculo entre la infección viral y la enfermedad periodontal. (Horewicz et al, 2010).

Teóricamente, el epitelio de unión unido a la superficie del diente parece cumplir plenamente las funciones celulares requeridas por el VPH. Tiene un fenotipo basal similar a las células y no se diferencia. Las células basales se exfolian a través del surco gingival antes de que ocurra la diferenciación. (Schroeder 1996).

En este estudio piloto para evaluar la frecuencia de VPH 16 y 18 en tejido periodontal en pacientes con diferentes etapas de enfermedad periodontal se encontró una frecuencia de VPH del 8,8% de las muestras de células epiteliales de tejido periodontal. Nuestros resultados confirman estudios previos que describen la detección de tipos de VPH en la mucosa en muestras gingivales de pacientes con enfermedad periodontal (Madinier et al, 1996, Parra et al, 1996, Bustos et al, 2001).

El presente estudio 3 de 45 sujetos con periodontitis eran positivos para el virus del VPH, sin embargo, Madinier et al., encontraron VPH 16 en el 17% de seis muestras de periodontitis crónica y Parra y Slots detectaron el VPH en el 17% de 30 muestras de periodontitis, un porcentaje más alto que lo observado en este estudio. Sin embargo, el tipo viral no fue identificado y las curvas del qRT-PCR no fueron sigestivas de VPH16 o 18. . Hormia et al.,

encontraron VPH 6 11 o 16 en el 26% de las 38 muestras de enfermedad periodontal.

Muchos mecanismos podrían explicar una asociación entre el VPH y la patogénesis de la enfermedad periodontal. Los VPH inducen la proliferación de células epiteliales, lo cual se observa en el epitelio del surco en la enfermedad periodontal. De hecho, los VPH evaden la respuesta inmune, disminuyendo la defensa de las células dendríticas al regular las funciones relacionadas con la señalización de interferón y factor nuclear kappa B. (Nees et al, 2001).

Finalmente nuestro estudio sugiere que si bien no existe necesariamente una relación directa entre la detección de ADN viral y la enfermedad periodontal, nuestros resultados sugieren que el epitelio periodontal aún con ligera inflamación puede servir como reservorio de VPH en la mucosa oral ya que pacientes con gingivitis mostraron VPH en el surco gingival posiblemente de origen de células del surco gingival.

Se sugiere en un futuro realizar técnicas de hibridización in situ de tejidos periodontales retirados en cirugía periodontal para evaluar su presencia directa en células epiteliales del surco gingival.

## **11. CONCLUSIONES**

De acuerdo a los resultados obtenidos en este estudio piloto, se observó una frecuencia de VPH del 8.8% de las muestras de células epiteliales de tejido periodontal obtenidas del surco gingival y/o las bolsas periodontales en pacientes con salud gingival y/o gingivitis, periodontitis estadio I o II y periodontitis estadio III o IV.

La presencia de VPH no se asoció con el estadio periodontal, la edad o el género, debido a que en los resultados obtenidos se evidencia la presencia del virus, en pacientes con diferente diagnóstico periodontal y edad, tanto en el género masculino como femenino.

Adicionalmente los resultados de la curva no sugieren la presencia de VPH 16 o 18 en las muestras positivas.

## 12. REFERENCIAS BIBLIOGRÁFICAS

Albrecht S. HPV in men: treatment and prevention strategies. US Pharm 2008; 33:3–8.

Bustos DA, Greno'n MS, Benitez M, et al. Human papilloma virus infection in cyclosporin-induced gingival overgrowth in renal allograft recipients. J Periodontol 2001; 72:741-744.

Constance R, Sambamoorthi U, Jurevic R. Association of periodontitis and human papillomavirus in oral rins specimens. ADA CE program 2015; 146-6

Crum CP. The female Genital Tract: Benign Tumours, Condyloma Acuminatum Robbins and Cotran pathologic basis of disease. In: Kumar V, Fansto N, Abbas A (eds). Robbins and Cotran Pathologic Basis of Disease, 7th edn. Elsevier, Philadelphia, PA 2004; 1059–117

De Villiers EM. Papilloma viruses in cancers and papillomas of the aero digestive tract. Biomed Pharmacother 1989; 43:31-36.

Furrer V, Benitez M, Furnes M, Lanfranchi H, Modesti N. Biopsy vs. superficial scraping: detection of human papilloma virus 6, 11, 16, 18 in potentially malignant and malignant oral lesions. J Oral Pathol Med 2006; 35: 338-44.

Grinde B, Olsen I. The role of viruses in oral disease. Journal of Oral Microbiology 2010; 2: 2127

Hashimoto K, Terai M, Yoda K, Sata T. High prevalence of human papilloma viuses in the normal oral cavity of adults. Oral Microbiology and immunology 1999; 14: 201-205

Horewicz V, Feres M, Rapp G, Yasuda V, Cury P. Human papillomavirus-16 prevalence in gingival tissue and its association with periodontal destruction: a case-control study. J Periodontology 2010; 81:4.

Hormia M, Willberg J, Ruokonen H. Maginal periodontium as a potential resevoir of human papilloma virus in oral mucosa. J Periodontology 2005; 76:3

Jacob A, Janam P, Vijayamma J. Prevalence of human papilloma virus in marginal periodontium and its association with periodontitis: A cross sectional study Journal of Indian Society of Periodontology 2014; 18: 4.

Lawton GM, Thomas SJ, Schonrock J, Monsour FN, Frazer IH. Prevalence of genital human papilloma viruses in normal oral mucosa: a comparison of methods for sample collection. J Oral Pathol Med 1992; 21: 265–9.

Lin SS, Chou MY, Ho CC, Kao CT, Tsai CH, Wang L, et al. Study of the viral infections and cytokines associated with recurrent aphthous ulceration. Microbes Infect 2005; 7: 635:44.

Madinier I, Doglio A, Cagnon L, Lefèbvre J, Monteil R. SouthernBlot Detection of Human Papilloma viruses (HPVs) DNA Sequences in Gingival Tissues. J Periodontology 1992; 63:667-673.

Monk B, Tewari K. The spectrum and clinical sequelae of human papilloma virus infection. Gynecol Oncol 2007; 107 (Suppl. 1): S6–S13.

Nees M, Geoghegan JM, Hyman T, Frank S, Miller L, Woodworth CD. Papilloma virus type 16 oncogenes down regulate expression of interferon-responsive genes and up regulate proliferation-associated and NF-kappaB responsive genes in cervical keratinocytes. J Virol 2001;75:4283-4296.

Parra B, Slots J. Detection of human viruses in periodontal pockets using polymerase chain reaction. Oral Microbiology Immunology 1996; 5: 289-293.

Pelisson I, Soler C, Chignol M, Euvrard S, Chardonnet Y. Human papilloma viruses and cellular oncogenes (c-myc, c-Ha-ras) in cutaneous and mucosal lesions in transplantation recipients. Bull Cancer 1992;79:471-482.

Pi S-H, Lee S-K, Hwang Y-S, Choi M-G, Kim E-C. Differential expression of periodontal ligament- specific markers and osteogenic differentiation in human papilloma virus 16- immortalized human gingival fibroblasts and periodontal ligament cells. Journal of periodontal research 2007;42; 104-113

Sabeti M, Daneshmand A, Simon JH, Slots J. Cytomegalo virus infected inflammatory cells in dental periapical lesions. *Oral Microbiol Immunol* 2009; 24: 434-6.

Saglan F, Onan U, Mahataban S, Yilmaz O, Kirac K, Sever M. Human papilloma virus in a patient with severe gingival over growth associated with cyclosporin therapy. A case report. *J Periodontol* 1996;67:528-531.

Scheurer ME, Tortolero-Luna G, Adler-Storthz K. Human papilloma virus infection: Biology, epidemiology, and prevention. *Int J Gynecol Cancer* 2005; 15: 727-746.

Shipilova A, Mundoor M, Gupta D. High risk human papilloma virus in the periodontium: A case control study. *Indian Society of Periodontology* 2017; 21: 380-5

Schroeder H. The junctional epithelium: Origin, structure and significance. *Acta MedDentHelv* 1996;1:155-167.

Slots J. Human viruses in periodontitis. *Periodontol* 2000 2010; 53:89- 110.

Walboomers JM, Jacobs MV, Manos MM et al. Human papilloma virus is a necessary cause of invasive cervical cancer world wide. *J Pathol* 1999; 189: 1-3.



## 1. Anexos

### Anexo 1.

#### CONSENTIMIENTO INFORMADO

##### Parte 2: Formulario de Firmas.

He sido invitado(a) a participar en el estudio **“Presencia del virus de papiloma humano en bolsas periodontales en pacientes con gingivitis y periodontitis estadio I, II, III y IV en una población en BogotáDC”**. Entiendo que mi participación consistirá en recibir una evaluación clínica completa en donde se determinará el diagnóstico periodontal y la toma de muestra sobre el epitelio sulcular. He leído y entendido este documento de Consentimiento Informado o el mismo se me ha leído o explicado. Todas mis preguntas han sido contestadas claramente y he tenido el tiempo suficiente para pensar acerca de mi decisión. No tengo ninguna duda sobre mi participación, por lo que estoy de acuerdo en hacer parte de esta investigación. Cuando firme este documento de Consentimiento Informado recibiré una copia del mismo (partes 1 y 2).

Autorizo el uso y la divulgación de mi información a las entidades mencionadas en este Consentimiento Informado para los propósitos descritos anteriormente.

Acepto voluntariamente participar y se que tengo el derecho de terminar mi participación en cualquier momento. Al firmar esta hoja de Consentimiento Informado no he renunciado a ninguno de mis derechos legales.

---

---

Nombre del Participante  
Fecha

Firma del Participante, c.c y

---

---

Investigador principal  
Fecha

Firma del Investigador c.c y

---

---

Nombre del Testigo, (I)  
Fecha

Firma del Testigo, c.c (I) y

---

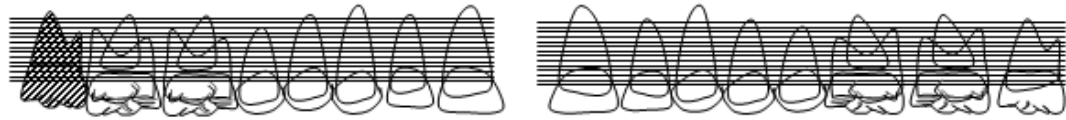
---

Nombre del Testigo (II)  
Fecha

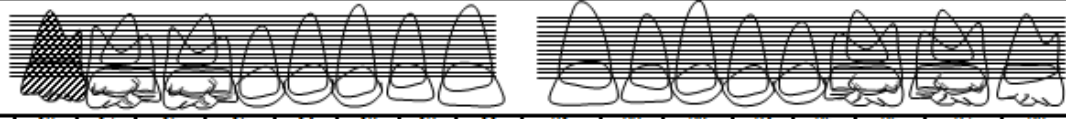
Firma del Testigo, c.c (II) y

## Anexo 2.

### PERIODONTOGRAMA

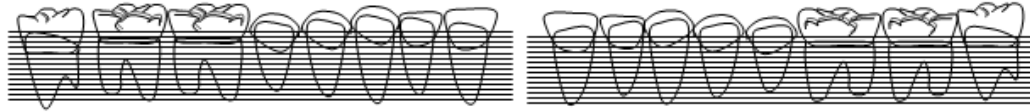


Diente	18	17	16	15	14	13	12	11	21	22	23	24	25	26	27	28
Sitio	DVM	DVM	DVM	DVM	DVM	DVM	DVM	DVM	MVD	MVD	MVD	MVD	MVD	MVD	MVD	MVD
Placa																
Rojo																
Calc. subging																
Margen																
P. Bolsa																
N.I.																
Hemorragia																
Supuración																
Furcas																
Movilidad																
LMG																

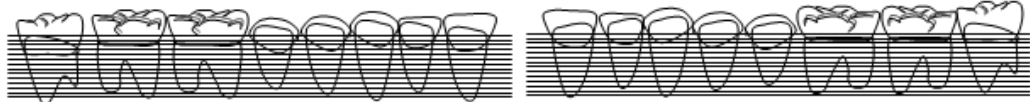


Diente	18	17	16	15	14	13	12	11	21	22	23	24	25	26	27	28
Sitio	DPM	DPM	DPM	DPM	DPM	DPM	DPM	DPM	MPD	MPD	MPD	MPD	MPD	MPD	MPD	MPD
Placa																
Rojo																
Calc. subging																
Margen																
P. Bolsa																
N.I.																
Hemorragia																
Supuración																
Furcas																
Movilidad																
LMG																

Nombre paciente \_\_\_\_\_ Clínico \_\_\_\_\_ Fecha \_\_\_\_\_  
 Residente \_\_\_\_\_



Diente	48	47	46	45	44	43	42	41	31	32	33	34	35	36	37	38
Sitio	DVM	DVM	DVM	DVM	DVM	DVM	DVM	DVM	MVD	MVD	MVD	MVD	MVD	MVD	MVD	MVD
Placa																
Rojo																
Calc. subging.																
Margen																
P. Bolsa																
N.I.																
Hemorragia																
Supuración																
Furcas																
Movilidad																
LMG																



Diente	48	47	46	45	44	43	42	41	31	32	33	34	35	36	37	38
Sitio	DLM	DLM	DLM	DLM	DLM	DLM	DLM	DLM	MLD	MLD	MLD	MLD	MLD	MLD	MLD	MLD
Placa																
Rojo																
Calc. subging.																
Margen																
P. Bolsa																
N.I.																
Hemorragia																
Supuración																
Furcas																
Movilidad																
LMG																

Nombre paciente \_\_\_\_\_ Clínico \_\_\_\_\_ Fecha \_\_\_\_\_  
 Residente \_\_\_\_\_