CARACTERIZACIÓN DEL USO DE BONESCALPEL ULTRASÓNICO EN PROCEDIMIENTOS DE CIRUGÍA ORAL Y MAXILOFACIAL

Valentina Arias Ramírez

Valentina Baquero Présiga

UNIVERSIDAD EL BOSQUE

PROGRAMA CIRUGÍA ORAL Y MAXILOFACIAL - FACULTAD DE ODONTOLOGÍA

BOGOTÁ DC.- JULIO 2025

HOJA DE IDENTIFICACIÓN

Universidad	El Bosque
Facultad	Odontología
Programa	Especialización en Cirugía Oral y maxilofacial
Título:	Caracterización del uso de BoneScalpel ultrasónico en procedimientos de cirugía oral y maxilofacial
Grupo de investigación	Unidad de Epidemiologia Clínica Oral UNIECLO
Línea de investigación:	Investigación Clínica
Tipo de investigación:	Posgrado - Línea docente
Estudiantes:	Valentina Arias Ramírez Valentina Baquero Présiga
Director:	Dr. Carlos Alberto Ruiz Valero
Asesor metodológico:	Dra. Carolina Gamboa
Asesor estadístico o Corrector de estilo u otros asesores	Dr. Juan Camilo Tocora

DIRECTIVOS UNIVERSIDAD EL BOSQUE

JUAN CARLOS LOPEZ TRUJILLO	Presidente del Claustro
JUAN GUILLERMO MARÍN MORENO	Presidente Consejo Directivo
MIGUEL RUIZ RUBIANO	Rector(a)
JUAN CARLOS SÁNCHEZ PARÍS	Vicerrector(a) Académico
RICARDO ENRIQUE GUTIÉRREZ MARÍN	Vicerrector Administrativo
CAROLINA VIZCAÍNO SARMIENTO-PÉREZ	Vicerrectoría de Investigaciones.
CRISTINA MATIZ MEJÍA	Secretaria General
NORMA ALEXANDRA MARIN MORALES	División Postgrados
MARIA ROSA BUENAHORA TOBAR	Decano Facultad de Odontología
MARTHA LILILIANA GOMEZ RANGEL	Secretaria Académica
DIANA MARIA ESCOBAR JIMENEZ	Director Área Bioclínica
ALEJANDRO PERDOMO RUBIO	Director Área Comunitaria
CRISTINA DAZA RODRIGUEZ	Coordinador Área Psicosocial
INGRID ISABEL MORA DIAZ	Coordinador de Investigaciones Facultad de Odontología
MARIA INES LEMOS TORRES	Coordinador Postgrados Facultad de Odontología

CARLOS ALBERTO RUIZ VALERO	Director de programa de especialización de Cirugía Oral y Maxilofacial
KAREN YINETH FANDIÑO ÁVILA	Coordinador de programa de especialización de Cirugía Oral y Maxilofacial

“La Universidad El Bosque, no se hace responsable de los conceptos emitidos por los investigadores en su trabajo, solo velará por el rigor científico, metodológico y ético del mismo en aras de la búsqueda de la verdad y la justicia”.

GUÍA DE CONTENIDO

Resumen

Abstract

	Pág.
1. Introducción	**1**
2. Marco teórico	**3**
3. Planteamiento del problema	**18**
4. Justificación	**21**
5. Situación Actual	**23**
6. Objetivos	**25**
6.1 Objetivo general	**25**
6.2 Objetivos específicos	**25**
7. Metodología del Proyecto	**26**
7.1. Tipo de estudio	**26**
7.2. Población y muestra	**26**
7.3. Métodos y técnicas para la recolección de la información	**28**
7.4 Plan de tabulación y análisis.	**30**
a. Estadística descriptiva	**30**
8. Consideraciones éticas.	**32**
9.. Resultados	**35**
10. Discusión	**64**
11. Conclusiones	**68**
12. Referencias bibliográficas	**70**
13. Anexos	**72**

LISTADO DE TABLAS

		Págs
Tabla 1	***Distribución de los pacientes según grupos de edad. Análisis estadístico realizado por: Dra. Baquero, datos obtenidos por: Dra. Arias. Datos por: Arias-Baquero. 2025***	**35**
Tabla 2	***Características demográficas y clínicas de los pacientes sometidos a cirugía ortognática bimaxilar en el Hospital Universitario Clínica San Rafael. Análisis estadístico realizado por: Dra. Baquero, datos obtenidos por: Dra. Arias. Datos por: Arias-Baquero. 2025***	**38**
Tabla 3	***Tiempo operatorio según tipo de procedimiento Análisis estadístico realizado por: Dra. Baquero, datos obtenidos por: Dra. Arias. Datos por: Arias-Baquero. 2025***	**40**
Tabla 4	***Comparación de paciente con el mayor y menor tiempo de uso del BoneScalpel Análisis estadístico realizado por: Dra. Baquero, datos obtenidos por: Dra. Arias. Datos por: Arias-Baquero. 2025***	**42**
Tabla 5	***Relación entre el tiempo de osteotomía y tipo de procedimiento quirúrgico. Análisis estadístico realizado por: Dra. Baquero, datos obtenidos por: Dra. Arias. Datos por: Arias-Baquero. 2025***	**44**
Tabla 6	***Resultados variables sociodemográficas y clínicas cuantitativas. Análisis estadístico realizado por: Dra. Baquero, datos obtenidos por: Dra. Arias. Datos por: Arias-Baquero. 2025***	**45**
Tabla 7	***Características clínicas de los pacientes sometidos a cirugía ortognática bimaxilar en el Hospital Universitario Clínica San Rafael. Análisis estadístico realizado por: Dra. Baquero, datos obtenidos por: Dra. Arias. Datos por: Arias-Baquero. 2025***	**46**

RESUMEN

Caracterización del uso de BoneScalpel ultrasónico en procedimientos de cirugía oral y maxilofacial

Antecedentes: La cirugía ortognática bimaxilar es un procedimiento complejo que a menudo implica un considerable sangrado intraoperatorio y riesgos asociados a complicaciones neurosensoriales. En la actualidad, el uso del BoneScalpel, un dispositivo quirúrgico basado en ultrasonido, ha mostrado ser una opción para reducir complicaciones y mejorar la precisión en las osteotomías. Sin embargo, la evidencia sobre sus resultados clínicos en cirugía ortognática es aún limitada. **Objetivo del estudio:** El objetivo de este estudio fue caracterizar los resultados clínicos del uso del BoneScalpel en pacientes sometidos a cirugías ortognáticas bimaxilares en el Hospital Universitario Clínica San Rafael, en Colombia. Se evaluaron aspectos como el tiempo operatorio, tiempo de osteotomía, pérdida sanguínea, recuperación sensitiva postoperatoria, periodo de hospitalización y complicaciones postquirúrgicas. **Materiales y Métodos:** Se llevó a cabo un estudio observacional descriptivo de corte transversal con recolección retrospectiva de datos. La muestra consistió en 94 pacientes adultos a quienes se les realizaron osteotomías Le Fort I, osteotomía de rama sagital y/o mentoplastia con el uso de BoneScalpel en el Hospital Universitario Clínica San Rafael entre 2018 y 2024. Los criterios de inclusión fueron pacientes mayores de 18 años con maloclusión esquelética clase II o III, sometidos a las cirugías mencionadas. Se excluyeron pacientes con condiciones que pudieran interferir con la cicatrización o el resultado quirúrgico**. Resultados:** El uso del BoneScalpel en cirugía ortognática ofrece beneficios clínicos relevantes. La mayoría de los pacientes evaluados fueron adultos jóvenes, con una leve mayoría de mujeres. La anomalía dentofacial clase III fue el diagnóstico más frecuente. El tiempo promedio de osteotomía fue de 8.10 minutos, con una pérdida sanguínea intraoperatoria media de 82.55 ml. No se presentaron casos permanentes de pérdida de la sensibilidad del nervio dentario inferior, lo que representa valores menores en comparación con lo reportado en la literatura. El BoneScalpel demostró ser una herramienta quirúrgica eficiente, segura y precisa, favorable en términos de recuperación de la sensibilidad neurosensorial, optimización de tiempos quirúrgicos, minimización del sangrado y preservación de estructuras anatómicas. Esto refuerza su utilidad en la reducción de la morbilidad quirúrgica en estos procedimientos. **Conclusiones:** El uso del BoneScalpel en cirugías ortognáticas bimaxilares se asoció con menor pérdida de sangre, una recuperación sensitiva favorable y una recuperación ambulatoria, en comparación con lo que se reporta habitualmente en la literatura. Estos resultados sugieren que el BoneScalpel es una herramienta útil para reducir las complicaciones asociadas con las osteotomías de alta complejidad. No obstante, deben tenerse en cuenta limitaciones como el costo del equipo y la curva de aprendizaje asociada con su uso. Se recomienda realizar estudios comparativos controlados con evaluaciones neurosensoriales objetivas que permitan confirmar estos hallazgos y ampliar la evidencia sobre su aplicabilidad clínica**.**

Palabras clave: BoneScalpel - Orthognathic Surgeries - Le Fort Osteotomy - bimaxillary orthognatic surgery - Jaw Surgeries

ABSTRACT

Characterization of the use of ultrasonic BoneScalpel in oral and maxillofacial surgery procedures

Background: Bimaxillary orthognathic surgery is a complex procedure which frequently involves bleeding and risks associated with neurosensory complications. BoneScalpel is an ultrasound-based tool very efficient for said complications and osteotomy precision; however, evidence is still limited. **Objective:** To characterise BoneScalpel clinical studies of bimaxillary orthognathic surgeries at San Rafael University Hospital in Colombia with evaluated aspects such as surgery time, osteotomy time, blood loss, recovery, hospitalization and post-surgical complications. **Materials and methods:** Cross-sectional observational descriptive study with retrospective data collection of 94 patients who underwent LeFort I osteotomies, sagittal osteotomy or mentoplasty with BoneScalpel at said institution between 2018 and 2024. Patients were over 18 years of age with skeletal malocclusion class II or III, more women than men and those with conditions and were excluded those that could interfere with scarring or results. **Results:** BoneScalpel offers clinical benefits with an average osteotomy of 8.10 minutes and blood loss of 82.55 ml. There were no cases with permanent sensitivity loss in the lower dental nerve representing lower values that those reported. It is an efficient and safe tool in terms of sensitivity recovery, time optimisation, minimal bleed and preservation of structures. **Conclusions:** As results suggest, Bone Scalpel is a useful tool for reducing complications associated with high-complexity osteotomies but limitations such as equipment cost and learning curve must be taken into consideration. Controlled comparative studies with objective neurosensory assessments are recommended which will allow confirmation of these findings and extend evidence of its clinical applicability.

Key words: BoneScalpel, orthognathic surgeries, LeFort osteotomy, bimaxillary orthognatic surgery, jaw surgeries

1. Introducción

La necesidad de generar mayores niveles de precisión y seguridad en las cirugías realizadas con los instrumentos rotatorios convencionales ha generado en los últimos años el desarrollo de instrumentos ultrasónicos, también llamados osteótomos piezoeléctricos, que son dispositivos que utilizan microondas de ultrasonido para segmentar estructuras óseas, preservando el tejido blando y estructuras anatómicas adyacentes.

El sistema más reciente en el mercado es el osteotomo ultrasónico BoneScalpel, desarrollado originalmente para la descompresión nerviosa neuroquirúrgica de las osteotomías espinales. Este dispositivo promete combinar las ventajas de los anteriores dispositivos piezoeléctricos con una mayor ergonomía y eficacia de corte preservando estructuras blandas anatómicas adyacentes al punto de corte; cuenta con una cuchilla recta con bordes biselados distalmente que pueden hendir el hueso. En este enfoque, el tejido óseo o calcificado se secciona mediante los impactos mecánicos recurrentes del borde de la cuchilla a repeticiones ultrasónicas altas y constantes de 22.500 golpes longitudinales por segundo. El resultado es la compresión controlada y la rotura de las estructuras rígidas y cristalinas, mientras que los tejidos blandos y elásticos se deforman temporalmente sin comprometer su integridad.

A pesar de las múltiples ventajas que ofrece el BoneScalpel en comparación con los instrumentos rotatorios y ultrasónicos convencionales, su aplicación clínica se ha limitado principalmente a especialidades como la neurocirugía. Esta restricción se debe, en parte, a la escasa literatura científica disponible. No obstante, se busca extrapolar sus beneficios a otras áreas, como la cirugía oral y maxilofacial, con el propósito de evidenciar sus ventajas tanto intraoperatorias como postoperatorias y fomentar su inclusión en la práctica clínica habitual de los cirujanos orales y maxilofaciales.

Para aprovechar al máximo sus beneficios, es fundamental que el operador adquiera una adecuada curva de aprendizaje, que le permita manipular el instrumento con la técnica apropiada y ajustar las longitudes de onda según los requerimientos específicos de cada

procedimiento. Esto contribuiría a minimizar posibles complicaciones durante y después de la cirugía.

Por este motivo, por medio de esta investigación se busca evaluar la pertinencia del uso del instrumento BoneScalpel en el área de cirugía maxilofacial, considerando sus múltiples beneficios actualmente reportados, como menor tiempo operatorio, disminución de sangrado intraoperatorio, preservación de lesiones nerviosa, brindando mayor tranquilidad al operador.

El uso del BoneScalpel en cirugía maxilofacial representa una oportunidad significativa para mejorar los resultados clínicos y elevar los estándares de seguridad en procedimientos complejos. La incorporación de esta tecnología podría no solo optimizar la precisión quirúrgica, sino también facilitar la realización de osteotomías más controladas, reduciendo el riesgo de daños a estructuras vitales cercanas. Sin embargo, la adopción de este dispositivo en nuevas áreas quirúrgicas también implica la necesidad de un entrenamiento exhaustivo y especializado para los cirujanos, asegurando que puedan maximizar sus beneficios y manejar las variables técnicas asociadas de manera efectiva.

El presente estudio observacional descriptivo tiene como objetivo describir la caracterización de resultados clínicos del uso del BoneScalpel en pacientes sometidos a cirugías ortognáticas bimaxilares, proporcionando datos que puedan apoyar su inclusión como una herramienta estándar en la práctica quirúrgica. Esto podría abrir nuevas posibilidades para la cirugía maxilofacial, permitiendo procedimientos más seguros y predecibles, y mejorando los resultados para los pacientes.

2. Marco teórico

Actualmente se continúan presentando y reportando complicaciones intraoperatorias y postoperatorias relacionadas con la lesión de tejidos blandos tras procedimientos quirúrgicos maxilofaciales, lo que provoca sangrado y daño a las estructuras nerviosas, ocasionadas por el uso de instrumentos de corte convencional como fresas y sierras que tienen la capacidad de cortar los tejidos blandos y las estructuras anatómicas que se encuentran adyacentes a las áreas de mayor densidad que se desean seccionar, como las estructuras óseas, ya que estos instrumentos cuentan con puntas giratorias u hojas que generalmente no se detienen al entrar en contacto con dichas estructuras, es por esto que para usar estos instrumentos convencionales se requiere una curva de aprendizaje mucho más amplia para lograr el uso adecuado, seguro y que se minimicen las complicaciones relacionadas con estos daños. (1)

El instrumento BoneScalpel logra brindar al cirujano más facilidad y seguridad al realizar diferentes osteotomías pues es un instrumento capaz de cortar selectivamente sólo las estructuras óseas, con gran precisión, preservando los tejidos blandos, logrando así disminuir el daño de los vasos sanguíneos y los nervios presentes en el área a operar, es por esto que varias especialidades quirúrgicas como: neurocirujanos, cirujanos plásticos, cirujanos maxilofaciales y otorrinolaringólogos se benefician de sus excelentes cualidades en la práctica clínica. (1)

Este estudio observacional descriptivo tiene como propósito compartir los resultados obtenidos en intervenciones realizadas durante un determinado período de tiempo, utilizando el instrumento BoneScalpel, específicamente en procedimientos de cirugía ortognática bimaxilar del Hospital Universitario Clínica San Rafael.

Para lograr caracterizar los resultados clínicos en procedimientos de cirugía ortognática bimaxilar es importante conocer que el BoneScalpel comparte el mismo principio de funcionamiento que el piezosurgery.

El piezosurgery se basa en el efecto de los piezoeléctricos que fueron descritos por primera vez por Jean y Marie Curie en 1880. El uso del piezosurgery en cirugía oral y maxilofacial fue iniciado por el cirujano oral italiano llamado Tommaso Vercellotti en 1988, este cirujano modificó la tecnología de ultrasonido convencional para mejorar las técnicas convencionales de sierras y fresas, porque buscaba tener una mayor precisión y seguridad para disminuir las complicaciones en procedimientos quirúrgicos. (4)

Este instrumento usa los fenómenos de frecuencias ultrasónicas, cavitación, microcorrientes y el movimiento giratorio del fluido, todos ellos basados en el principio de transducción ultrasónica, el cual ocurre mediante ciclos de contracción y expansión que amplifican las vibraciones hasta alcanzar la parte activa del instrumento, es decir, la punta. Al aplicar una ligera presión junto con irrigación, se logra un corte preciso y selectivo del tejido óseo, preservando de manera efectiva los tejidos blandos circundantes. (4)

La cavitación es un fenómeno que ocurre en la interfaz entre un sólido y un líquido, donde las vibraciones inducidas provocan una modificación estructural a nivel molecular. Esto da lugar a la formación de microburbujas que, al implosionar, generan ondas de choque. Estas ondas provocan microcoagulaciones y la formación de pequeños trombos en los vasos sanguíneos, lo que contribuye a reducir el sangrado quirúrgico. (4)

La microcorriente genera un movimiento giratorio de fluido, produciendo una vibración, que permite la eliminación de residuos óseos o de cualquier tejido, ayudando a mejorar la visibilidad de la zona ya que dispersa el refrigerante en forma de aerosol. (4)

Debido a la deformación provocada por la corriente ultrasónica, se genera un micromovimiento de corte en el rango de frecuencia de 25-29 kHz (Kilohercios), con una amplitud de 60-210 um (micras), de esta manera solo el tejido mineralizado será cortado y no se va a producir daño al tejido neurovascular, ya que este tejido necesita de una frecuencia superior de 50 kHz (Kilohercios). (4)

El mecanismo de acción del instrumento BoneScalpel se genera mediante impactos mecánicos generados por el operador, que requiere una frecuencia ultrasónica constante de 22,5 kHz y una compresión controlada que le permite cortar tejidos rígidos y cristalinos como el hueso, manteniendo así la integridad del tejido blando. Cuenta con una hoja recta de 20 mm de largo y 1 mm de espesor, que tiene bordes biselados y una punta redondeada, que le da las características anteriormente mencionadas y cuenta con un canal central que permite una adecuada irrigación, que disminuye la posibilidad de necrosis. (2)

Como se ha venido mencionando el BoneScalpel es un instrumento de corte por ultrasonido que usa una onda de energía mecánica que se propaga a través de un medio en un rango de frecuencia por encima de 20.000 oscilaciones por segundo (20 kHz), esta energía se transfiere a la punta activa y genera una vibración que dependiendo de la densidad del tejido y la frecuencia de las oscilaciones, van a determinar si el tejido es afectado o no, por lo que los tejidos duros como el hueso pueden ser afectados con un rango de frecuencia ultrasónico bajo, previniendo así el daño de los tejidos blandos cercanos. Además, la velocidad de corte de este instrumento es más lenta que la de los instrumentos convencionales. (3)

Esto es de suma importancia ya que en el área de trabajo del cirujano maxilofacial, se puede presentar varios riesgos y complicaciones teniendo en cuenta que alrededor de las estructuras a intervenir la anatomía es compleja ya que existen muchos nervios y vasos sanguíneos, que al ser lesionados, pueden comprometer la morbilidad del procedimiento y la vida del paciente, este riesgo va a aumentar por el poco acceso visual directo que se tiene al operar en esta zona. (3)

La capacidad del BoneScalpel para diferenciar entre tejidos duros y blandos ofrece una ventaja crucial en la cirugía maxilofacial, donde la proximidad de estructuras vasculares y nerviosas plantea desafíos significativos. Al operar con frecuencias ultrasónicas que afectan únicamente el tejido óseo, este instrumento minimiza el riesgo de daño colateral, proporcionando al cirujano una herramienta más segura y precisa para maniobrar en áreas anatómicamente complejas. Esta precisión se traduce en una reducción de

complicaciones intraoperatorias, como sangrado excesivo o lesiones nerviosas, que podrían comprometer la seguridad del paciente y el éxito del procedimiento. Además, la velocidad de corte controlada del BoneScalpel, aunque más lenta que la de los instrumentos convencionales, permite un enfoque quirúrgico más meticuloso, lo que es esencial en intervenciones donde la visibilidad directa es limitada. La implementación de esta tecnología no solo mejora la seguridad del paciente, sino que también incrementa la confianza del cirujano al trabajar en zonas de difícil acceso, lo que podría resultar en una disminución de la morbilidad asociada a la cirugía maxilofacial. (5)

El dispositivo BoneScalpel cuenta con una consola con tres marcadores específicos. El primero marca el tiempo de utilización del ultrasonido intraoperatoriamente, el segunda marca la intensidad con la que se utiliza que va desde 0% hasta 100% y se puede graduar dependiendo de la necesidad y velocidad del corte deseado y el último marca la integración de la solución salina, esta se administra a través de una bomba peristáltica integrada que mueve el líquido a través del canal central de la pieza de mano hasta la cuchilla. El caudal del irrigante se puede ajustar de 15 a 80 ml/min, lo que corresponde a la configuración de la consola de 20 a 100 %. Adicionalmente cuenta con una pieza de mano recta cuya hoja estándar tiene una configuración recta, de 20 mm de largo y 1,0 mm de espesor a la cual se le pueden adaptar fresas de diferentes grosores y longitudes, las cuales son medidas en milímetros (5mm, 10mm, 13mm y 15mm). La punta distal tiene una forma redondeada con superficies biseladas que forman un borde de corte delantero romo. Cuenta con una funda protectora fabricada en silicona que recubre la pieza de mano con el fin de proteger los tejidos blandos de quemaduras indeseadas. Produce 22.500 golpes por segundo, lo que quiere decir que en un minuto son 1.350.000 golpes ultrasónicos sobre el hueso, lo que permite realizar un trazo de corte limpio y eficaz. Sin embargo, es necesario que el operador realice movimientos de corte continuos y con una leve presión sobre el hueso, ya que si la sierra no se desplaza no se activa. (6)

La capacidad del BoneScalpel para diferenciar entre tejidos duros y blandos no solo minimiza las complicaciones quirúrgicas, sino que también mejora significativamente la precisión de los procedimientos maxilofaciales. Este avance es particularmente

importante en cirugías donde la proximidad de estructuras críticas, como nervios y vasos sanguíneos, aumenta el riesgo de provocar lesiones. A diferencia de los instrumentos de corte convencionales, que requieren un nivel de destreza elevado y una curva de aprendizaje prolongada para evitar daños colaterales, el BoneScalpel permite a los cirujanos trabajar con mayor confianza y reducir la tensión durante la operación. Además, su diseño ergonómico y su capacidad de irrigación constante aseguran un campo quirúrgico más limpio y menos propenso a la necrosis, facilitando tanto la ejecución del procedimiento como la recuperación postoperatoria del paciente. Este enfoque innovador en el manejo del hueso podría transformar las prácticas estándar en la cirugía maxilofacial, promoviendo resultados más seguros y efectivos para los pacientes. (3)

Se ha evidenciado una tendencia a presentar menores alteraciones en la sensibilidad, tanto a corto como a largo plazo. Por ejemplo, en un estudio realizado en 2021 por el Dr. Carlos Alberto Ruiz y colaboradores, se documentó la percepción de los cambios en la sensibilidad y el tiempo medio de recuperación en pacientes sometidos a una osteotomía sagital de rama mandibular bilateral (BSSO), comparando el uso del osteótomo ultrasónico BoneScalpel con instrumentos rotatorios convencionales.

La muestra incluyó a 38 pacientes con diagnóstico de anomalía dentofacial esquelética, de los cuales 23 fueron operados con BoneScalpel y 15 con la técnica convencional, con una distribución de 20 mujeres y 18 hombres, y un rango de edad promedio entre 24 y 27 años. Todos los pacientes fueron sometidos a osteotomía sagital de rama mandibular de avance o retroceso menor a 10 mm y el tiempo de seguimiento fue de 6 meses, en este estudio se logró demostrar que el grupo de paciente que fue operado con el instrumento BoneScalpel recuperó la sensibilidad de uno a tres meses después de la intervención quirúrgica, por otro lado el grupo de pacientes operado con instrumentos convencionales recuperó la sensibilidad de siete a nueve meses después de la intervención, lo que sugiere que el uso del instrumento BoneScalpel provoca una menor alteración de las funciones neurosensoriales a largo plazo, permitiendo que los pacientes regresen a sus actividades cotidianas con mayor rapidez y sin molestias. (2)

Por otro lado para evaluar la efectividad del BoneScalpel en procedimientos de alta precisión, se realizó un estudio que analizó su uso en la extirpación de meningiomas de la fosa craneal anterior, tumores orbitarios y lesiones nasosinusales con extensión intracraneal.

Se incluyeron 20 pacientes (8 hombres y 12 mujeres) cuyas edades fluctuaban entre los 19 y 72 años, con una media de 49,3 años. El tratamiento consistió en realizar osteotomías para acceder a las áreas afectadas, empleando el BoneScalpel como herramienta principal. Los resultados indicaron que el BoneScalpel es eficaz para realizar cortes óseos finos y precisos, un aspecto crítico en cirugías donde es esencial preservar la integridad de estructuras delicadas adyacentes. Este dispositivo permitió reducir al mínimo el daño óseo y el riesgo de afectar involuntariamente estructuras cercanas, lo cual es particularmente relevante en procedimientos que involucran áreas craneales y orbitarias, donde cualquier error puede derivar en complicaciones graves. Los doctores Iacoangeli M, Di Rienzo A, Nocchi N, Balercia P, Lupi E, Regnicolo L, publicaron en la revista Neurol Surg A Cent Eur Neurosurg que el uso del BoneScalpel demostró ser altamente efectivo y seguro para la resección de tumores en zonas complejas del cráneo y la región nasosinusal. Su precisión en el corte y su capacidad para limitar el daño en estructuras cercanas lo convierten en una herramienta valiosa en la neurocirugía y cirugía craneofacial, optimizando los resultados quirúrgicos y mejorando la seguridad del paciente en procedimientos de alta complejidad. (5)

La primera publicación en la literatura acerca del uso de BoneScalpel en cirugía maxilofacial fue realizada por El doctor Gilles R y colaboradores, quienes realizaron un estudio que evaluó la implementación del BoneScalpel ultrasónico en cirugía maxilofacial, aplicándolo en 50 pacientes con maloclusiones que requerían intervención ortognática. El tratamiento incluyó diversos tipos de osteotomías: 42 pacientes para LeFort I, 56 para osteotomía sagital de rama, 6 para osteotomía sinfisaria y 1 para genioplastia de avance, con un seguimiento de entre 15 días y dos años. Los hallazgos destacan varias ventajas significativas del BoneScalpel, entre ellas la preservación de la mucosa nasal, una mejor adaptación de la técnica a la anatomía del paciente y la reducción del sangrado, el cual facilita especialmente las osteotomías del maxilar superior, ya que las osteotomías

posteriores se realizan de manera más segura y sin riesgos. La estabilidad en la zona pterigomaxilar favorece una fractura controlada hacia abajo, lo que permite un corte óseo más preciso y una mejor adaptación a la anatomía del paciente. Esto sugiere que el BoneScalpel podría ser una herramienta efectiva y segura para optimizar resultados en cirugía maxilofacial. (7)

En lo que respecta a la osteotomía sagital mandibular, se observó que la energía de corte se alivia gracias a la propagación de la onda ultrasónica en la capa esponjosa. Además, se registró una ausencia de lesiones nerviosas y una notable reducción de la tumefacción, hematomas, tiempo intraoperatorio y duración de la estancia hospitalaria. Por lo tanto, se concluyó que el uso de la punta recta ultrasónica facilita los procedimientos de cirugía ortognática y reduce significativamente las posibles complicaciones tanto intra como postoperatorias. (7)

Años más tarde, los mismos autores publicaron un nuevo estudio en el que evaluaron nuevamente la afectación del nervio alveolar, esta vez centrándose en las complicaciones y la frecuencia de divisiones no deseadas. El objetivo fue analizar la calidad de las osteotomías linguales y la separación pterigomaxilar. La muestra estuvo compuesta por 83 pacientes, de los cuales 40 eran hombres y 43 mujeres, con una edad promedio de 29 años (rango de 13 a 65 años), todos diagnosticados con maloclusión y tratados con cirugía ortognática. Se llevó a cabo un escaneo tridimensional de control con un grosor de 2 mm (GE Brightspeed) a los dos días postoperatorios en 30 de los pacientes, donde se examinó la separación bilateral ideal entre la tuberosidad maxilar y las láminas pterigoideas. La mandíbula fue aislada del maxilar para evaluar el diseño de la osteotomía, lo que permitió concluir que la punta de la cuchilla penetró profundamente en la línea oblicua del hueso cortical a un ángulo de 30° en dirección al canal del nervio, sin causar daño al nervio alveolar. (6)

Durante un seguimiento de tres años, se observó que el BoneScalpel proporcionó un control superior en las osteotomías, lo que resultó en una reducción notable de las complicaciones nerviosas y las divisiones incorrectas. Los resultados mostraron una

ausencia total de lesiones dentales, hemorragias, parálisis facial y perforaciones de la mucosa nasal. Solo en dos casos (1,96%) se reportó hipoestesia del nervio alveolar, destacando la eficacia y seguridad del uso del BoneScalpel en procedimientos de este tipo, pues proporcionó un mejor control durante las osteotomías y resultó en reducciones significativas en la aparición de cortes indeseados y complicaciones. (6)

En lo que respecta a las osteotomías realizadas en la reconstrucción de la articulación temporomandibular (ATM), en el estudio de la doctora Silva R. y colaboradores, se analizó y reportó la experiencia operativa y los resultados obtenidos al utilizar el BoneScalpel ultrasónico en comparación con una sierra alternativa convencional (RecipSaw) para completar dichas osteotomías. La muestra incluyó a 21 pacientes diagnosticados con enfermedad articular degenerativa, divididos en dos grupos: diez pacientes (siete hombres y tres mujeres) tratados con el BoneScalpel y 11 pacientes (seis hombres y cinco mujeres) tratados con el RecipSaw. Los pacientes en el grupo de BoneScalpel tenían una edad media de 49,9 años (±4,12), mientras que el grupo RecipSaw presentaba una media de 48,4 años (±3,73).

Los resultados del estudio indicaron que el uso del BoneScalpel en la reconstrucción de la ATM es generalmente más seguro y se asocia con una reducción significativa en la pérdida de sangre en comparación con el uso de la sierra convencional. En particular, la doctora Silva y su equipo observaron una reducción del 49 % en la pérdida de sangre en las cirugías que emplearon el BoneScalpel frente a las que utilizaron el RecipSaw, lo que sugiere ventajas importantes en términos de seguridad y manejo intraoperatorio en procedimientos de reconstrucción articular. (3)

Los doctores Dammous, S., Dupont Q. y Gilles R. en el 2015 evaluaron la calidad de la línea de fractura en el lado lingual de la mandíbula tras la osteotomía sagital de rama mandibular y la calidad de la separación pterigomaxilar en la osteotomía Le Fort I, utilizando el osteótomo ultrasónico BoneScalpel. La muestra consistió en diez cabezas de cadáver fresco, con edades entre 67 y 84 años; de estas, cinco presentaban edentulismo total inferior y tres edentulismo total superior. El procedimiento incluyó la realización de

osteotomía Le Fort I y osteotomía sagital de rama mandibular en cada muestra. Los resultados mostraron que el uso del BoneScalpel ultrasónico no requirió más tiempo que el método convencional y, además, se observó una mejora en el patrón de las líneas de fractura lingual en la osteotomía sagital de rama mandibular, así como un patrón de separación pterigomaxilar más controlado en la osteotomía Le Fort I. (1)

En el estudio de Nissy, T. S., Saralaya S., Jayanth B. S., y Sunil S. M. en el año 2021, se realizó una evaluación crítica de la viabilidad de la piezoosteotomía con el BoneScalpel en comparación con el uso de sierra y fresas convencionales en una variedad de procedimientos quirúrgicos, tales como cirugía ortognática, extracción de injerto óseo, enucleación de quistes, cirugía de la articulación temporomandibular (ATM), extracción de terceros molares incluidos y elevación de seno. Los resultados indicaron que el BoneScalpel es tres veces más potente que el ultrasonido convencional y posee la capacidad de cortar huesos altamente mineralizados. Gracias a sus vibraciones lineales, permite realizar cortes más precisos en comparación con los métodos tradicionales. Además, el estudio demostró que, ante una exposición directa de un nervio al BoneScalpel, no se produce una disección del nervio, sino solo un daño estructural mínimo, manteniendo intacta la vaina perineural. Esto sugiere un mayor potencial de recuperación funcional para los pacientes, en contraste con el uso de instrumentos convencionales como la sierra oscilante, que pueden causar un mayor daño a los tejidos nerviosos. (4)

En un estudio realizado por el doctor Ahmet Emin Demirbas y colaboradores, Se realizó una investigación donde se compararon los resultados de la osteotomía Le Fort I realizada por un mismo cirujano utilizando tres diferentes métodos: BoneScalpel, piezoeléctrico, fresa de Lindeman y sierra recíproca convencional. La muestra incluyó a 34 pacientes entre 18 y 30 años (edad media de 21,5 años) que presentaban anomalías dentofaciales de Clase III y que requerían este tipo de intervención quirúrgica. Se realizó un seguimiento de seis meses para evaluar tanto los efectos postoperatorios como las posibles complicaciones relacionadas con el método utilizado en la cirugía. Los resultados obtenidos destacaron una reducción significativa en la pérdida de sangre intraoperatoria en el grupo en el que se utilizó el BoneScalpel, registrándose hasta un 45% menos de

pérdida de sangre en comparación con los pacientes tratados mediante el dispositivo piezoeléctrico y la técnica convencional. Este hallazgo es especialmente relevante, dado que la pérdida de sangre es uno de los principales factores de riesgo en cirugías ortognáticas extensas como la osteotomía Le Fort I. La disminución en la pérdida de sangre no solo contribuye a la estabilidad del paciente durante la intervención, sino que también reduce el tiempo de recuperación y minimiza las complicaciones derivadas de una recuperación prolongada o de la necesidad de transfusiones.
La ventaja del BoneScalpel en términos de control de la hemorragia se relaciona con su tecnología ultrasónica, que permite cortes precisos y controlados en el tejido óseo, reduciendo el daño colateral en los vasos sanguíneos cercanos. En comparación, tanto el dispositivo piezoeléctrico como los instrumentos convencionales generan una mayor pérdida de sangre debido a la menor precisión en el corte y el potencial de daño en los tejidos circundantes. Estos resultados sugieren que el BoneScalpel no solo mejora la seguridad intraoperatoria, sino que también optimiza el pronóstico postoperatorio, aportando una ventaja significativa en procedimientos quirúrgicos maxilofaciales complejos. (8)

En el 2015 Ruzevick J realizó un estudio donde exploró la factibilidad de emplear un osteótomo ultrasónico en osteotomías orbitocigomáticas para la resección de tumores intracraneales en pacientes con diagnóstico de meningioma y craneofaringioma. La investigación incluyó a seis pacientes femeninas, con un promedio de edad de 53,2 años (rango de 40 a 77 años), que fueron sometidas a craneotomías orbitocigomáticas de dos piezas. Durante un seguimiento de 375 días, se observó que el osteótomo ultrasónico facilitó la realización de osteotomías precisas y contribuyó a reducir al mínimo las complicaciones perioperatorias. Estos hallazgos sugieren que el uso de esta tecnología puede ser una alternativa viable y segura en cirugías intracraneales complejas. (9)

En el 2018 se publicó un artículo en el Journal of Oral and Maxillofacial Surgery, que comparó la incidencia de alteraciones sensoriales en el nervio dentario inferior y la posición anatómica del canal tras realizar osteotomías sagitales de rama mandibular en pacientes con prognatismo mandibular. La muestra incluyó 67 pacientes, divididos en dos

grupos: uno tratado con el BoneScalpel, compuesto por 35 pacientes, y otro con métodos convencionales, compuesto por 32 pacientes. Todos presentaban prognatismo mandibular esquelético y fueron sometidos a cirugía ortognática de retroceso mandibular, con un seguimiento de tres meses. Los resultados del doctor Kokuryo, S. y colaboradores mostraron que el tiempo quirúrgico fue considerablemente mayor en el grupo del BoneScalpel. Sin embargo, un mes después de la cirugía, el 54,3% de los pacientes en el grupo del BoneScalpel presentó lesión en el nervio dentario inferior, en comparación con el 68,8% del grupo convencional. A los tres meses, las lesiones nerviosas disminuyeron al 22,9% en el grupo del BoneScalpel y al 43,8% en el grupo convencional, lo cual sugiere una recuperación sensorial más rápida en los pacientes tratados con la tecnología ultrasónica.

La importancia de estos resultados radica en el impacto positivo que el uso del BoneScalpel podría tener en la recuperación postoperatoria y en la calidad de vida de los pacientes sometidos a cirugía ortognática de retroceso mandibular. Aunque el tiempo quirúrgico fue mayor en el grupo tratado con BoneScalpel, la disminución en la incidencia de lesiones del nervio dentario inferior a los tres meses representa un avance significativo en términos de reducción de las secuelas sensoriales. La alta prevalencia de alteraciones nerviosas tras una osteotomía sagital de rama mandibular es una preocupación en estos procedimientos, ya que pueden provocar efectos duraderos en la sensibilidad y funcionalidad de la mandíbula. (10)

El doctor Bilge S y colaboradores analizaron la eficacia y seguridad de distintos instrumentos quirúrgicos utilizados en la osteotomía Le Fort I, específicamente en la separación pterigomaxilar, que se reconoce como uno de los puntos críticos de la intervención debido a su potencial para causar complicaciones graves. El objetivo principal fue determinar si el uso del BoneScalpel, en comparación con una sierra piezoeléctrica y una fresa convencional, tiene un impacto en la seguridad y precisión de la separación pterigomaxilar durante la cirugía. Publicaron un artículo en el Journal of Oral and Maxillofacial Surgery en el año 2020 donde para el análisis, se realizaron un total de 96 separaciones pterigomaxilares en 48 pacientes (17 hombres y 31 mujeres) con anomalías dentofaciales. La edad media de los participantes fue de 23,43 ± 6,65 años. Este

seguimiento intraoperatorio permitió observar de cerca el comportamiento de cada herramienta en términos de precisión y seguridad en la separación de la unión pterigomaxilar.

Los resultados mostraron que el BoneScalpel ofrece una mayor seguridad en comparación con los otros instrumentos evaluados para lograr una separación ideal en esta zona anatómica. La precisión del BoneScalpel minimiza los riesgos de daño colateral en estructuras cercanas y reduce la posibilidad de complicaciones graves, lo cual es crucial para el éxito de la osteotomía Le Fort I. Estos hallazgos refuerzan el potencial del BoneScalpel como una herramienta quirúrgica avanzada en procedimientos maxilofaciales complejos, ofreciendo tanto al cirujano como al paciente una alternativa más segura y eficiente en el manejo de estructuras delicadas como la unión pterigomaxilar. (11)

El doctor Nordera P realizó un estudio donde exploró la eficacia y seguridad del uso del BoneScalpel, en 15 pacientes (diez hombres y cinco mujeres) con edades entre 18 meses y 65 años, quienes presentaban una variedad de condiciones clínicas: ocho casos de exoftalmos bilateral debido a enfermedad de Basedow, dos con maloclusión de clase III, tres con meningiomas en el ala del esfenoides que causaban deterioro visual, uno con escafocefalia y uno con craneosinostosis compleja. A todos se les realizaron osteotomías craneofaciales empleando el BoneScalpel, y se realizó un seguimiento entre los seis y los 18 meses posteriores a la cirugía. Los resultados obtenidos fueron alentadores, ya que no se observaron daños en los tejidos blandos debajo de las áreas óseas tratadas, demostrando la capacidad del BoneScalpel para preservar estructuras sensibles como la duramadre y los nervios faciales. No se detectaron pérdidas de sensibilidad en la tercera rama del nervio trigémino ni en el nervio infraorbitario, un aspecto crítico para evitar problemas sensoriales en el rostro. Además, los pacientes reportaron menos dolor e inflamación en el posoperatorio, lo que sugiere que el uso de este instrumento no solo es seguro, sino que también favorece una recuperación más cómoda y rápida. Debido a los resultados el obtenidos el doctor Nordera P y colaboradores hicieron público sus hallazgos en el 2017 y presentaron el osteótomo BoneScalpel como una herramienta quirúrgica de alta precisión que mejora la seguridad en procedimientos complejos,

minimizando el riesgo de complicaciones neurológicas y reduciendo el impacto posoperatorio en los pacientes. Esto subraya su utilidad en cirugías craneofaciales avanzadas, donde la exactitud y el respeto por los tejidos adyacentes son fundamentales. (12)

Como se ha venido mencionado este instrumento se ha ido incorporando en la industria quirúrgica a una rápida velocidad donde hasta el momento el BoneScalpel ha sido usado en la fragmentación de tejidos óseos en procedimientos ortopédicos, reconstructivos y neuroquirúrgicos:

En el maxilar superior ha sido aprobado para: osteotomía maxilar, corticotomía maxilar, maxilectomía, hemimaxilectomia, escisión de exóstosis y elevación de seno; en el maxilar inferior ha sido aprobado para osteotomía mandibular, corticotomia mandibular, osteotomía sagital dividida, osteotomía sagital, decorticación mandibular y genioplastia; en cirugía reconstructiva ha sido utilizado para toma de injerto de peroné, cresta iliaca, mentón y parietal, reconstrucción de maxilares y órbita, colgajo vasto intermedius perforador periostial (VIPP) para reconstrucciones faciales completas, colgajo osteoperiosteal para revascularización de cabeza de fémur; en cirugía de base de cráneo se ha utilizado para craneotomía suboccipital, craneotomía orbital cigomática, craneotomía para tumores orbitales y craneosinostosis; y en el área oncológica para la resección de tumores óseos.

Sus principales beneficios son:

Precisión y Control:

- *Cortes Precisos:* El BoneScalpel permite realizar cortes extremadamente precisos en el hueso, lo que es crucial en cirugía ortognática para lograr alineaciones exactas y minimizar el daño a estructuras circundantes.
- *Control Mejorado:* La tecnología de ultrasonido ofrece un control superior sobre el área de corte, permitiendo a los cirujanos ajustar la profundidad y el ángulo del corte con gran exactitud.

Menor Daño a los Tejidos Blandos:

- *Preservación de Tejidos Blandos:* La herramienta está diseñada para cortar hueso sin afectar los tejidos blandos adyacentes, como músculos y nervios, lo que reduce el riesgo de complicaciones y mejora la recuperación.

Menor Sangrado:

- *Reducción del Sangrado:* El BoneScalpel tiende a causar menos sangrado en comparación con las técnicas tradicionales, debido a su capacidad para cortar hueso con menos impacto en los vasos sanguíneos.

Recuperación Más Rápida:

- *Tiempo de Recuperación:* La menor invasión y el daño reducido a los tejidos blandos pueden contribuir a una recuperación más rápida y menos dolorosa para los pacientes.

Menos Vibración:

- *Confort para el Cirujano:* La herramienta produce menos vibración en comparación con los instrumentos rotatorios tradicionales, lo que puede reducir la fatiga del cirujano y mejorar la precisión durante procedimientos prolongados.

Sus principales falencias son:

1. *Costo:*
    - *Precio Elevado:* El BoneScalpel es generalmente más costoso que los instrumentos tradicionales, lo que puede ser una barrera para algunos centros quirúrgicos debido al alto costo inicial y de mantenimiento.

2. *Curva de Aprendizaje:*

- *Entrenamiento Necesario:* La tecnología de ultrasonido requiere una curva de aprendizaje, y los cirujanos pueden necesitar tiempo y entrenamiento para dominar el uso del BoneScalpel de manera efectiva.

3. *Disponibilidad y Mantenimiento:*
    - *Acceso y Mantenimiento:* Puede no estar disponible en todos los hospitales o clínicas, y el mantenimiento y calibración del equipo puede requerir recursos adicionales.

4. *Limitaciones en Técnicas:*
    - *Aplicación Específica:* Aunque es excelente para ciertos tipos de cortes, puede no ser adecuado para todas las técnicas o tipos de huesos. Algunas situaciones pueden requerir el uso de herramientas tradicionales o complementarias.

5. *Requiere Formación Especializada:*
    - *Capacitación Especializada:* La eficacia del BoneScalpel depende de la capacitación especializada del personal en su uso adecuado, lo que puede requerir tiempo y recursos adicionales.

El BoneScalpel ofrece una serie de ventajas significativas en términos de precisión, control y reducción del daño a tejidos blandos, pero también presenta desventajas relacionadas con el costo, la curva de aprendizaje y la disponibilidad. La elección de usar esta herramienta dependerá de las necesidades específicas del procedimiento y del entorno quirúrgico. (8)

3. Planteamiento del problema

3.1 Descripción del problema

El BoneScalpel es un innovador dispositivo ultrasónico que permite realizar cortes precisos y selectivos en el hueso, mientras preserva los tejidos blandos circundantes. Originalmente diseñado para osteotomías espinales y descompresión nerviosa, este dispositivo ha demostrado ser esencial en la ejecución exitosa de neurocirugías de alto riesgo. Su utilización no solo mejora la seguridad y eficiencia de los procedimientos, sino que también reduce significativamente las complicaciones tanto intra como postoperatorias, al facilitar osteotomías sin causar lesiones permanentes en nervios o vasos sanguíneos.

Gracias a sus notables beneficios, recientemente se implementó su uso en el área de cirugía maxilofacial, con el fin de disminuir las complicaciones nerviosas y hemorrágicas que se pueden presentar al realizar una cirugía que involucran áreas con alto aporte vasculonervioso como en cabeza y cuello.

A pesar de su alta efectividad, actualmente su uso es poco común debido a la poca evidencia científica que se encuentra disponible, por este motivo este trabajo busca reportar la caracterización de los resultados clínicos del uso de este instrumento en paciente que a quienes se les realizó cirugía ortognática bimaxilar en el Hospital universitario clínica San Rafael en los últimos años.

La cirugía ortognática es una intervención quirúrgica que busca corregir irregularidades en la posición de los huesos de la mandíbula, el maxilar y el mentón en aquellos pacientes que presentan una anomalía dentofacial que no puede ser corregida únicamente con tratamiento de ortodoncia, es decir que presentan una discrepancia significativa en la alineación de las estructuras faciales. Estas discrepancias óseas, a menudo son responsables de maloclusiones que de no ser corregidas oportunamente pueden desencadenar alteraciones de la oclusión y la masticación, desgaste dental prematuro, disfunciones de la articulación temporomandibular, problemas respiratorios, alteraciones en el habla, alteraciones musculares e impacto en la apariencia y autoestima. Por lo que la

cirugía ortognática tiene una doble finalidad: por un lado, mejorar la función masticatoria, el habla y la respiración; y por otro, alcanzar una mayor armonía y simetría facial.

Existen varios tipos de cirugía ortognática según las estructuras que necesiten intervención. En los casos en los que se requiere trabajar únicamente en el maxilar superior, se realiza una osteotomía Le Fort del maxilar; cuando la discrepancia se encuentra únicamente en la mandíbula, se efectúa una osteotomía sagital de rama mandibular. En situaciones donde ambas estructuras presentan alteraciones, se opta por una cirugía bimaxilar, donde ambos huesos son reposicionados de manera coordinada hasta alcanzar la posición deseada.

La planificación de la cirugía es un proceso exhaustivo que involucra el uso de imágenes radiográficas, modelos tridimensionales y análisis cefalométricos, los cuales permiten simular los movimientos óseos necesarios para alcanzar una alineación adecuada. Este proceso de planificación es fundamental para asegurar no solo un resultado estético satisfactorio, sino también una estabilidad funcional a largo plazo.

El BoneScalpel ha mostrado un gran potencial en el área quirúrgica donde la precisión y la preservación de estructuras vitales son cruciales. Su capacidad para minimizar el trauma en los tejidos blandos y reducir el riesgo de complicaciones como sangrados excesivos o daños nerviosos es especialmente valiosa en procedimientos complejos que implican la movilización de grandes segmentos óseos. En la literatura médica, se han reportado casos en los que su utilización ha resultado en tiempos quirúrgicos más cortos y una recuperación postoperatoria más rápida para los pacientes. No obstante, la adopción de este dispositivo en la práctica clínica cotidiana se enfrenta a desafíos, como la necesidad de formación especializada y el acceso limitado a tecnología avanzada en algunos centros hospitalarios. El presente estudio se enfoca en documentar los resultados clínicos y las experiencias quirúrgicas relacionadas con el uso del BoneScalpel, proporcionando datos que podrían contribuir a un mayor entendimiento y aceptación de esta tecnología en la cirugía ortognática.

3.2 Pregunta de Investigación

¿Cuáles son los efectos clínicos específicos del uso del BoneScalpel en pacientes sometidos a cirugías ortognáticas bimaxilares en el Hospital Universitario Clínica San Rafael, en términos de precisión quirúrgica, tiempo operatorio, pérdida de sangre y recuperación postoperatoria?

4. Justificación

El BoneScalpel es un instrumento de corte por ultrasonido que utiliza una onda de energía mecánica, la cual se propaga a través de medios como el aire, el agua o los tejidos en un rango de frecuencia específico superior a 20.000 oscilaciones por segundo (20 kHz). Este dispositivo transfiere la energía de su hoja a las moléculas del tejido, generando vibraciones. La densidad del tejido y la frecuencia de las oscilaciones determinan si el tejido será afectado o no. Los tejidos duros, como el hueso, pueden ser impactados con un rango de frecuencia ultrasónico bajo, lo que permite preservar los tejidos blandos circundantes y minimizar el daño en áreas adyacentes.

La clave que describe su eficacia y seguridad es la vibración micrométrica, que elimina las microvibraciones y que asegura una acción de corte precisa. Al mismo tiempo, mediante la irrigación constante, el dispositivo mantiene limpio el lugar de la cirugía, evitando el sobrecalentamiento del tejido.

El BoneScalpel busca mejorar las características de los sistemas piezoeléctricos con respecto a la ergonomía, la potencia y la eficiencia de corte. En 2020, Demirbas et al. informaron cómo el uso del BoneScalpel redujo el tiempo de corte, la pérdida de sangre intraoperatoria y el edema postoperatorio al realizar osteotomías Le Fort I, en comparación con el dispositivo quirúrgico piezoeléctrico y con la técnica convencional.

Por tal motivo su análisis en el campo de cirugía oral y maxilofacial proporcionaría un gran avance en comparación con las técnicas utilizadas hasta la actualidad, trayendo así no solo beneficios para el cirujano si no a su vez para el paciente.

El uso del BoneScalpel en cirugía oral y maxilofacial representa un cambio significativo en la manera en que se abordan las osteotomías, especialmente en procedimientos complejos como la cirugía ortognática bimaxilar. Al combinar precisión y seguridad, este instrumento permite realizar cortes finos y controlados, lo que resulta en una reducción de las complicaciones postoperatorias, como infecciones o necrosis del tejido. Además, la

capacidad del BoneScalpel para preservar los tejidos blandos circundantes minimiza el riesgo de lesiones a estructuras vitales, como nervios y vasos sanguíneos, lo cual es fundamental en intervenciones que implican la manipulación de grandes segmentos óseos en áreas anatómicamente desafiantes. Estos avances no solo mejoran la calidad de la cirugía, sino que también pueden contribuir a una recuperación más rápida y con menos dolor para los pacientes, lo que refuerza el potencial de este dispositivo para convertirse en una herramienta estándar en la práctica clínica maxilofacial.

5. Situación actual en el área de investigación

Según lo reportado en la literatura, en el contexto nacional actualmente el instrumento BoneScalpel en el área de cirugía oral y maxilofacial, solo es utilizado en el Departamento de Cirugía Oral y Maxilofacial del Hospital Universitario Clínica San Rafael en Bogotá Colombia. (2)

En el contexto internacional su uso es más amplio ya que se ha reportado que el departamento de cirugía oral y maxilofacial, Clinique de Espérance, Montegnée, Bélgica su uso en diferentes ciudades, demostrando su gran eficacia y beneficios para el área maxilofacial. (5)

En Estados Unidos cada vez más se implementa su aplicación como en el centro médico del departamento de asuntos de veteranos, servicio dental. Clement St., San Francisco, CA, EE.UU, donde es utilizado en cirugías de la articulación temporomandibular con alto éxito y baja morbilidad del procedimiento. (4) Al igual que en Hospital Johns Hopkins, Departamento Neurocirugía, Baltimore, EEUU donde ha sido de gran uso para craneotomías orbito cigomática. (6)

En Asia, la división de medicina del departamento de funciones físicas, universidad dental Manazuru, Kokurakitaku, Kitakyushu, Fukuoka, Japón ha reportado su uso al comparar los efectos neurosensoriales en osteotomías bilaterales de rama mandibular (7), dando pie para investigaciones futuras en esta zona como en el medio oriente donde en el departamento de cirugía oral y maxilofacial de la facultad de odontología de la Universidad Erciyes, Melikgazi, Kayseri, Turquía se ha venido implementando de una manera exitosa en los procedimientos de osteotomía Lefort. (8) Al igual que el departamento de cirugía oral y maxilofacial Universidad Erciyes, facultad de odontología Kayseri, Turquía. (9)

El continente Europeo, ha basado sus investigaciones en la literatura actualmente disponible con el fin de implementar el uso del BoneScalpel como en el servicios de Cirugía Maxilofacial y Neurocirugía del Hospital Regional S. Bortolo, donde han podido evidenciar y reportar la seguridad de la utilización de este instrumento en las osteotomías de los maxilares (10). En la Universidad Politécnica de Marche del Hospital Unidos de Ancona, Clínica de Neurocirugía

en Italia el BoneScalpel ha sido utilizado para realizar abordajes orbitarios mínimamente invasivos. (11)

6. Objetivos

Objetivo general:

Describir resultados clínicos de precisión quirúrgica, tiempo operatorio, pérdida de sangre y recuperación postoperatoria del uso del BoneScalpel en pacientes sometidos a cirugías ortognáticas bimaxilares en el Hospital Universitario Clínica San Rafael.

Objetivos específicos:

- Describir las características demográficas y clínicas de los pacientes sometidos a cirugía ortognática.
- Identificar la frecuencia de daño del nervio dentario en los pacientes sometidos a cirugía ortognática.
- Identificar el tiempo y porcentaje de recuperación de sensibilidad del nervio dentario en los pacientes sometidos a cirugía ortognática.
- Describir el tiempo operatorio en la población de estudio.
- Describir el tiempo de corte óseo al usar el ultrasonido BoneScalpel en la población de estudio.
- Determinar las complicaciones asociadas al procedimiento como lo son parestesias, aumento de tiempo quirúrgico y tiempo de hospitalización, sangrado e infección, en la población de estudio.
- Describir el porcentaje de casos que requirieron una reintervención quirúrgica.

7. Metodología del Proyecto

- *7.1 Tipo de estudio:*

  Estudio observacional descriptivo de corte transversal con recolección retrospectiva de datos.

- *7.2 Población y muestra:*

  Población de referencia:

  Paciente adultos a quienes se les realizó osteotomías Lefort I, osteotomía de rama sagital y/o mentoplastia, con BoneScalpel.

  Población blanco:

  Paciente adultos a quienes se les realizó osteotomías Lefort I, osteotomía de rama sagital y/o mentoplastia, con BoneScalpel atendidos en Colombia.

  Población de estudio:

  Pacientes adultos a quienes se les realizó osteotomías Lefort I, osteotomía de rama sagital y/o mentoplastia, con BoneScalpel atendidos en el Hospital Universitario Clínica San Rafael, entre el año 2018 y 2024.

  Criterios de inclusión:

  - Pacientes mayores de 18 años.
  - Pacientes con maloclusión esquelética clase II o clase III
  - Pacientes a quienes se les realizó osteotomías Le Fort I y osteotomía sagital de rama mandibular y/o osteotomías Le Fort I y osteotomía sagital de rama mandibular más mentoplastia con osteotomo BoneScalpel.
  - Pacientes atendidos en el Hospital Universitario Clínica San Rafael, entre el año 2018 y 2024.

  Criterios de exclusión:

- Paciente en estado de gestación, que toman medicamentos o reciben tratamiento que podría afectar negativamente la cicatrización de los tejidos, con enfermedades sistémicas reportadas.

Diseño muestral

Muestreo probabilístico: Muestreo probabilístico aleatorio simple

Cálculo del tamaño de la muestra

Teniendo en cuenta que aproximadamente se operaron 46 pacientes al año y considerando una población total estimada de 96 pacientes en el periodo de tiempo establecido. Adicionalmente el uso del Bonescalpel se ha usado de manera continua en ese periodo de tiempo y también considerando que en los estudios de Gilles R, Dammous S. et al y de Kokuryo S, Habu M, Kita R, Katsuki T, Tominaga K, Yoshioka I. et al, la población estudiada ha sido de 83 y 67 pacientes respectivamente. Por lo anterior se considera hacer un cálculo de la muestra con el total de pacientes que han sido operados en el periodo de tiempo establecido. Estimando un error alfa del 0.05 % y un IC intervalo de confianza del 95% se calcula una muestra de más o menos 77 pacientes. El cálculo se realizó en el programa Epi info versión 7.2.4.0

La fórmula para población finita es

En donde

N= Tamaño total de la población

n = tamaño de la muestra

Z = valor de la distribución normal estándar (por ejemplo, 1.96 para un intervalo de confianza del 95%)

p = proporción estimada de la población que tiene la característica de interés (si no se conoce, se usa 0.5 como valor conservador)

E = error muestral (precisión deseada)

El cálculo del muestreo se presenta a continuación

Population size:	96
Expected frequency:	50 %
Acceptable Margin of Error:	5 %
Design effect:	1,0
Clusters:	1

Confidence Level	Cluster Size	Total Sample
80%	61	61
90%	71	71
95%	77	77
97%	80	80
99%	84	84
99.9%	88	88
99.99%	90	90

7.3 Métodos y técnicas para la recolección de la información (Materiales y métodos):

Se realizo una búsqueda de la literatura existente acerca del uso del BoneScalpel en cirugía maxilofacial.

Se presentará una serie de casos retrospectivos en los que se utilizó el BoneScalpel en cirugías ortognáticas bimaxilares en adultos, durante los últimos seis años, en el Hospital universitario clínica San Rafael.

Se utilizo palabras claves para la estrategia de búsqueda la temática propuesta, como términos Mesh para inglés, términos Decs y Sinónimos
o términos relacionados, utilizando los operadores booleanos AND y OR. Se realizarán búsquedas sistemáticas en las bases de datos PubMed y EMBASE.

((((((((((((((((((((((bonescalpel) OR (bone scalpel)) AND (maxillofacial)) OR (oral surgery)) OR (Surgical Procedures, Oral)) OR (Procedures, Oral Surgical)) OR (Surgical Procedure, Oral)) OR (Oral Surgical Procedure)) OR (Procedure, Oral Surgical)) OR (Maxillofacial Procedures)) OR (Maxillofacial Procedure)) OR (Procedure, Maxillofacial)) OR (Procedures, Maxillofacial)) OR (Le Fort Osteotomy)) OR (Osteotomy, LeFort)) OR (LeFort Osteotomy)) OR (Orthognathic Surgeries)) OR (Surgeries, Orthognathic)) OR (Surgery, Orthognathic)) OR (Jaw Surgery)) OR (Jaw Surgeries)) OR (Surgeries, Jaw)) OR (Surgery, Jaw)

Se revisó las historias clínicas de los pacientes, registrando datos sobre la recuperación de la sensibilidad, daño a nervio dentario inferior, el tiempo quirúrgico, la duración del uso del instrumento BoneScalpel, la cantidad de sangrado, el tiempo de hospitalización, infección postquirúrgica y la necesidad de reintervención. Este análisis permitirá caracterizar los resultados clínicos del uso de BoneScalpel en cirugías ortognáticas bimaxilares, así como identificar posibles correlaciones entre estas variables estudiadas y los resultados clínicos obtenidos.

El proceso de obtención de la información para este trabajo se llevó a cabo mediante la revisión de las historias clínicas de pacientes sometidos a cirugía ortognática bimaxilar, en el área de cirugía oral y maxilofacial del Hospital Universitario Clínica San Rafael. Estas historias clínicas incluyen los ítems correspondientes a las variables solicitadas, los cuales se registran al finalizar cada cirugía. Además, se revisarán las historias clínicas de los controles postoperatorios, en las cuales se documentan las preguntas relacionadas con la recuperación de la sensibilidad realizadas a los pacientes.

La recolección de datos fue llevada a cabo por dos residentes de cuarto año de cirugía oral y maxilofacial, bajo la supervisión del Coordinador del área de cirugía oral y maxilofacial del hospital. Antes de iniciar el proceso, los residentes recibirán una capacitación específica sobre el uso del cuadro de Excel diseñado para la recopilación de datos, que incluía todas las variables relevantes para este estudio. Este proceso garantizo una recolección de datos organizada y supervisada, asegurando la calidad y la coherencia de la información obtenida para el análisis posterior en la investigación

La recolección de la información se realizó de manera cronológica, comenzando desde el primer caso de cirugía ortognática realizado con BoneScalpel en el año 2018 hasta el último caso operado en 2024. Dado que se trata de una revisión retrospectiva de historias clínicas, no se requiere el consentimiento informado de los pacientes, ya que no se involucra su participación directa ni se realizan intervenciones adicionales sobre su tratamiento.

7.4 Plan de tabulación y análisis.

Análisis estadístico

Se hará un análisis univariado en donde las variables cualitativas se ordenarán en frecuencias absolutas, relativas. Las variables cuantitativas se realizarán con pruebas de normalidad mediante la prueba de Shapiro Wilk de acuerdo con esta se describirán con medidas de tendencia central (media y mediana) y medida de dispersión (desviación estándar y rangos intercuartiles). Se utilizará el programa estadístico spss versión 24.

VARIABLES

Nombre de variable	**Definición conceptual**	**Tipo de variable**	**Escala de medición**	**Definición operativa**	**Relación de variable**	**Fuente**	**Unidad de medida**
Edad	Número de años cumplidos	Cuantitativa	Razón	Edad en años	Dependiente	Historia clínica	Años
Género	Condición orgánica	Cualitativa	Nominal dicotómica	Masculino Femenino	Independiente	Historia clínica	No aplica
Diagnóstico	Maloclusión esquelética	Cualitativa	Nominal Dicotomica	Clase II Clase III	Independiente	Historia clínica	Categoría diagnóstica
Tipo de procedimiento quirúrgico	Tipo de intervención quirúrgica realizada en el paciente	Cualitativa	Nominal	1.Osteotomia Lefort I, sagital de rama mandibular 2.Osteotomia Lefort I, sagital de rama mandibular , mentoplastia	Independiente	Historia clínica	No aplica
Tiempo operatorio	Duración total de la cirugía	Cuantitativa	Razón	Minutos Horas	Dependiente	Historia clínica	Unidades de tiempo

Tiempo de osteotomía	Duración de corte óseo	Cuantitativa	Razón	Minutos Horas	Dependiente	Base de datos casa comercial	Unidades de tiempo
Tiempo de recuperación sensibilidad nervio dentario inferior	Intervalo de tiempo requerido para recuperación parcial /total de la sensibilidad	Cuantitativa	Razón	Días Semanas Meses	Dependiente	Historia clínica	Unidades de tiempo
Reintervención quirúrgica	Presencia o ausencia de una necesidad de reintervención quirúrgica	Cualitativa	Nominal	1. si 2. No	Dependiente	Historia clínica	No aplica
Porcentaje de recuperación de la sensibilidad del nervio dentario inferior	Medida subjetiva que indica el grado en que un paciente ha recuperado la sensibilidad en el nervio dentario inferior tras una cirugía ortognática.	Cuantitativa	Razón	Porcentaje de recuperación de sensibilidad del NDI	Dependiente	Historia clínica	Porcentaje %
Cantidad de sangrado intraoperatorio	volumen total de sangre perdida durante el procedimiento quirúrgico	Cuantitativa	Razón	Cantidad de sangre en ml	Dependiente	Historia clínica	mililitros (ml)
Tiempo de hospitalización	Período total, que el paciente permanece internado en el hospital desde su ingreso hasta el alta médica, después del procedimiento quirúrgico.	Cuantitativa	Razón	Días Semanas Meses	Dependiente	Historia clínica	Unidades de tiempo

8. Consideraciones éticas.

Este proyecto tiene en cuenta las normas científicas, técnicas y administrativas para la investigación en salud según la resolución 008430 capítulo I artículo 11, expedida por el ministerio de salud en 1993, el cual regula los aspectos éticos de la investigación. Según este, el estudio se considera sin riesgo porque no hay intervención en humanos ni en animales.

Este protocolo será sometido a un comité de ética de investigación en el Hospital Universitario Clínica San Rafael, para su revisión y aval antes de realizarlo. De acuerdo a la resolución 008430 de 1993 del ministerio de salud de Colombia, para la investigación en salud, el cual establece las normas científicas, técnicas y administrativas, esta investigación comprende el desarrollo de acciones que contribuirán al conocimiento de los procesos biológicos y psicológicos en los seres humanos, así como a la prevención y control de los problemas de salud derivados el uso de instrumentos de corte convencionales en cirugía maxilofacial; de igual manera según este reglamento, esta investigación se clasifica en la categoría de "investigación sin riesgo" pues es un estudio en el que no se realizará ninguna intervención o modificación de las variables biológicas, fisiológicas, psicológicas o sociales de los participantes del estudio, pues únicamente se realizará revisión de historia clínica.

Para llevar a cabo el estudio observacional descriptivo de corte transversal con recolección retrospectiva de datos, se cumplirá con las consideraciones establecidas en la Declaración de Helsinki, asegurando que el estudio respeto los derechos de los participantes. Además, el estudio fue sometido a la revisión y aprobación del comité de ética del Hospital Universitario Clínica San Rafael para asegurar que se cumplen todos los principios éticos, donde se determinó que no se requería consentimiento informado, ya que se trata de un estudio observacional retrospectivo basado en la revisión de historias clínicas, sin intervención directa sobre los pacientes ni divulgación de información personal identificable.

Así mismo es crucial proteger la privacidad y confidencialidad de los datos de los participantes, por lo que se implementarán medidas para mantener la seguridad y anonimato de la información. En esta investigación, la protección de la identidad y los datos sensibles de los participantes se garantizará mediante el uso de códigos anónimos para cada uno, en lugar de nombres u otros identificadores personales. La información se almacenará en bases de datos seguras y de acceso restringido, y solo el equipo de investigación autorizado tendrá acceso a estos datos. Los resultados se archivarán en el computador del servicio de cirugía oral y maxilofacial, en una carpeta en "Documentos" protegida con clave de acceso restringida. Además, los resultados serán presentados de forma agregada, sin hacer referencia directa a individuos específicos. Todos los procedimientos de manejo de datos cumplirán con la normativa vigente de protección de datos personales, asegurando así la privacidad y confidencialidad de los participantes en todo momento. Se diligenciara el formato de confidencialidad institucional y el estudio fue diseñado de manera que minimice cualquier riesgo para los participantes y maximice el beneficio potencial de la investigación al no intervenir directamente al paciente si no al recopilar información consignada previamente en la historia clínica.

Uso y confidencialidad de datos: El nombre, como los datos personales de los participantes no aparecerán en ningún informe, los datos de la participación serán mantenidos confidencialmente de acuerdo con el artículo 15 de la Ley 1581 de 2012 (ley de protección de datos personales) y la identidad del participante solo fue utilizada internamente para verificación. Se garantiza la confidencialidad, libertad, veracidad, transparencia, acceso y circulación restringida de sus datos. La información obtenida para este estudio será tratada como confidencial, sólo será manejada por los investigadores encargados del proyecto y no estará disponible sin su consentimiento para ningún otro estudio.

En la realización del estudio observacional descriptivo de corte transversal con recolección retrospectiva de datos, es fundamental adherirse a los principios del Reporte Belmont. Por esto este documento establece tres principios éticos clave: respeto por las personas, que exige garantizar el consentimiento informado y la autonomía de los participantes en el manejo de sus datos; beneficencia, que requiere minimizar posibles riesgos para los

participantes y maximizar los beneficios derivados de la investigación; al no intervenir pacientes si no que se recopila datos de las historias clínicas y justicia, que implicara asegurar una selección equitativa de los datos y una distribución justa de los beneficios y riesgos del estudio. Cumplir con estos principios asegura que la investigación se lleve a cabo de manera ética y equitativa.

La divulgación de resultados de la investigación, se realizará mediante una tabla en la cual se evidenciará el resultado de las variables, evitando el sesgo y la manipulación de datos. Ya que en esta investigación no se realizará intervención o modificación de variables biológicas, psicológicas o sociales de los participantes, no es necesario obtener un seguro de responsabilidad civil como investigadores.

En el desarrollo de esta investigación, se ha tomado especial cuidado para garantizar la ausencia de conflictos de interés. El estudio se enfoca en la aplicación del BoneScalpel en la cirugía ortognática bimaxilar, y todos los datos y resultados se obtendrán de manera objetiva y libre de influencias externas. No se reciben financiamientos ni patrocinios de empresas o entidades que pudieran afectar la imparcialidad del análisis. Además, se han seguido las normativas éticas y los estándares de transparencia en la investigación para asegurar la integridad y validez de los hallazgos. De esta manera, el trabajo presentado se basa únicamente en el rigor científico y la búsqueda de conocimiento, sin interferencias externas.

No se inició la recolección de los datos hasta no tener la aprobación por parte del comité de investigación del Hospital Universitario Clínica San Rafael, la cual fue otorgada en la sesión del 13 de Diciembre de 2024 (Anexo 2.)

9. Resultados

La muestra del estudio estuvo compuesta por un total de 94 pacientes que fueron sometidos a cirugía ortognática bimaxilar y cirugía ortognática bimaxilar más mentoplastia utilizando el dispositivo BoneScalpel, en el Hospital Universitario Clínica San Rafael de la ciudad de Bogotá.

La edad promedio de los pacientes fue de 25.66 años, con una desviación estándar de ±7.17 años, lo que nos indica que las edades se tendieron a concentrarse cerca del valor promedio, aunque con leve dispersión. Estos datos nos reflejan que por lo general la población estuvo compuesta por pacientes adultos pero jóvenes , lo que nos permite determinar que la tendencia observada es que este tipo de cirugías son más frecuentes en individuos en etapas tempranas de la adultez.

La edad se agrupó en intervalos de diez años y se encontró que la mayoría de los pacientes (56.38%) pertenecían al rango de 15 a 24 años, seguido por un 34.04% en el rango de 25 a 34 años. Ambos grupos representan más del 90% de los pacientes, lo que nos permite confirmar que la cirugía ortognática bimaxilar se realiza predominantemente en pacientes adultos jóvenes. A su vez un porcentaje menor de pacientes pertenecían a los rangos de edad entre 35 a 44 años (6.38%) y 45 a 54 años (3.19%), lo que refleja que la cirugía ortognática bimaxilar también es realizada en pacientes de mayor edad pero en menor proporción (Tabla 1.)

Tabla 1. ***Distribución de los pacientes según grupos de edad.*** *Análisis estadístico realizado por: Dra Valentina Baquero, datos obtenidos por: Dra Valentina Arias.*

Rango de edad	**Frecuencia**	**Porcentaje**
15-24 Años	53	56.38%
25-34 Años	32	34.04%
35-44 Años	6	6.38%
45-54 Años	3	3.19%
Total	94	100%

Estos resultados pueden estar asociados a que cada vez hay un mayor diagnóstico temprano de las anomalías dentofaciales, lo que busca corregir alteraciones esqueléticas y funcionales que afectan tanto la estética facial como la función masticatoria en edades tempranas. (Figura 1.)

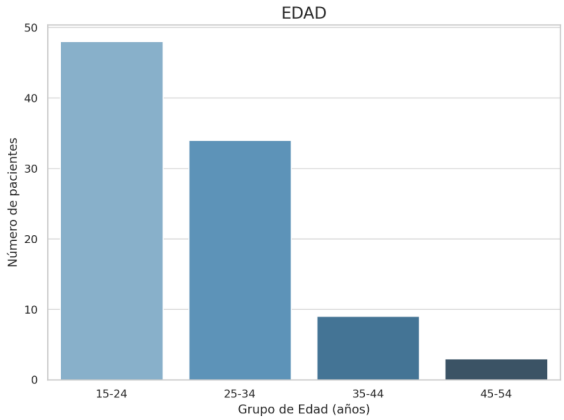

Figura 1. ***Distribución de los pacientes según grupos de edad.*** Se evidencia que la mayoría de los pacientes (56.38%) se encuentra en el rango de 15 a 24 años, seguido por un 34.04% en el rango de 25 a 34 años. Los pacientes entre 35 a 44 años representan el 6.38%, mientras que el grupo de 45 a 54 años corresponde al 3.19%. Esta distribución confirma que la cirugía ortognática bimaxilar es más frecuente en adultos jóvenes. *Análisis estadístico realizado por: Dra. Valentina Baquero, datos obtenidos por: Dra. Valentina Arias.*

En los pacientes analizados se evidencio un leve predominio del sexo femenino ya que 53 pacientes eran mujeres lo que corresponde al 56.4% de la población estudiada, mientras que 41 pacientes eran hombres lo que corresponde al 43.6% restante. (Figura 2.) Es importante considerar que la diferencia no es marcadamente significativa y que se puede deber a que en Colombia según las proyecciones del departamento administrativo Nacional de Estadística (DANE) para el 2023, la población total de Colombia fue de 52,22 millones de habitantes, de los cuales 26,73 millones eran mujeres es decir el 51,2% en comparación con 25,49 millones que eran hombres es decir el 48,8%; lo que implica que para la época en la que se realizaron

la mayoría de procedimientos de cirugía ortognática bimaxilar usando el Bonescalpel en el Hospital Universitario Clínica San Rafael de Bogotá, había alrededor de 1,24 millones más de mujeres que de hombres en el país.

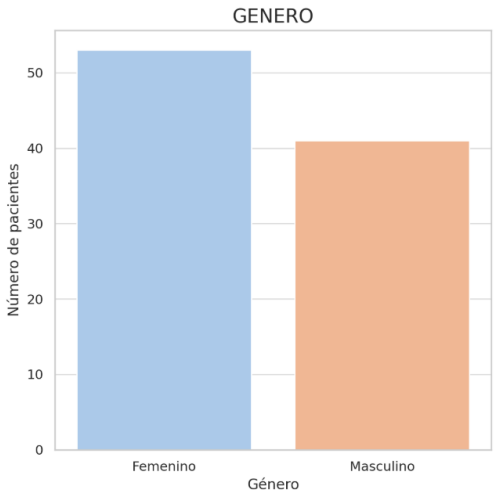

Figura 2. ***Distribución por género de pacientes sometidos a cirugía ortognática bimaxilar.*** Se evidencia que la mayoría de los pacientes 56.4% fueron del sexo femenino mientras que el 43.6% fueron del sexo masculino. *Análisis estadístico realizado por: Dra. Valentina Baquero, datos obtenidos por: Dra. Valentina Arias.*

En cuanto al diagnóstico predominante fue la anomalía dentofacial Clase III esquelética, presente en el 83.0% de los casos con un total de 78 pacientes, mientras que el 17.0% presentó Clase II que corresponde únicamente a 16 pacientes. Estos resultados deberían estar relacionados con la prevalencia de anomalías dentofaciales en Colombia, la cual tiene predominio de anomalía dentofacial clase II que se determinan por factores genéticos y ambientales, sin embargo según estudios realizados en Colombia la anomalía dentofacial clase II, en la mayoría de los casos es compensada ortodonticamente mientras que la anomalía dentofacial clase III es en mayor porcentaje remitida al cirujano maxilofacial, lo que podría explicar el mayor porcentaje de pacientes operados con diagnósticos de anomalía dentofacial clase III (Tabla 2.)

Se encontró que el tipo de procedimiento quirúrgico realizado con más frecuencia para la corrección de anomalía dentofacial fue la cirugía ortognática bimaxilar con un total de 76 casos que corresponde al (80,9%), mientras que sólo 18 pacientes (19,1%) se les realizó cirugía ortognática bimaxilar más mentoplastia. (Tabla 2.) Está marcada diferencia puede deberse a factores administrativos del sistema de salud en Colombia, especialmente a las limitaciones de financiación ya que la mentoplastia estética no está actualmente cubierta por el Plan de Beneficios en salud, a no ser que abarque un componente tanto funcional como estético que pueda ser demostrado por estudios adicionales, como lo son los pacientes con apnea del sueño severa que requieran avance del mentón para mejorar el volumen y flujo de vía aérea, de lo contrario la falta de cobertura de dicho procedimiento puede mostrar el porqué de tan alta diferencia ya que se restringe su realización (Figura 3.)

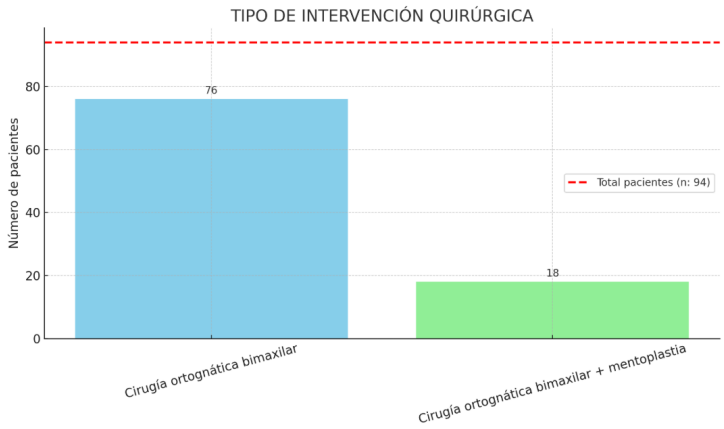

Figura 3. ***Distribución de los pacientes según tipo de intervención quirúrgica realizada.*** Se observa que 76 pacientes fueron sometidos a cirugía ortognática bimaxilar y 18 pacientes a cirugía ortognática bimaxilar con mentoplastia. La línea roja indica el total de pacientes incluidos en el estudio (n: 94). *Análisis estadístico realizado por: Dra. Valentina Baquero, datos obtenidos por: Dra. Valentina Arias*

Tabla 2. ***Características demográficas y clínicas de los pacientes sometidos a cirugía ortognática bimaxilar en el Hospital Universitario Clínica San Rafael.*** *Análisis estadístico realizado por: Dra. Valentina Baquero, datos obtenidos por: Dra. Valentina Arias.*

Variable	categoría	Frecuencia (n)	Porcentaje%
Género	Masculino	41	43.6%
	Femenino	53	56.4%
Diagnóstico	Clase II	16	17.0%
	Clase III	78	83.0%
Tipo de procedimiento quirúrgico	Bimaxilar	76	80.9%
	Bimaxilar + Mentoplastia	18	19.1%
Daño nervio dentario inferior	No	94	100%
Infección postquirúrgica	No	91	96.8%
	Si	3	3,2%
Reintervención quirúrgica	No	92	97.9%
	Si	2	2.1%

La media del tiempo operatorio total fue de 158.97 minutos con una desviación estándar de 47.31 minutos. Esto refleja una alta variabilidad en la duración de las intervenciones quirúrgicas realizadas. (Tabla 7.) Se evidenció dos procedimientos con el mayor tiempo operatorio, una cirugía bimaxilar y una cirugía bimaxilar con mentoplastia ambos registraron un total de 300 minutos desde la primera incisión hasta el último punto de sutura, en cambio la intervención quirúrgica que menos duro fue una cirugía ortognática bimaxilar que requirió sólo de 65 minutos. Esta variación en la duración de los procedimientos se debe a la complejidad de los casos y factores individuales de cada paciente. Por ejemplo el paciente de mayor tiempo quirúrgico tenía como diagnóstico anomalía dentofacial clase III acompañado de asimetría facial, lo que requirió corregir el Roll y Yaw y realizar cambios de plano, esto sin duda aumenta el tiempo quirúrgico y la complejidad de la cirugía debido a la necesidad de realizar maniobras adicionales como osteotomías para impactación y cambio de plano. Por otro lado el paciente que requirió menor tiempo operatorio también tenía como diagnóstico anomalía dentofacial clase III sin

embargo se planearon movimientos puros de avance y retroceso por lo que no se requiere mayor tiempo operatorio.

Con el objetivo de evaluar la relevancia de incluir o no la mentoplastia en relación con el tiempo intraoperatorio, se compararon los tiempos quirúrgicos entre dos grupos de pacientes: aquellos sometidos a cirugía ortognática bimaxilar sin mentoplastia y aquellos a quienes se les realizó la mentoplastia adicionalmente. Los resultados reflejan una diferencia significativa en el tiempo operatorio entre ambos grupos.

En los pacientes que no se les realizó mentoplastia, el tiempo operatorio fue de aproximadamente 148.8 minutos, con una desviación estándar de ± 38.0, una mediana de 140 minutos y un rango que entre 65 y 300 minutos, en cambio al grupo que si se le realizó mentoplastia, el tiempo operatorio promedio aumentó a 201.9 minutos, con una desviación estándar de ± 58.87 y una mediana de 207 minutos . Estos resultados indican que al realizar una cirugía ortognática bimaxilar con mentoplastia es más probable requerir de mayor tiempo intraoperatorio ya que requiere mayor complejidad de la técnica quirúrgica, pues requiere realizar osteotomías adicionales, fijación del mentón o mayor tiempo necesario para el reposicionamiento de los tejidos blandos del mentón. Estos hallazgos sugieren que la mentoplastia agrega una carga adicional significativa al procedimiento por lo que se requiere de mayor tiempo (tabla 3.)

Tabla 3. Tiempo operatorio según tipo de procedimiento *Análisis estadístico realizado por: Dra. Valentina Baquero, datos obtenidos por: Dra. Valentina Arias*

	Promedio (min)	**Desviación estándar**	**Mediana (min)**	**Rango (min)**
Bimaxilar	148.8	38.0	140.0	65-300
Bimaxilar más mentoplastia	201.9	58.7	207.0	70-300

Cabe resaltar que todos los procedimientos quirúrgicos fueron realizados por dos cirujanos lo que contribuye a una mayor homogeneidad en los tiempos operatorios observados ya que la consistencia en la técnica quirúrgica y la experiencia del cirujano son factores que influyen directamente en tener una media de tiempo relativamente controlada en cuanto a la duración de la intervención quirúrgica, adicionalmente es importante señalar que todos los procedimientos fueron realizados en la misma institución lo que permite que el equipo quirúrgico esté familiarizado con el procedimiento y permite así optimizar el tiempo quirúrgico.

Como se mencionó anteriormente el BoneScalpel cuenta con un consola que cuantifica el tiempo total de uso en cada cirugía es decir, hace la sumatoria total del tiempo que duró activado el instrumento. El tiempo de osteotomía corresponde a la duración, medida en minutos, que tomó realizar los cortes óseos durante la cirugía. El tiempo promedio fue de 8.10 minutos con una desviación estándar de 2.38 minutos, lo que indica que hay una leve variabilidad en la duración de la osteotomía entre los diferentes pacientes. Esto está relacionado a la estandarización de los procesos realizados por el mismo grupo de cirujanos maxilofaciales, la experiencia y la correcta planeación tridimensional de los procedimientos. (Tabla 7.)

La cirugía que mayor tiempo de corte registro fue una cirugía ortognática bimaxilar con mentoplastia que registró un tiempo de uso del Bonescalpel de 14.41 minutos Este procedimiento fue realizado en un paciente masculino de 18 años, con diagnóstico de anomalía dentofacial clase III, la cirugía tuvo un tiempo de 300 minutos y fue registrado 100 ml de pérdida sanguínea intraoperatoria, tardo 2 meses aproximadamente en recuperar la sensibilidad del nervio dentario inferior.

Por otro lado el procedimiento que registro menor tiempo de corte fue de 3.4 minutos en una paciente de sexo femenino de 51 años de edad con un diagnóstico de anomalía dentofacial clase III a la cual se le realizo cirugía bimaxilar sin mentoplastia, el tiempo operatorio fue de 125 minutos y tardo 7 meses aproximadamente en recuperar la sensibilidad del nervio dentario inferior (Tabla 4.) Curiosamente, aunque el paciente más joven fue sometido a un procedimiento de mayor complejidad ya que se le realizó cirugía

ortognática bimaxilar con mentoplastia, con mayor sangrado y tiempo operatorio, presentó una recuperación nerviosa más rápida, mientras que la paciente de mayor edad tuvo una recuperación más prolongada a pesar de que al parecer era una cirugía más sencilla. Esto podría asociarse con que a mayor edad, la capacidad de regeneración de las fibras nerviosas tiende a disminuir, lo que se traduce en un proceso de recuperación sensitiva más lento tras intervenciones quirúrgicas. Esto se debe a cambios fisiológicos asociados al envejecimiento que afectan la velocidad de conducción nerviosa y la reparación axonal.

A pesar de que el paciente de 18 años tuvo mayor sangrado (100 ml) y un tiempo operatorio más prolongado (300 minutos), recuperó la sensibilidad del nervio dentario inferior en solo 2 meses. Esta recuperación más rápida podría explicarse por su mayor capacidad de regeneración neurológica asociada a la juventud, así como por una mejor respuesta tisular y vascular, características comunes en pacientes jóvenes que favorecen los procesos de curación y regeneración nerviosa tras una cirugía por lo que la realización de cirugía ortognática en pacientes jóvenes ofrece importantes ventajas clínicas. Los jóvenes presentan una mejor capacidad de cicatrización, mayor regeneración nerviosa y una respuesta inflamatoria más controlada, lo que puede traducirse en recuperaciones más rápidas y con menos complicaciones. Además, intervenir a edades tempranas permite corregir alteraciones funcionales y estéticas en una etapa donde el cuerpo todavía mantiene altos niveles de plasticidad y adaptación, lo cual optimiza los resultados tanto a corto como a largo plazo.

Tabla 4. Comparación de paciente con el mayor y menor tiempo de uso del BoneScalpel

Análisis estadístico realizado por: Dra. Valentina Baquero, datos obtenidos por: Dra. Valentina Arias

Variable	**Paciente con mayor tiempo de osteotomía**	**Paciente con menor tiempo de osteotomía**
Edad (años)	18	51
Género	Masculino	Femeneino
Diagnóstico	ADF Clase III	ADF Clase III
Procedimiento	Bimaxilar más mentoplastia	Bimaxilar

Tiempo operatorio total (min)	300	125
Tiempo de osteotomía(min)	14.41	3.4
sangrado intraoperatorio (ml)	100	30
Tiempo de recuperación de la sensibilidad (meses)	2	7

En cuanto a la gran diferencia de tiempo de corte entre los dos pacientes puede explicarse por la complejidad quirúrgica del procedimiento individual y por la complejidad quirúrgica adicional que implica la realización simultánea de una osteotomía de mentón (Figura 4.) La individualización de cada caso requiere mayor precisión técnica, planificación y ejecución, aumentando así el tiempo total de corte.

En general, los procedimientos que incluyeron únicamente osteotomías maxilares, sin intervención en el mentón, tendieron a ser más breves. En contraste, aquellos que involucraron tanto osteotomías maxilares como mentoplastia, especialmente en presencia de diagnósticos de asimetrías faciales, mostraron una tendencia a incrementar el tiempo de corte, lo cual se atribuye a la mayor complejidad de las maniobras quirúrgicas requeridas.

El grupo donde se realizó cirugía ortognática bimaxilar sin mentoplastia tuvo un tiempo promedio de corte de 7.55 minutos (DE = 2.00), a comparación del grupo donde se realizó cirugía ortognática bimaxilar con mentoplastia tuvo un tiempo promedio de 10.41 minutos (DE = 2.53). La mediana también aumentó de 7.11 a 10.80 minutos, lo que concuerda con una tendencia a aumento de tiempo de osteotomía y uso del Bonescalpel cuando hay presencia de mentoplastia (Tabla 5.) Sin embargo es importante resaltar que los resultados de este estudio que reflejan el tiempo de osteotomía no dependen únicamente del número de huesos involucrados sino también de la complejidad individual de cada paciente y de los movimientos tridimensionales necesarios en cada caso.

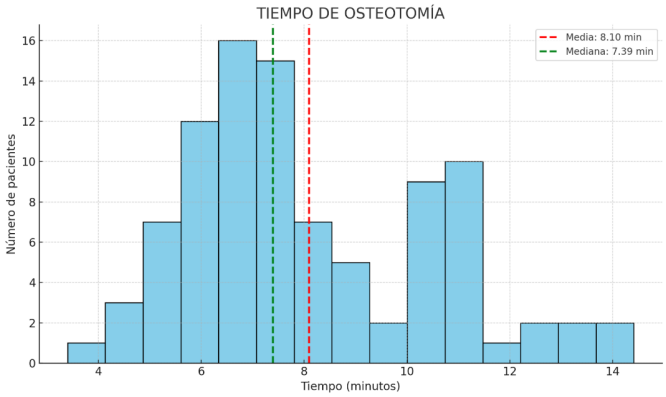

Figura 4. ***Distribución de los pacientes según el tiempo de osteotomía.*** Se observa que la mayoría de los pacientes registraron tiempos de corte concentrados entre los seis y ocho minutos, con un promedio de 8,10 minutos, una mediana de 7,39 minutos y una desviación estándar de 2,38 minutos. Las gráficas presentan una leve desviación hacia la derecha, debido a algunos casos con tiempos de corte superiores a los 12 minutos, los cuales corresponden a procedimientos de mayor complejidad, como la cirugía ortognática bimaxilar con mentoplastia. Esta distribución sugiere que el uso del BoneScalpel permitió realizar osteotomías de forma rápida y precisa, optimizando los tiempos quirúrgicos en la mayoría de los casos. *Análisis estadístico realizado por: Dra. Valentina Baquero, datos obtenidos por: Dra. Valentina Arias.*

Tabla 5. Relación entre el tiempo de osteotomía y tipo de procedimiento quirúrgico. *Análisis estadístico realizado por: Dra. Valentina Baquero, datos obtenidos por: Dra. Valentina Arias.*

Procedimiento	n	Media (min)	Mediana (min)	DE	Rango (min)
Bimaxilar	76	7.55	7.11	2.00	3.4-13.2
Bimaxilar más mentoplastia	18	10.41	10.80	2.53	5.5-14.4

La edad de los participantes oscila entre los 16 y los 51 años, con una media de 25.66 años y una desviación estándar de 7.17, lo que indica una población predominantemente joven, con una ligera dispersión hacia edades mayores. El tiempo operatorio total, es decir, la duración completa de la intervención quirúrgica, muestra una media de 158.97 minutos y una desviación estándar de 47.31 minutos, con un rango entre 65 y 300 minutos, lo que sugiere diferencias notables en la duración de los procedimientos, posiblemente relacionadas con el tipo de cirugía (con o sin mentoplastia) o con complicaciones intraoperatorias. El tiempo del uso del BoneScalpel, es decir el tiempo de la osteotomía, presenta una media de 8.10 minutos (DE = 2.38), con valores que van desde 3.4 hasta 14.41 minutos, lo que evidencia una cierta variabilidad que podría estar influida por la complejidad del caso o la técnica utilizada. En cuanto al sangrado intraoperatorio, se observaron valores que varían ampliamente entre 30 ml y 600 ml, con una mediana de 50 ml y una media de 82.55 ml (DE = 67.77), lo que refleja una distribución asimétrica hacia valores más altos. Este hallazgo puede indicar que, aunque la mayoría de los pacientes tuvieron pérdidas sanguíneas leves y moderadas, hubo algunos casos con sangrados significativos que elevan la media. Respecto al tiempo de recuperación de la sensibilidad del nervio dentario inferior, los pacientes reportaron una mediana de 4 meses y un rango intercuartílico entre 2 y 6 meses, mientras que el valor máximo registrado fue de 24 meses. La media fue de 4.68 meses con una desviación estándar de 3.65, lo que indica una recuperación variable, con algunos pacientes mostrando tiempos prolongados de alteración sensitiva que puede estar asociado con la edad de los pacientes. En cuanto a la duración de la hospitalización, esta fue mínima en la mayoría de los casos, con una mediana de 0 días, lo que indica que la mayoría de los procedimientos se realizaron de forma ambulatoria. La media fue de apenas 0,16 días, con una desviación estándar baja (0,68), lo que refuerza la tendencia general hacia una recuperación rápida. Aunque un caso aislado requirió una hospitalización de hasta 5 días, en términos generales, los pacientes presentaron tiempos de recuperación cortos, compatibles con el manejo ambulatorio. (Tabla 6.)

Tabla 6. Resultados variables sociodemográficas y clínicas cuantitativas *. Análisis estadístico realizado por: Dra. Valentina Baquero, datos obtenidos por: Dra. Valentina Arias.*

Variable	Mínimo	P25	Mediana	P75	Máximo	Media	DE
Edad (años)	16	20.00	24.00	28.75	51	25.66	7.17
Tiempo operatorio (min)	65	120.0	147.0	184.5	300	158.97	47.31
Tiempo de corte (min)	3.4	6.34	7.39	10.12	14.41	8.10	2.38
sangrado intraoperatorio (ml)	30	50.00	50.00	100.0	600	82.55	67.77
Tiempo de recuperación de la sensibilidad (meses)	1	2.00	4.00	6.00	24	4.68	3.65
Tiempo hospitalización (días)	0	0.00	0.00	0.00	5	0.16	0,68

Tabla 7. ***Características clínicas de los pacientes sometidos a cirugía ortognática bimaxilar en el Hospital Universitario Clínica San Rafael.*** *Análisis estadístico realizado por: Dra. Valentina Baquero, datos obtenidos por: Dra. Valentina Arias.*

Variable	Media	Desviación estándar ±
Tiempo operatorio total (min)	158.97	47.31
Tiempo de osteotomía (min)	8.10	2.38
Cantidad de sangrado intraoperatorio (ml)	82.55	67.77
Tiempo de recuperación de la sensibilidad del nervio dentario inferior (meses)	4.68	3.65
Porcentaje de recuperación de sensibilidad del nervio dentario inferior a las 8 semanas postoperatorias	86.76	13.77
Tiempo de hospitalización (días)	0.16	0.68

La cantidad de sangrado intraoperatorio sin duda es un factor clave en la cirugía ortognática, se observó que el volumen medio registrado durante las cirugías fue de 82.55 ml con una desviación estándar de 67.77 ml, lo que nos indica alta diversidad de pérdida de sangre entre los pacientes intervenidos. En general el promedio de sangrado es bajo en comparación con los reportes de la literatura de cirugía ortognática bimaxilar donde los sangrados suelen ser más elevados debido a la vascularización abundante de las zonas involucradas. La cirugía que menor cantidad de sangrado reportó fue una cirugía ortognática bimaxilar, la cual tuvo una pérdida de sangre de 50 ml en total. La reducción significativa en la pérdida del volumen de sangrado puede atribuirse al uso del BoneScalpel gracias a su múltiples ventajas como la capacidad de realizar cortes precisos minimizando la posibilidad de lesionar estructuras vascularizadas gracias a su mecanismo selectivo de corte óseo que respeta los tejidos blandos.

La mayoría de los casos presentó un total de pérdida sanguínea intraoperatoria bajo sin embargo existieron procedimientos con volúmenes mayores como lo es el caso de un paciente que se cuantifico una pérdida de 600 ml en una cirugía ortognática bimaxilar sin mentoplastia esto puede estar relacionado posiblemente con la anatomía individual del paciente, la complejidad de cada caso o la extensión del plan quirúrgico. Sin embargo en la revisión de la descripción quirúrgica se describió en este caso en particular complicaciones intraoperatorias menores como desgarros de mucosa y un mayor tiempo operatorio 191 minutos , valor que sobrepasa la media de tiempo operatorio, lo que puede estar relacionado con el aumento del volumen de sangre perdido. (Figura 5.)

El BoneScalpel no solo ayuda a disminuir el tiempo operatorio y el tiempo de osteotomía sino que también es una herramienta que se asocia a una menor morbilidad intraoperatoria, favoreciendo así la estabilidad hemodinámica del paciente y optimizando la recuperación postquirúrgica.

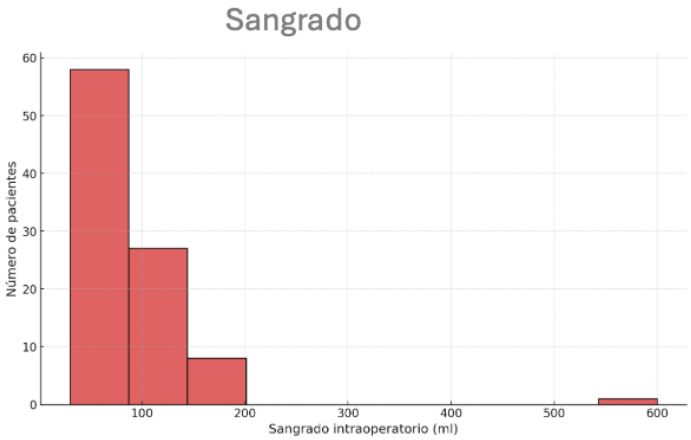

Figura 5. ***Distribución de los pacientes según la cantidad de sangrado intraoperatorio.*** El volumen de sangrado intraoperatorio presentó una media de 82.55 ml (DE ±67.77), con un valor máximo registrado de 600 ml. *Análisis estadístico realizado por: Dra. Valentina Baquero, datos obtenidos por: Dra. Valentina Arias.*

Se analizó si existía una posible asociación entre el tiempo de osteotomía y el sangrado intraoperatorio para determinar si en los pacientes que se registró mayor tiempo de uso del osteotomo BoneScalpel se relacionaba con un aumento en la pérdida sanguínea durante la cirugía, se utilizó la correlación de Spearman, la cual arrojó un coeficiente de correlación $\rho = 0.095$, con un valor de $p = 0.359$, lo cual refleja que hay una correlación muy débil que no es estadísticamente significativa ni relevante, es decir el tiempo de osteotomía no influyó relevantemente sobre la cantidad de pérdida sanguínea intraoperatoria. Sin embargo este resultado es relevante gracias a las cualidades mencionadas de BoneScalpel ya que al proteger los tejidos blandos y permitir cortes seguros y precisos minimiza el daño y la posible pérdida sanguínea independiente del tiempo del corte (figura 6.)

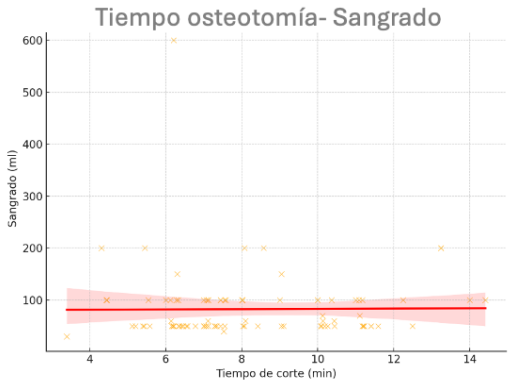

Figura 6. Relación entre el tiempo de osteotomía y sangrado intraoperatorio. *No se encontró una asociación estadísticamente significativa entre el tiempo de osteotomía y el sangrado intraoperatorio. Análisis estadístico realizado por: Dra. Valentina Baquero, datos obtenidos por: Dra. Valentina Arias.*

Como se ha venido mencionado anteriormente el BoneScalpel tiene múltiples ventajas pero sin duda la capacidad de preservar tejidos blandos es su más significativa en espacial en intervenciones quirúrgicas como la cirugía ortognática. En este estudio no se reportaron casos de afectación irreversible o permanente al nervio dentario inferior, es decir, el 100% de los pacientes preservó la función sensitiva del nervio dentario inferior a largo plazo. Este hallazgo es relevante y significativo, ya que una de las complicaciones más temidas en cirugía ortognática, especialmente en la osteotomía sagital de rama mandibular, es el daño permanente del nervio alveolar inferior, que puede provocar alteraciones de la sensibilidad en los dientes, encía, labio inferior, mentón, cuerpo y rama mandibular. Este resultado contundente nos permite inducir que la ausencia de lesiones nerviosas permanentes se atribuye al papel protector que desempeña el BoneScalpel, debido a su capacidad de realizar cortes óseos precisos sin afectar tejidos blandos circundantes, incluyendo estructuras neurovasculares. Cabe resaltar que el resultado exitoso de la preservación del nervio dentario inferior también se puede asociar a una técnica quirúrgica cuidadosa porque a pesar que el instrumento de corte preserve los tejidos blandos, el nervio alveolar inferior puede afectarse con el uso de otros instrumentos utilizados a lo largo del procedimiento

como el uso de cinceles o cuando se realiza una disyunción ósea no cuidadosa, así mismo la no preservación del nervio en segmento distal de la osteotomía puede llevar desencadenar afecciones significativas en cuanto a la sensibilidad de la zona o incluso en el momento de la fijación puede afectarse con el material de osteosíntesis, por lo que una combinación de técnica cuidadosa, experiencia quirúrgica del cirujano, la estandarización de procesos más el uso del instrumento BoneScalpel son el resultado de que los 94 pacientes no tengan afecciones permanentes en cuanto a su sensibilidad (Tabla 2.)

El tiempo de recuperación de la sensibilidad nerviosa que fue medido en meses tuvo variaciones que pudieron haber estado influenciada por factores como la edad o el tiempo operatorio, los pacientes más jóvenes tienden a recuperar más rápidamente la sensibilidad a pesar del tipo de intervención quirúrgica, cantidad de sangrado y tiempo de osteotomía, se pudo demostrar en algunos casos que a pesar de mayores tiempos operatorios hubo un tiempo rápido y corto de recuperación neurosensorial

En este estudio se evaluó el tiempo en el que tardó cada paciente en recuperar el total de la sensibilidad, el tiempo promedio de recuperación fue de 4.68 meses con una desviación estándar ±3.65 meses. (Tabla 7.)El intervalo de recuperación estuvo comprendido entre un mes como mínimo y 24 meses como máximo, sin embargo se evidencio que la gran mayoría de los pacientes, el 75% de los casos lograron una recuperación completa de la sensibilidad en menos de cinco meses, sin embargo también se obtuvo un caso donde la recuperación de la sensibilidad fue más prolongada hasta 24 meses. Cabe resaltar que todos los pacientes recuperaron el 100% de su sensibilidad tanto en cirugía ortognática bimaxilar como cirugía ortognática bimaxilar con mentoplastia. Esta recuperación rápida y oportuna se puede asociar con la capacidad del osteótomo BoneScalpel para distinguir entre tejido duro (hueso) y tejido blando (nervios, vasos , músculos , arterias, tejido adiposo y ligamentos). Esto se logra gracias a la manera en que el osteótomo BoneScalpel transmite su energía, ya que mediante vibraciones ultrasónicas (entre 22.5–29.5 kHz) logra realizar las osteotomías . El hueso, por su rigidez y densidad, absorbe la energía vibracional del BoneScalpel y permite que el hueso sea seccionado, pero el tejido blando que es flexible y elástico, no absorbe la energía de la misma forma, sino que vibra, por lo que no permite el corte, sin embargo las vibraciones generadas por la liberación de energía del instrumento más el proceso

inflamatorio normal producen una alteración parcial de la sensibilidad que gracias a sus características mencionadas y a su capacidad para no seccionar el tejido blando permiten la recuperación del 100% de los pacientes analizados. (Figura 7.)

Es importante tener en cuenta que la variabilidad en el tiempo de recuperación de una fibra nerviosa puede estar influenciada por múltiples factores. En la cirugía ortognática en particular puede asociarse con la extensión del desplazamiento mandibular, que puede generar una elongación severa de las fibras nerviosas, así mismo de la magnitud de la manipulación del nervio dentario inferior durante la osteotomía y la técnica quirúrgica empleada. El uso del osteótomo BoneScalpel en las osteotomías de este estudio, fue una herramienta fundamental para obtener resultados relevantes y sobresalientes con respecto a la preservación de la sensibilidad y al corto tiempo de recuperación del 100% de la misma.

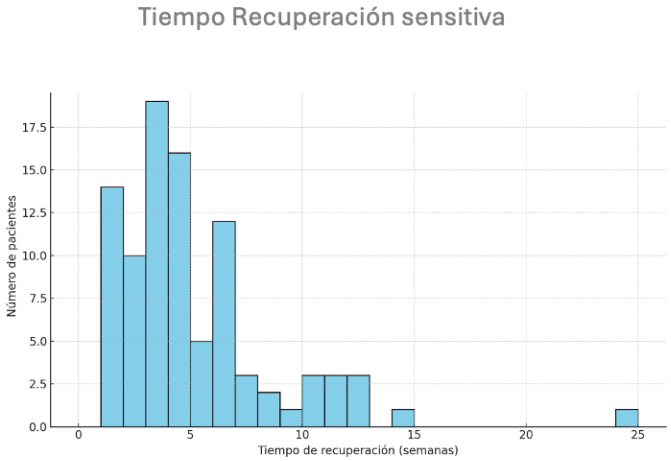

Figura 7. ***Distribución de los pacientes según el tiempo de recuperación de la sensibilidad del nervio dentario inferior.*** Se evidencia una tendencia de la gráfica hacia el lado izquierdo lo que indica que la mayoría de las recuperaciones de la totalidad de la sensibilidad del nervio dentario inferior ocurrieron dentro de los primeros cinco meses posteriores a la cirugía, con algunos casos aislados de recuperación prolongada. *Análisis estadístico realizado por: Dra. Valentina Baquero, datos obtenidos por: Dra. Valentina Arias.*

En este estudio la mayoría de los pacientes se encontraban entre los 18 y 30 años de edad. Al analizar la relación entre la edad de los pacientes y el tiempo que tardo en obtener una recuperación total de la sensibilidad del nervio dentario inferior se evidencio que los tiempos de recuperación más prolongados es decir , que tardó más de diez semanas ocurrieron en el grupo de pacientes mayores de 30 años. Por lo que la capacidad de regeneración neural, el estado metabólico individual y una disminución de los procesos de cicatrización de los tejidos asociados con la mayor edad pudo ser la causa de la prolongación del tiempo de recuperación. (Figura 8.)

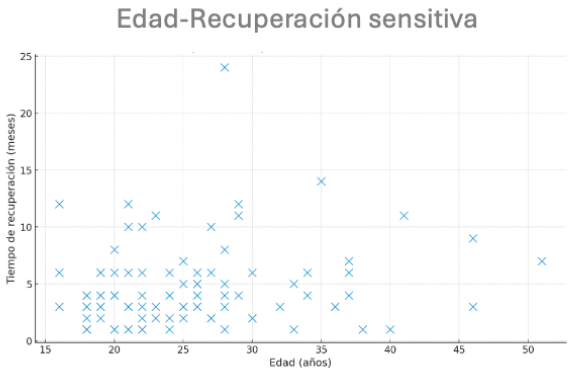

Figura 8. ***Distribución de los pacientes según el tiempo de recuperación de sensibilidad del nervio dentario inferior en comparación con la edad.***

Cada paciente está representado por x. El eje X representa la edad de los pacientes y el eje Y los meses en que tardó en recuperar la sensibilidad del nervio. Se observa una tendencia a que los pacientes con mayor edad tarden ligeramente más tiempo en recuperar la sensibilidad. *Análisis estadístico realizado por: Dra. Valentina Baquero, datos obtenidos por: Dra. Valentina Arias.*

Es relevante evaluar si a un mayor tiempo de osteotomía hay una recuperación de la sensibilidad del nervio dentario inferior más prolongada, por lo que se comparó la afectación neurosensorial con el tiempo del uso de BoneScalpel, se analizó mediante el coeficiente de correlación de Pearson, el cual fue de r = 0.45, lo que indica una correlación positiva de moderada intensidad, es decir a medida que aumenta el tiempo de corte, también aumentó el tiempo de recuperación del nervio dentario inferior, esto puede explicarse posiblemente a una mayor manipulación, tracción y exposición de manera prolongada de los tejidos, en este caso del nervio dentario inferior, ya que gracias a la tecnología del instrumento osteótomo BoneScalpel se preserva la estructura nerviosa en su totalidad. Este hallazgo es relevante ya que minimizar el tiempo de corte, siempre que sea posible y sin comprometer la precisión quirúrgica, esto podría contribuir a reducir la incidencia de alteraciones neurosensoriales postoperatorias o acortar su duración, por lo que la importancia de contar con un instrumento que le permita al cirujano realizar un corte preciso y seguro garantizara la confianza a la hora de realizar la osteotomía. (Figura 9)

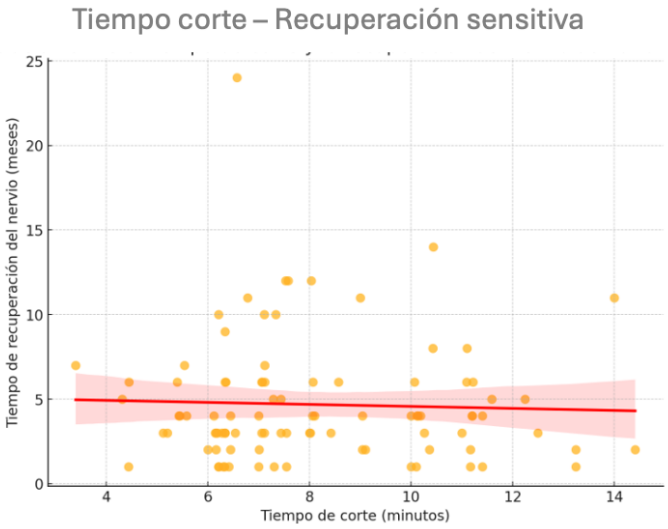

Figura 9. Relación entre el tiempo de corte y la recuperación de la sensibilidad del nervio dentario inferior Se evidencia un coeficiente de correlación de r = 0.45, lo cual sugiere una correlación positiva moderada: es decir, a mayor tiempo de corte, hay una tendencia a que el nervio tarde más en recuperar la sensibilidad. *Análisis estadístico realizado por: Dra. Valentina Baquero, datos obtenidos por: Dra. Valentina Arias.*

Cada paciente fue citado a una cita control a los dos meses del postoperatorio donde se les preguntaba acerca de la recuperación de sensibilidad del nervio dentario inferior, es decir cada paciente según su percepción neurosensorial daba un porcentaje subjetivo de cómo se sentía en cuando a la sensibilidad en las áreas relacionadas con el nervio dentario inferior. A pesar que su respuesta era muy subjetiva el porcentaje de recuperación presentó una media de 86.76% a los dos meses, es decir que cuando se les preguntaba de 0 a 100% cuanta sensibilidad tenían la mayoría a los dos meses ya había alcanzado más del 85% de la percepción sensorial (Tabla 7.) El valor mínimo registrado fue del 50%, mientras que el máximo alcanzó el 100% de recuperación y se pudo asociar que cuando se combinaba la cirugía ortognática más mentoplastia el tiempo de recuperación aumentaba en comparación con el grupo que solo fue sometido a cirugía ortognática, este resultado concuerda con mayor manipulación en la región mentoniana, donde se encuentra el trayecto del nervio dentario inferior y lo hace más propenso a exposición quirúrgica. En cuanto al género no se identificaron diferencias significativas en el tiempo de recuperación según el sexo. Esto sugiere que la variable sexo, por sí sola, no tendría un peso determinante sobre la duración de la recuperación nerviosa. A pesar que esta variable es subjetiva ya que depende de la percepción de cada paciente se consideró que aportaba un gran valor al estudio ya que la sensibilidad de las zonas cercanas al nervio dentario inferior es un indicador directo del posible trauma asociado al procedimiento. Este porcentaje fue analizado a las 8 semanas según los registros de historia clínica ya que es el tiempo en que el edema y la inflamación han disminuido en mayor porcentaje. Se evidenció la tendencia a que la mayoría de los pacientes mostraron porcentajes elevados de recuperación, indicando una tendencia favorable en los procesos de regeneración neurosensorial temprana, por lo que puede estar asociado a la seguridad del osteótomo BoneScalpel (Figura 10.)

Al finalizar el seguimiento postoperatorio, se observó que todos los pacientes recuperaron la sensibilidad del nervio dentario inferior, esto se determinó porque al transcurrir las citas postoperatorias en algún punto reflejaba el 100 % de la sensibilidad independientemente de la edad, género, duración de la cirugía , del tipo de procedimiento realizado o de la cantidad de sangrado intraoperatorio Este hallazgo es clínicamente relevante, ya que sugiere que, a pesar de las posibles alteraciones neurosensoriales transitorias, la recuperación completa

de la función nerviosa fue alcanzada en todos los casos evaluados, gracias a la alta precisión de corte del osteótomo BoneScalpel lo que permite realizar osteotomías más controladas y con menor trauma para los tejidos blandos lo que minimiza el riesgo de daño al nervio, ya que gracias a su corte selectivo al hueso no afecta los tejidos blandos circundantes, esto se puede evidenciar una recuperación del 100% de la sensibilidad.

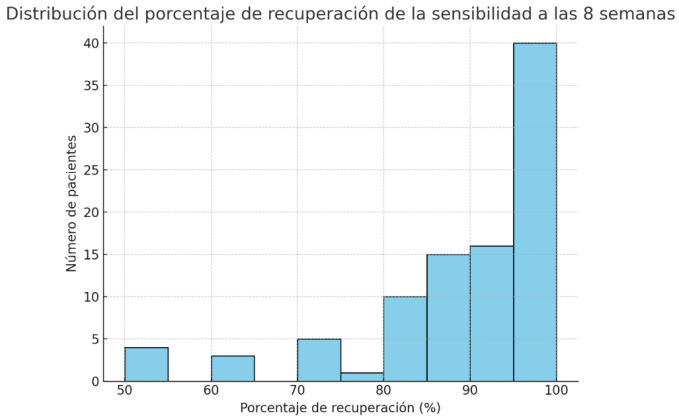

Figura 10. ***Distribución de los pacientes según el porcentaje de recuperación de la sensibilidad del nervio dentario inferior.*** Se evidencia que la mayoría de los pacientes presentó porcentajes de recuperación temprano de la sensibilización del nervio dentario inferior , con predominio de valores cercanos al 100%. *Análisis estadístico realizado por: Dra. Valentina Baquero, datos obtenidos por: Dra. Valentina Arias.*

En el análisis del tiempo de recuperación de la sensibilidad del nervio dentario inferior se evidencio que la mayoría de los pacientes tuvieron una recuperación temprana. De los 94 casos el mayor grupo (20 casos) recuperó la sensibilidad en un período de tres meses, seguido de 16 pacientes que lo hicieron en cuatro meses y 14 pacientes que presentaron recuperación ya desde el primer mes postoperatorio. Esto indica que más del 50% de los pacientes recuperaron la función neurosensorial del nervio en los primeros cuatro meses tras la cirugía, lo que refleja una evolución clínica favorable y consistente con un daño neurosensorial transitorio.

A medida que aumenta el tiempo de recuperación, la frecuencia de casos disminuye progresivamente. Por ejemplo, solo 12 pacientes requirieron seis meses, y una minoría de casos presentó tiempos más prolongados: tres pacientes se recuperaron en 10, 11 y 12 meses respectivamente, mientras que casos excepcionales mostraron recuperación a los 14 y 24 meses. Estos datos podrían estar relacionados con múltiples factores como la duración del procedimiento, el tipo de osteotomía realizada.

En conjunto, los resultados sugieren que la mayoría de las alteraciones de la sensibilidad fueron transitorias y reversibles, y que los procedimientos quirúrgicos realizados, a pesar de su complejidad, permitieron una recuperación neurológica completa en todos los pacientes con el tiempo adecuado de seguimiento. (Figura 11.)

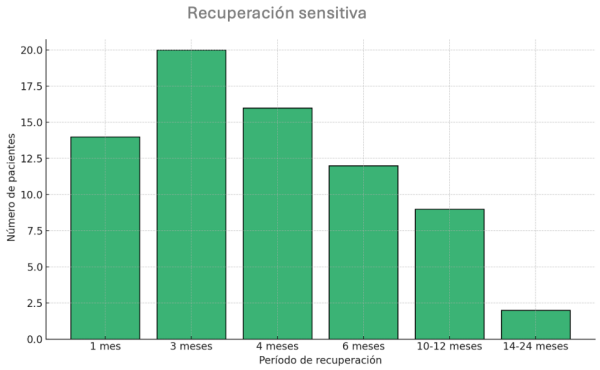

Figura 11. Distribución de los pacientes según el tiempo de recuperación de la sensibilidad del nervio dentario inferior. Se evidencia que en la mayoría de los pacientes recuperaron la sensibilidad en los primeros meses 14 pacientes recuperaron en un mes, 20 en tres meses, 16 en cuatro meses y 12 en seis meses. Solo nueve pacientes presentaron recuperación más tardía: tres entre los diez y 12 meses, y dos en períodos de 14 y 24 meses. *Análisis estadístico realizado por: Dra. Valentina Baquero, datos obtenidos por: Dra. Valentina Arias.*

La tasa de infecciones postquirúrgicas también fue evaluada. (Figura 12). Se encontró que 91 de los 94 pacientes intervenidos no presentaron signos clínicos de infección durante el seguimiento postquirúrgico tres pacientes presentaron algún tipo de complicación infecciosa, lo que permite deducir que más del 96% de los casos no presentó ninguna infección en el área quirúrgica. (Tabla 2.) Este resultado puede atribuirse a varios factores, como al cumplimiento estricto de los protocolos de asepsia y antisepsia durante los procedimientos quirúrgicos, a una profilaxis antibiótica prequirúrgica, a la escogencia adecuada de la medicación antibiótica ambulatoria, a la correcta adherencia del paciente a la farmacoterapia y a una correcta higiene oral por parte del paciente.

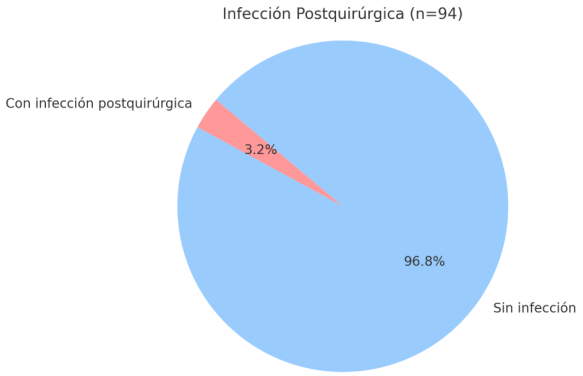

Figura 12. ***Distribución de los pacientes según la presencia de infección postquirúrgica.*** Se evidencia que de un total de 94 pacientes analizados, sólo tres presentaron infección postquirúrgica que corresponde al 3.2% *Análisis estadístico realizado por: Dra. Valentina Baquero, datos obtenidos por: Dra. Valentina Arias.*

Dos de los pacientes que presentaron infección postquirúrgica eran hombres y habían sido sometidos a cirugía ortognática bimaxilar y el restante era mujer que se le realizó cirugía ortognática bimaxilar más mentoplastia, Ambos grupos presentaron una baja tasa de incidencia de infección postquirúrgica, el grupo que se le realiza mentoplastia representa el (5.6%) comparado con el grupo sin mentoplastia (2.6%). Aunque la incidencia total fue baja, se observó una mayor proporción de infecciones en el grupo con mentoplastia, . Esto podría

sugerir que, si bien la mentoplastia no implica un riesgo elevado por sí sola, podría estar asociada a un ligero aumento en la incidencia de infecciones postoperatorias, posiblemente por el mayor tiempo quirúrgico o manipulación de tejidos. (Figura 13.)

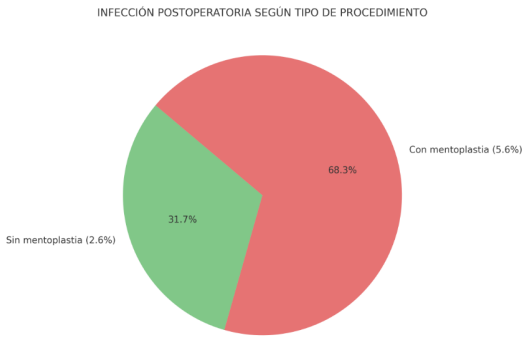

Figura 13. Relación entre el tipo de procedimiento quirúrgico realizado e infección postquirúrgica. Se evidencia que el grupo de pacientes a los cuales se les realizó cirugía ortognática bimaxilar más mentoplastia presentó un caso más de infección postquirúrgica comparado con el grupo sin mentoplastia. *Análisis estadístico realizado por: Dra. Valentina Baquero, datos obtenidos por: Dra. Valentina Arias.*

Dentro de los pacientes que presentaron infección postquirúrgica, se observó que uno de ellos tenía diagnóstico previo de infección por el virus de la inmunodeficiencia humana (VIH). Este virus se puede asociar con un mayor riesgo de complicaciones infecciosas tras procedimientos quirúrgicos ya que compromete la respuesta inmune, inflamatoria y la capacidad de defensa del organismo frente a infecciones. En una cirugía ortognática hay manipulación de tejidos blandos como la mucosa oral y de tejidos duro como el hueso, en este medio oral normalmente hay presencia de flora bacteriana que cuando se cuenta con un sistema inmune sano se espera que sea capaz de combatir una posible infección, a diferencia cuando hay presencia de VIH ya que el riesgo de desarrollar una infección postquirúrgica se incrementa en pacientes inmunocomprometido lo que podría explicar este caso en particular.

El otro caso presentó infección asociado a la presencia de un secuestro óseo en zona mandibular , esta no es una complicación frecuente en cirugía ortognática y se debe a que un fragmento óseo sufre necrosis, es decir se pierde la irrigación sanguínea por una isquemia local. Por lo general se asocia a factores como trauma quirúrgico excesivo , infecciones severas, compromiso vascular preexistente, calidad ósea previa, el estado de salud sistémico o la falta de cuidados postoperatorios adecuados. En este caso el paciente no presentaba ningún antecedente médico de importancia que pudiera explicar el motivo del proceso infeccioso por lo que es posible que la aparición del secuestro óseo podría estar relacionada con una infección postquirúrgica, ya que el proceso inflamatorio local prolongado puede interferir con la cicatrización adecuada y favorecer la necrosis de segmentos óseos. Sin embargo, no fue posible asociar la posible causa de este evento en particular.

El tercer paciente presentó una fístula oroantral en la base del músculo masetero al tercer mes postoperatorio, asociado a un proceso de rechazo del material de osteosíntesis. Esta es una complicación contemplada siempre que se utiliza algún dispositivo o material de osteosíntesis aunque es poco frecuente, se debe a que el organismo del huésped reconoce las placas o tornillos de osteosíntesis como un cuerpo extraño y desencadena una respuesta inflamatoria.

El BoneScalpel, realiza cortes óseos precisos y con menor daño térmico y mecánico a los tejidos adyacentes lo que puede favorecer al porcentaje alto de cicatrización adecuada sin signos de infección local que se evidencio en 91 pacientes. Una manipulación adecuada de los tejidos blandos, un control de la cantidad de sangrado intraoperatorio favorecen a la tasa de éxito y disminuyen la morbilidad de los tejidos asociados.

En cuanto al tiempo de hospitalización total de los pacientes, fue medido en el número de días que permanecieron en la institución. Se observó que la mayoría (90,4%) no requirió hospitalización posterior a la cirugía por lo que fueron dados de alta el mismo día posterior al tiempo necesario de recuperación de la anestesia general, por lo que el promedio de días de hospitalización fue de 0,16 días (DE ± 0,68) (Tabla 7.).

Cinco casos fueron hospitalizados con estancias de uno a cinco días. Un paciente permaneció hospitalizado durante cinco días debido a la presencia de una fractura condilar indeseada. Esta complicación no es frecuente sin embargo requirió una prolongación de la estancia hospitalaria . Seguido de otro paciente que permaneció tres días hospitalizado no debido a complicaciones médicas, sino por razones logísticas, ya que provenía de una ciudad lejana y se decidió hospitalizar para facilitar su recuperación inmediata antes de su traslado de regreso a su lugar de residencia, Dos pacientes permanecieron hospitalizados por dos días debido a las mismas razones anteriores y por último, un paciente permaneció hospitalizado durante un día esto se debió a que la intervención quirúrgica fue realizada en horas de la tarde por lo que se tomó la decisión de dejar el paciente hospitalizado para garantizar el tiempo de recuperación necesario.

Estas hospitalizaciones prolongadas se relacionaron con situaciones puntuales que fueron justificadas para garantizar una recuperación adecuada, sin embargo se puede determinar que en condiciones normales la cirugía ortognática asistida con BoneScalpel permite una recuperación ambulatoria en la mayoría de los casos.

Se analizó si había una posible relación entre el volumen de sangrado intraoperatorio y la duración de la hospitalización en los pacientes, se aplicó la prueba de correlación de Pearson, se evidenció un coeficiente de correlación de 0.10, lo cual refleja una relación positiva muy débil entre ambas variables, es decir una ligera tendencia a que los pacientes con mayor sangrado permanezcan hospitalizados por más tiempo, pero es tan baja que desde un punto de vista clínico, no representa una asociación significativa o relevante. (figura 14)

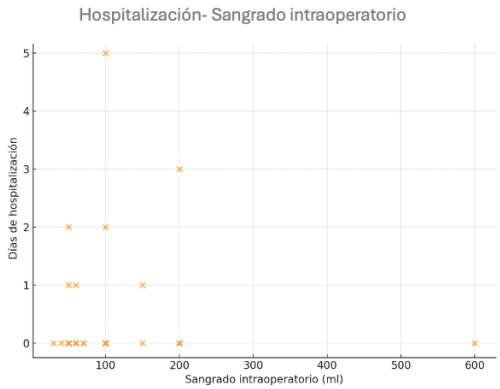

Figura 14. ***Distribución de los pacientes según los días de hospitalización y la cantidad de sangrado intraoperatorio*** se evidencia que los puntos están ampliamente dispersos y no siguen una tendencia clara, lo que confirma la falta de una relación significativa entre ambas variables. *Análisis estadístico realizado por: Dra. Valentina Baquero, datos obtenidos por: Dra. Valentina Arias.*

Únicamente dos pacientes requirieron intervención quirúrgica, ninguno de los dos casos requirió cirugía ortognática de nuevo, En uno de los pacientes la reintervención se realizó debido a molestias persistentes en la región mentoniana , las cuales fueron evaluadas mediante radiografía panorámica, donde se identificó un tornillo suelto, que posteriormente fue retirado quirúrgicamente. El otro caso fue debido a una fractura condilar indeseada la cual fue evaluada con tomografía computarizada de cara y senos paranasales de manera postoperatoria por lo que se realizó intervención quirúrgica de manera prioritaria tres días después de la cirugía ortognática, ambos casos fueron resueltos de forma satisfactoria, sin secuelas permanentes. Los 92 restantes (97.87%) no presentaron ninguna complicación que ameritara una nueva cirugía. (Figura 15.) Se puede evidenciar una baja tasa de reintervención, esto puede estar asociado a múltiples factores, como la experiencia del grupo del servicio de cirugía oral y maxilofacial, una correcta planeación individualizada del caso y un alto nivel de seguridad en la técnica empleada con el BoneScalpel. (Tabla 2.)

Figura 15. ***Distribución de los pacientes según la cantidad de pacientes sometidos a reintervención quirúrgica.*** Se evidencia que de los 94 pacientes, solo dos requirieron reintervención quirúrgica 2.1% uno debido a una fractura condilar postoperatoria y otro por la necesidad de retiro de material de osteosíntesis en zona mentoniana. *Análisis estadístico realizado por: Dra. Valentina Baquero, datos obtenidos por: Dra. Valentina Arias.*

De los 94 pacientes analizados a 76 paciente se les realizó cirugía ortognática bimaxilar de ellos ninguno requirió intervención quirúrgica, por otro lado de los 18 pacientes que se les realizó cirugía ortognática bimaxilar más mentoplastia, dos (equivalente al 11.1%) requirieron una reintervención quirúrgica. Aunque la diferencia es poco significativa, la incorporación de una mentoplastia podría estar asociada con una mayor probabilidad de reintervención. Por otro lado, los casos de reintervención no estaban distribuidos en un grupo de edad específico lo que no permite determinar si hay una relación entre la edad y el riesgo de reintervención quirúrgica .

Los pacientes que no necesitaron de un segundo tiempo quirúrgico tuvieron un tiempo operatorio promedio de 156.3 minutos, con un rango entre 65 y 300 minutos, a comparación de los dos casos de reintervención que tuvieron un tiempo operatorio significativamente mayor, con un promedio de 280.5 minutos y un rango entre 261 y 300 minutos. Estos resultados podrían asociarse con qué procedimientos más prolongados podrían estar asociados con un mayor riesgo de reintervención sin embargo como la muestra de reintervención era tan baja (solo dos casos) limita arrojar este resultado. (Figura 16.)

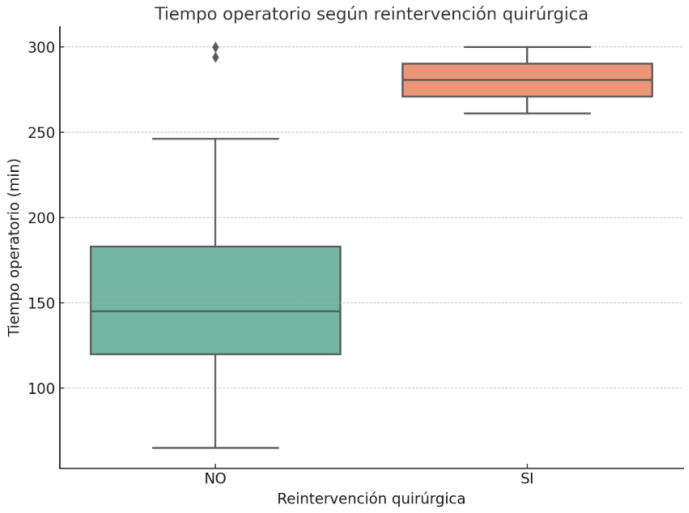

Figura 16. ***Distribución de los pacientes según el tiempo operatorio y la necesidad de reintervención quirúrgica***. Se evidencia que los dos casos con reintervención quirúrgica tuvieron tiempos operatorios más altos. *Análisis estadístico realizado por: Dra. Valentina Baquero, datos obtenidos por: Dra. Valentina Arias.*

10. Discusión

Este estudio observacional descriptivo tuvo como objetivo describir resultados clínicos de precisión quirúrgica, tiempo operatorio, pérdida de sangre y recuperación postoperatoria del uso del BoneScalpel en pacientes sometidos a cirugías ortognáticas bimaxilares en el Hospital Universitario Clínica San Rafael. Se recopiló información relacionada con las características demográficas y clínicas de los pacientes, diagnóstico, frecuencia de daño del nervio dentario, tiempo de recuperación de la sensibilidad, duración del corte óseo con ultrasonido BoneScalpel, complicaciones asociadas al procedimiento y necesidad de reintervención.

La edad promedio de los pacientes fue de 25.66 años, con una desviación estándar de ±7.17 años, lo que indica que la mayoría de los pacientes eran adultos jóvenes. Este hallazgo sugiere que la cirugía ortognática es más común entre pacientes que ya han completado el crecimiento óseo, buscando una corrección funcional y estética de las deformidades dentofaciales.

Desde el punto de vista diagnóstico, la anomalía dentofacial clase III fue la más frecuente (83.0%). Este hallazgo es llamativo si se compara con estudios poblacionales en Colombia, que muestran una mayor prevalencia de anomalía clase II. La alta frecuencia de casos clase III intervenidos quirúrgicamente puede explicarse porque, a diferencia de la clase II, suele ser menos susceptible de compensación ortodóntica y, por tanto, es más frecuentemente remitida a tratamiento quirúrgico.

Los resultados clínicos obtenidos sugieren que el uso del BoneScalpel en cirugías ortognáticas bimaxilares ofrece diversas ventajas, destacándose la reducción significativa de complicaciones perioperatorias y postoperatorias. Únicamente dos pacientes presentaron complicaciones postoperatorias que requirieron reintervención, lo cual concuerda con estudios previos que reportan una disminución significativa en el sangrado y en el daño al nervio dentario inferior (Demirbas et al., 2020; Ruzevick et al., 2015; Nissy et al., 2021). Asimismo, (Gilles et al. 2013) informaron una reducción en la recurrencia de

deterioro nervioso y divisiones indeseadas en una serie de 83 pacientes intervenidos con este dispositivo.

Es relevante mencionar que algunos autores atribuyen estos beneficios, en gran parte, a la disminución del sangrado, lo cual mejora la visibilidad del campo quirúrgico y reduce el edema postoperatorio (Demirbas et al., 2020). En esta investigación, ningún paciente presentó daño al nervio dentario inferior, lo cual concuerda con lo reportado por (Nordera et al. 2007), quienes observaron la ausencia de daño en tejidos blandos y estructuras nerviosas. De manera similar, (Nissy et al. 2021) demostraron que, incluso ante exposición directa del nervio al BoneScalpel, no se produjo disección, lo que mejora el potencial de recuperación funcional en comparación con el instrumental convencional.

Este aspecto explica por qué el 86,76 % de los pacientes manifestaron recuperación de la sensibilidad a las ocho semanas postoperatorias, alcanzando el 100% con una media de 4,68 meses. No obstante, un estudio realizado por (Ruiz et al. 2021) indicó que solo el 47,8 % de los pacientes alcanzaron una recuperación sensitiva con el uso del BoneScalpel. A pesar de estos hallazgos favorables, es importante reconocer la principal limitación de este estudio: la falta de pruebas neurosensoriales objetivas que permitan evaluar de forma confiable el diagnóstico y la evolución de lesiones del nervio dentario inferior.

En relación con la cantidad de sangrado intraoperatorio, este estudio evidenció una media de 82,55 ml, lo cual respalda investigaciones que reportan que el uso del BoneScalpel es más seguro y reduce significativamente la pérdida de sangre. Por ejemplo, (Silva et al. 2017) registraron una disminución del 49 %, y (Demirbas et al. 2020) reportaron una reducción de hasta un 45 % en comparación con dispositivos piezoeléctricos y técnicas convencionales.

La disminución del sangrado puede tener un impacto directo en la reducción de infecciones postoperatorias (observadas en el 3,2 % de los casos) y en una recuperación más rápida. Además, la menor incidencia de edema y dolor postoperatorio refuerza la hipótesis de que

el BoneScalpel favorece la recuperación. No obstante, estos hallazgos deben ser interpretados con cautela debido a la ausencia de mediciones estandarizadas del dolor.

Respecto al tiempo quirúrgico y de corte óseo, se obtuvo una media de 158,97 minutos para el procedimiento completo y 8,10 minutos para la osteotomía, lo cual concuerda con estudios que asocian la precisión en la resección ósea con una reducción en el tiempo operatorio y mejores resultados estéticos postoperatorios (Smith et al., 2020). Sin embargo, es fundamental tener en cuenta que un menor tiempo quirúrgico no necesariamente implica una menor tasa de complicaciones, ya que factores como la experiencia del cirujano y las características individuales del paciente también influyen considerablemente.

Los datos muestran que la duración de la hospitalización posterior a la cirugía ortognática, utilizando el BoneScalpel, fue mínima en la mayoría de los casos, lo que permitió un manejo ambulatorio efectivo. La mediana de 0 días y la baja desviación estándar sugieren una recuperación postoperatoria rápida y estable para la mayoría de los pacientes. Aunque hubo un caso que requirió una hospitalización prolongada, este se considera una excepción. Dado que no existen reportes previos sobre esta variable en relación con el uso de BoneScalpel, no es posible compararla con la literatura existente. Esto destaca la importancia de que futuros estudios investiguen esta variable, lo que permitirá realizar comparaciones más adelante.

En general, el uso del BoneScalpel en cirugía oral y maxilofacial ofrece ventajas significativas en cuanto a precisión, control y reducción del daño a tejidos blandos. No obstante, también presenta limitaciones, como su elevado costo, la curva de aprendizaje necesaria para su manejo adecuado y su disponibilidad limitada (Gilles et al., 2013).

Finalmente, los resultados obtenidos en este estudio proporcionan una caracterización clínica detallada del uso del BoneScalpel en cirugía ortognática bimaxilar. Estos hallazgos deben interpretarse dentro del contexto de un estudio observacional descriptivo, sin comparación directa con otras técnicas de osteotomía. Aun así, la evidencia presentada

puede servir como base para investigaciones futuras y contribuir a la toma de decisiones clínicas informadas en esta área.

11. Conclusiones

Considerando las limitaciones inherentes a un estudio observacional descriptivo, los hallazgos permiten identificar una serie de beneficios clínicos asociados al uso del BoneScalpel en cirugías ortognáticas bimaxilares. En esta serie, se observó una pérdida sanguínea intraoperatoria inferior a la reportada habitualmente en la literatura, lo cual podría estar relacionado con el mecanismo de corte selectivo del dispositivo, que preserva estructuras vasculares y tejidos blandos.

La precisión en el corte óseo, el menor trauma en tejidos blandos y la reducción de complicaciones perioperatorias y postoperatorias refuerzan su utilidad clínica. Sin embargo, deben considerarse limitaciones como el costo, la curva de aprendizaje y la disponibilidad del dispositivo. A pesar de los resultados positivos, se requieren futuras investigaciones con métodos estandarizados de evaluación neurosensorial para confirmar y ampliar la evidencia sobre los beneficios del BoneScalpel en este tipo de procedimientos quirúrgicos.

Además, no se documentaron casos de daño al nervio dentario inferior, y se observó una recuperación sensitiva progresiva en la mayoría de los pacientes, alcanzando el 100% de recuperación en un promedio de 4,68 meses. Aunque estos resultados sugieren una evolución favorable, deben interpretarse con cautela, dado que no se utilizaron herramientas objetivas para la evaluación neurosensorial.

Los datos también muestran que la mayoría de los pacientes pudo ser manejada de manera ambulatoria, con una mediana de hospitalización de 0 días. Solo un caso requirió una estancia hospitalaria prolongada, asociada a una intervención de mayor complejidad y complicaciones menores.

Por otro lado, los hallazgos permiten plantear la hipótesis de que la edad del paciente podría influir en la recuperación sensitiva postoperatoria. En esta serie, el paciente más joven evidenció una recuperación nerviosa más rápida, a pesar de haberse sometido a una cirugía

más extensa, lo que sugiere que factores biológicos, como la capacidad regenerativa, podrían desempeñar un papel relevante en la evolución clínica.

En conjunto, los resultados posicionan al BoneScalpel como un instrumento quirúrgico que se asocia con menor sangrado intraoperatorio, baja incidencia de complicaciones y una recuperación sensitiva favorable. Sin embargo, es fundamental considerar limitaciones como el costo del equipo, la curva de aprendizaje requerida y la disponibilidad del dispositivo. Se recomienda que futuros estudios incluyan comparaciones controladas con otras técnicas quirúrgicas y utilicen herramientas estandarizadas de evaluación neurosensorial para ampliar la evidencia disponible sobre su uso clínico.

12. Referencias bibliográficas

1. Dammous S, Dupont Q, Gilles R. Three-dimensional computed tomographic evaluation of bilateral sagittal split osteotomy lingual fracture line and Le Fort I pterygomaxillary separation in orthognathic surgery using cadaver heads: ultrasonic osteotome versus conventional saw. *J Oral Maxillofac Surg*. 2015 Jun;73(6):1169–80.

2. Ruiz Valero CA, Gómez-Delgado A, Henao-Moreno N. Postoperative neurosensory impairment perception using ultrasonic BoneScalpel and conventional rotary instruments after bilateral split sagittal osteotomy. *Oral Maxillofac Surg*. 2021 Dec;25(4):495–508.

3. Silva R, Gupta R, Tartaglia G, Connelly S. Benefits of using the ultrasonic BoneScalpel™ in temporomandibular joint reconstruction. *J Cranio-Maxillofac Surg*. 2017 Mar;45(3):401–7.

4. Nissy TS, Saralaya S, Jayanth BS, Sunil SM. Role of piezoelectric device in oral & maxillofacial surgery. *Oral Surg*. 2021 Mar;14(1):71–8.

5. Iacoangeli M, Di Rienzo A, Nocchi N, Balercia P, Lupi E, Regnicolo L, et al. Piezosurgery as a further technical adjunct in minimally invasive supraorbital keyhole approach and lateral orbitotomy. *J Neurol Surg A Cent Eur Neurosurg*. 2015 Mar;76(2):112–8.

6. Gilles R, Couvreur T, Dammous S. Ultrasonic orthognathic surgery: enhancements to established osteotomies. *Int J Oral Maxillofac Surg*. 2013 Aug;42(8):981–7.

7. Gilles R, Dammous S. Use of ultrasonic straight blade in orthognathic surgery. *J Oral Maxillofac Surg*. 2011 Sep;69(9):—.

8. Demirbas AE, Bilge S, Celebi S, Kütük N, Alkan A. Is ultrasonic bone scalpel useful in Le Fort I osteotomy? *J Oral Maxillofac Surg*. 2020 Jan;78(1):141.e1–141.e7.

9. Ruzevick J, Raza SM, Recinos PF, Chaichana K, Pradilla G, Kim JE, et al. Orbitozygomatic craniotomy using an ultrasonic osteotome for precise osteotomies. *Clin Neurol Neurosurg*. 2015 Feb;134:24–7.

10. Kokuryo S, Habu M, Kita R, Katsuki T, Tominaga K, Yoshioka I. Comparison of the effects of ultrasonic and conventional surgery on the neurosensory disturbance after bilateral sagittal split osteotomy. *J Oral Maxillofac Surg*. 2018 Jul;76(7):1539–45.

11. Bilge S, Kaba YN, Demirbas AE, Kütük N, Kiliç E, Alkan A. Evaluation of the pterygomaxillary separation pattern in Le Fort I osteotomy using different cutting instruments. *J Oral Maxillofac Surg*. 2020 Oct;78(10):1820–31.

12. Nordera P, di Spilimbergo SS, Stenico A, Fornezza U, Volpin L, Padula E. The cutting-edge technique for safe osteotomies in craniofacial surgery: the piezosurgery bone scalpel. *Plast Reconstr Surg*. 2007 Dec;120(7):1989–95.

13. Anexos

1. *Instrumento de recolección de datos.*

DATE	AGE	GENDER	DIAGNOSIS	TYPE OF SURGICAL PROCEDURE	OPERATING TIME	OSTEOTOMY TIME	AMOUNT OF INTRAOPERATIVE BLEEDING	LOWER DENTAL NERVE DAMAGE	RECOVERY TIME FOR LOWER DENTAL NERVE SENSITIVITY	PERCENTAGE OF RECOVERY OF LOWER DENTAL NERVE SENSITIVITY	POST SURGERY INFECTION	HOSPITALIZATION TIME	SURGICAL REINTERVENTION
	Age in years	Female Male	Class II Class III	1. Lefort I osteotomy, Bilateral Sagittal Split Osteotomy 2.Lefort I osteotomy, Bilateral Sagittal Split Osteotomy , mentoplasty	Minutes	Minutes	Amount of blood in millimeters	Yes - No	Months	Percentage	Yes - No	Days	Yes- No
16/02/18	37 Años	Female	CLASS III	Lefort I osteotomy, Bilateral Sagittal Split Osteotomy	140	11,4	50	NO	4	70	NO	0	NO
09/03/18	21 Años	Female	CLASS III	Lefort I osteotomy, Bilateral Sagittal Split Osteotomy	120	7,55	50	NO	3	100	NO	0	NO
06/04/18	21 Años	Female	CLASS III	Lefort I osteotomy, Bilateral Sagittal Split Osteotomy	65	5,12	50	NO	3	100	NO	0	NO
27/04/18	36 Años	Male	CLASS III	Lefort I osteotomy, Bilateral Sagittal Split Osteotomy	180	6,34	50	NO	3	90	NO	0	NO
11/05/18	34 Años	Female	CLASS III	Lefort I osteotomy, Bilateral Sagittal Split Osteotomy	180	11,2	50	NO	4	85	NO	0	NO
15/06/18	37 Años	Female	CLASS III	Lefort I osteotomy,	130	5,4	50	NO	6	100	NO	0	NO

				Bilateral Sagittal Split Osteotomy									
20/06/18	19 Años	Male	CLASS III	Lefort I osteotomy, Bilateral Sagittal Split Osteotomy	120	6,16	50	NO	2	100	NO	0	NO
03/08/18	25 Años	Male	CLASS III	Lefort I osteotomy, Bilateral Sagittal Split Osteotomy , mentoplasty	142	11,17	50	NO	2	100	NO	0	NO
10/08/18	30 Años	Female	CLASS II	Lefort I osteotomy, Bilateral Sagittal Split Osteotomy , mentoplasty	180	13,24	200	NO	2	100	NO	0	NO
17/08/18	22 Años	Female	CLASS III	Lefort I osteotomy, Bilateral Sagittal Split Osteotomy	120	7,44	100	NO	3	100	NO	0	NO
24/08/18	23 Años	Male	CLASS III	Lefort I osteotomy, Bilateral Sagittal Split Osteotomy	120	9,04	150	NO	2	100	NO	0	NO
07/09/18	46 Años	Male	CLASS III	Lefort I osteotomy, Bilateral Sagittal Split Osteotomy	120	6,34	50	NO	9	85	SI	0	NO
26/10/18	22 Años	Male	CLASS III	Lefort I osteotomy, Bilateral Sagittal Split Osteotomy	120	6,45	50	NO	2	100	NO	0	NO
2/11/18	23 Años	Male	CLASS III	Lefort I osteotomy, Bilateral Sagittal Split Osteotomy	125	6,78	50	NO	11	100	NO	0	NO
07/12/18	20 Años	Male	CLASS III	Lefort I osteotomy, Bilateral Sagittal Split Osteotomy	120	6,21	50	NO	1	85	NO	0	NO
25/01/19	23 Años	Female	CLASS III	Lefort I osteotomy, Bilateral Sagittal Split Osteotomy	135	7,06	50	NO	3	100	NO	0	NO

01/02/19	21 Años	Female	CLASS III	Lefort I osteotomy, Bilateral Sagittal Split Osteotomy	185	13,24	200	NO	1	100	NO	0	NO
08/02/19	16 Años	Female	CLASS III	Lefort I osteotomy, Bilateral Sagittal Split Osteotomy	120	5,2	50	NO	3	50	NO	0	NO
15/02/19	27 Años	Male	CLASS III	Lefort I osteotomy, Bilateral Sagittal Split Osteotomy	120	7,01	50	NO	2	100	NO	0	NO
01/03/19	26 Años	Male	CLASS III	Lefort I osteotomy, Bilateral Sagittal Split Osteotomy	130	7,29	50	NO	5	50	NO	0	NO
10/05/19	29 Años	Male	CLASS III	Lefort I osteotomy, Bilateral Sagittal Split Osteotomy	120	6,45	50	NO	4	85	NO	0	NO
17/05/19	28 Años	Male	CLASS III	Lefort I osteotomy, Bilateral Sagittal Split Osteotomy	120	6,54	50	NO	3	90	NO	0	NO
05/07/19	20 Años	Male	CLASS III	Lefort I osteotomy, Bilateral Sagittal Split Osteotomy	140	11.2	50	NO	4	100	NO	0	NO
22/08/19	18 Años	Male	CLASS III	Lefort I osteotomy, Bilateral Sagittal Split Osteotomy	142	10,1	50	NO	1	85	NO	1	NO
13/09/19	30 Años	Female	CLASS III	Lefort I osteotomy, Bilateral Sagittal Split Osteotomy	120	9,1	50	NO	2	80	NO	0	NO
20/09/19	30 Años	Female	CLASS III	Lefort I osteotomy, Bilateral Sagittal Split Osteotomy	120	7,44	50	NO		100	NO	0	NO
18/10/19	24 Años	Male	CLASS III	Lefort I osteotomy, Bilateral Sagittal Split Osteotomy	120	8,1	60	NO	4	85	NO	0	NO

22/11/19	19 Años	Female	CLASS III	Lefort I osteotomy, Bilateral Sagittal Split Osteotomy	120	6,34	50	NO	3	70	NO	0	NO
27/12/19	18 Años	Female	CLASE II	Lefort I osteotomy, Bilateral Sagittal Split Osteotomy	118	7,3	50	NO	1	85	NO	0	NO
27/12/19	18 Años	Female	CLASS II	Lefort I osteotomy, Bilateral Sagittal Split Osteotomy	115	8,06	50	NO	4	50	NO	0	NO
17/01/20	22 Años	Female	CLASS II	Lefort I osteotomy, Bilateral Sagittal Split Osteotomy , mentoplasty	70	9,04	50	NO	4	85	SI	0	NO
14/02/20	22 Años	Male	CLASS III	Lefort I osteotomy, Bilateral Sagittal Split Osteotomy	120	6,21	50	NO	1	60	NO	0	NO
21/02/20	28 Años	Female	CLASS III	Lefort I osteotomy, Bilateral Sagittal Split Osteotomy	105	6,57	50	NO	24	100	NO	0	NO
27/11/20	27 Años	Female	CLASS III	Lefort I osteotomy, Bilateral Sagittal Split Osteotomy	121	7,34	50	NO	10	100	NO	0	NO
18-12-20	51 Años	Female	CLASS III	Lefort I osteotomy, Bilateral Sagittal Split Osteotomy	125	3,4	30	NO	7	100	NO	0	NO
27/08/21	28 Años	Female	CLASS II	Lefort I osteotomy, Bilateral Sagittal Split Osteotomy , mentoplasty	185	11,4	50	NO	1	90	NO	0	NO
24/09/21	26 Años	Female	CLASS III	Lefort I osteotomy, Bilateral Sagittal Split Osteotomy	180	4,45	100	NO	6	85	NO	0	NO
01/10/21	18 Años	Male	CLASS III	Lefort I osteotomy, Bilateral	206	6,16	50	NO	3	90	NO	0	NO

				Sagittal Split Osteotomy									
25/10/21	34 Años	Female	CLASS III	Lefort I osteotomy, Bilateral Sagittal Split Osteotomy	122	7,06	50	NO	6	75	NO	0	NO
05/11/21	28 Años	Female	CLASS III	Lefort I osteotomy, Bilateral Sagittal Split Osteotomy	145	5,45	200	NO	4	90	NO	0	NO
03/12/21	33 Años	Male	CLASS III	Lefort I osteotomy, Bilateral Sagittal Split Osteotomy	170	4,31	200	NO	5	95	NO	0	NO
17/12/21	25 Años	Female	CLASS II	Lefort I osteotomy, Bilateral Sagittal Split Osteotomy , mentoplasty	246	5,54	100	NO	7	60	NO	0	NO
21/01/22	28 Años	Male	CLASS III	Lefort I osteotomy, Bilateral Sagittal Split Osteotomy	115	7,44	100	NO	5	80	NO	0	NO
18/02/22	19 Años	Female	CLASS III	Lefort I osteotomy, Bilateral Sagittal Split Osteotomy	120	8,02	100	NO	3	90	NO	0	NO
04/03/22	38 Años	Female	CLASS III	Lefort I osteotomy, Bilateral Sagittal Split Osteotomy	121	4,44	100	NO	1	85	NO	0	NO
11/03/22	19 Años	Female	CLASS II	Lefort I osteotomy, Bilateral Sagittal Split Osteotomy , mentoplasty	241	6,34	50	NO	6	80	NO	0	NO
17/03	20 Años	Female	CLASS III	Lefort I osteotomy, Bilateral Sagittal Split Osteotomy	112	6,35	50	NO	6	95	NO	0	NO
01/04/22	19 Años	Female	CLASS III	Lefort I osteotomy, Bilateral Sagittal Split Osteotomy	157	7,12	50	NO	6	90	NO	0	NO

29/08/22	18 Años	Female	CLASS III	Lefort I osteotomy, Bilateral Sagittal Split Osteotomy	114	5,43	50	NO	4	95	NO	0	NO
20/05/22	36 Años	Male	CLASS II	Lefort I osteotomy, Bilateral Sagittal Split Osteotomy	110	6,19	50	NO	3	100	NO	0	NO
03/06/22	26 Años	Female	CLASS III	Lefort I osteotomy, Bilateral Sagittal Split Osteotomy	128	5,58	50	NO	4	85	NO	0	NO
30/06/22	33 Años	Female	CLASS II	Lefort I osteotomy, Bilateral Sagittal Split Osteotomy , mentoplasty	102	6,3	150	NO	1	90	NO	1	NO
01/07/22	46 Años	Male	CLASS III	Lefort I osteotomy, Bilateral Sagittal Split Osteotomy , mentoplasty	156	6,28	100	NO	3	100	NO	0	NO
14/07/2022	20 Años	Female	CLASS II	Lefort I osteotomy, Bilateral Sagittal Split Osteotomy , mentoplasty	181	11,17	100	NO	1	90	NO	0	NO
09/09/2022	21 Años	Male	CLASS III	Lefort I osteotomy, Bilateral Sagittal Split Osteotomy	149	7,07	100	NO	6	85	NO	0	NO
15/09/2022	32 Años	Female	CLASS III	Lefort I osteotomy, Bilateral Sagittal Split Osteotomy	162	11	100	NO	3	90	NO	0	NO
07/10/2022	18 Años	Female	CLASS II	Lefort I osteotomy, Bilateral Sagittal Split Osteotomy	204	8	100	NO	3	95	NO	0	NO
10/10/2022	24 Años	Male	CLASS III	Lefort I osteotomy, Bilateral Sagittal Split Osteotomy	129	6	100	NO	2	90	NO	0	NO
21/10/2022	20 Años	Female	CLASS III	Lefort I osteotomy, Bilateral	181	10	100	NO	4	80	NO	0	NO

				Sagittal Split Osteotomy									
28/10/2022	40 Años	Male	CLASS II	Lefort I osteotomy, Bilateral Sagittal Split Osteotomy	183	6,33	100	NO	1	80	NO	0	NO
10/11/2022	41 Años	Female	CLASS III	Lefort I osteotomy, Bilateral Sagittal Split Osteotomy , mentoplasty	210	14	100	NO	11	90	NO	0	NO
18/11/2022	24 Años	Male	CLASS III	Lefort I osteotomy, Bilateral Sagittal Split Osteotomy	179	7,55	100	NO	1	50	NO	0	NO
9/12/2022	30 Años	Male	CLASS III	Lefort I osteotomy, Bilateral Sagittal Split Osteotomy	171	11,09	100	NO	6	70	NO	0	NO
16/12/2022	26 Años	Female	CLASS III	Lefort I osteotomy, Bilateral Sagittal Split Osteotomy	189	6,12	100	NO	4	90	NO	0	NO
23/12/2022	21 Años	Male	CLASS III	Lefort I osteotomy, Bilateral Sagittal Split Osteotomy	210	7,11	100	NO	10	100	NO	0	NO
13/1/2023	29 Años	Male	CLASS III	Lefort I osteotomy, Bilateral Sagittal Split Osteotomy	243	7,58	100	NO	12	80	NO	0	NO
27/1/2023	29 Años	Male	CLASS III	Lefort I osteotomy, Bilateral Sagittal Split Osteotomy	208	9	100	NO	11	100	NO	0	NO
3/2/2023	22 Años	Male	CLASS III	Lefort I osteotomy, Bilateral Sagittal Split Osteotomy	191	6,21	600	NO	10	70	NO	0	NO
24/2/2023	20 Años	Male	CLASS III	Lefort I osteotomy, Bilateral Sagittal Split Osteotomy	183	7	100	NO	4	100	NO	0	NO
3/3/2023	27 Años	Male	CLASS III	Lefort I osteotomy,	159	8,07	200	NO	6	70	NO	0	NO

				Bilateral Sagittal Split Osteotomy									
28/04/2023	19 Años	Male	CLASS III	Lefort I osteotomy, Bilateral Sagittal Split Osteotomy	190	10,18	50	NO	4	80	NO	0	NO
04/05/2023	26 Años	Male	CLASS III	Lefort I osteotomy, Bilateral Sagittal Split Osteotomy	154	6,14	60	NO	3	100	NO	0	NO
25/05/2023	19 Años	Male	CLASS III	Lefort I osteotomy, Bilateral Sagittal Split Osteotomy	219	10,13	60	NO	4	100	NO	0	NO
26/5/2023	16 Años	Female	CLASS II	Lefort I osteotomy, Bilateral Sagittal Split Osteotomy , mentoplasty	210	11,22	50	NO	6	85	NO	0	NO
15/06/23	28 Años	Female	CLASS III	Lefort I osteotomy, Bilateral Sagittal Split Osteotomy , mentoplasty	261	10,43	60	NO	8	100	NO	0	SI
19/07/23	21 AÑOS	Male	CLASS III	Lefort I osteotomy, Bilateral Sagittal Split Osteotomy	145	7.53	40	NO	12	100	SI	0	NO
27/07/23	24 AÑOS	Female	CLASS II	Lefort I osteotomy, Bilateral Sagittal Split Osteotomy , mentoplasty	294	10,12	70	NO	4	100	NO	0	NO
28/07/23	25 Años	Female	CLASS III	Lefort I osteotomy, Bilateral Sagittal Split Osteotomy	149	10,26	50	NO	3	80	NO	0	NO
24/08/2023	27 Años	Male	CLASS III	Lefort I osteotomy, Bilateral Sagittal Split Osteotomy	300	10,36	100	NO	2	100	NO	0	NO
27/9/2023	20 Años	Female	CLASS III	Lefort I osteotomy, Bilateral Sagittal Split Osteotomy	180	11,1	70	NO	8	95	NO	0	NO

28/9/2023	18 Años	Male	CLASS III	Lefort I osteotomy, Bilateral Sagittal Split Osteotomy , mentoplasty	300	14,41	100	NO	2	100	NO	5	SI
06/10/2023	21 Años	Female	CLASS III	Lefort I osteotomy, Bilateral Sagittal Split Osteotomy	216	6,41	50	NO	1	90	NO	0	NO
03/11/2023	26 Años	Female	CLASS II	Lefort I osteotomy, Bilateral Sagittal Split Osteotomy , mentoplasty	226	8,42	50	NO	3	100	NO	0	NO
10/11/2023	26 Años	Female	CLASS II	Lefort I osteotomy, Bilateral Sagittal Split Osteotomy , mentoplasty	190	11,59	50	NO	5	95	NO	0	NO
06/12/2023	16 Años	Female	CLASS III	Lefort I osteotomy, Bilateral Sagittal Split Osteotomy	159	8,03	50	NO	12	90	NO	0	NO
15/12//2023	24 Años	Male	CLASS II	Lefort I osteotomy, Bilateral Sagittal Split Osteotomy , mentoplasty	204	10,07	50	NO	6	100	NO	2	NO
14/12/2023	21 Años	Female	CLASS III	Lefort I osteotomy, Bilateral Sagittal Split Osteotomy , mentoplasty	210	12,49	50	NO	3	100	NO	0	NO
11/01/24	35 Años	Female	CLASS II	Lefort I osteotomy, Bilateral Sagittal Split Osteotomy , mentoplasty	183	10,44	50	NO	14	90	NO	0	NO
01/03/24	22 Años	Female	CLASS III	Lefort I osteotomy, Bilateral Sagittal Split Osteotomy	120	8,57	200	NO	6	85	NO	3	NO
05/04/24	18 Años	Female	CLASS III	Lefort I osteotomy, Bilateral Sagittal Split Osteotomy	163	7	50	NO	1	80	NO	0	NO

25/04/24	25 Años	Male	CLASS III	Lefort I osteotomy, Bilateral Sagittal Split Osteotomy	155	7,11	60	NO	3	80	NO	1	NO
16/05/24	25 Años	Male	CLASS III	Lefort I osteotomy, Bilateral Sagittal Split Osteotomy	140	12,24	100	NO	5	85	NO	0	NO
23/05/24	22 Años	Female	CLASS III	Lefort I osteotomy, Bilateral Sagittal Split Osteotomy	145	10	100	NO	1	100	NO	2	NO
31/05/24	37 Años	Female	CLASS III	Lefort I osteotomy, Bilateral Sagittal Split Osteotomy	120	7,12	100	NO	7	60	NO	0	NO