DETERMINACIÓN DE LA HUELLA TRANSCRIPCIONAL DE MASTOCITOS AISLADOS DE PULPA DENTAL HUMANA SANA Y CON RASGOS CLÍNICOS DE INFLAMACIÓN

Marcela Del Pilar Moreno Múnera

UNIVERSIDAD EL BOSQUE
FACULTAD DE ODONTOLOGÍA - MAESTRÍA EN CIENCIAS ODONTOLÓGICAS
BOGOTÁ DC – JULIO 2023

HOJA DE IDENTIFICACIÓN

Universidad	El Bosque
Facultad	Odontología
Programa	Maestría en Ciencias Odontológicas
Título:	Determinación de la Huella Transcripcional de Mastocitos Aislados de Pulpa Dental Humana Sana y con Rasgos Clínicos de Inflamación
Grupo(s) de Investigación	Grupo de Inmunología Celular y Molecular Universidad El Bosque -InmuBo-
Línea de investigación:	Inmunología de las mucosas
Tipo de investigación:	Maestría/grupo
Estudiante:	Marcela del Pilar Moreno Múnera
Director:	Juliette De Ávila Quiroga
Codirector :	Andrés Cardona Mendoza
Asesora bioinformática:	Sandra Janneth Perdomo Lara
Análisis estadístico	Juliette De Ávila Quiroga

DIRECTIVOS UNIVERSIDAD EL BOSQUE

OTTO BAUTISTA GAMBOA	Presidente del Claustro
MIGUEL RUIZ RUBIANO	Presidente Consejo Directivo
MARIA CLARA RANGEL GALVIS	Rectora
RITA CECILIA PLATA DE SILVA	Vicerrectora Académico
FRANCISCO JOSÉ FALLA CARRASCO	Vicerrector Administrativo
NATALIA RUIZ RODGERS	Vicerrectoría de Investigaciones.
CRISTINA MATIZ MEJÍA	Secretaria General
JUAN CARLOS SANCHEZ PARIS	División Postgrados
HERNEY ALONSO RENGIFO REINA	Decano Facultad de Odontología
MARTHA LILIANA GOMEZ RANGEL	Secretaria Académica
DIANA MARIA ESCOBAR JIMENEZ	Director Área Bioclínica
ALEJANDRO PERDOMO RUBIO	Director Área Comunitaria
JUAN GUILLERMO AVILA ALCALÁ	Coordinador Área Psicosocial
INGRID ISABEL MORA DIAZ	Coordinador de Investigaciones Facultad de Odontología
SANDRA HINCAPIE	Coordinador Postgrados Facultad de Odontología
MARIA CONSUELO ROMERO SANCHEZ	Directora Maestría en Ciencias Odontológicas
LORENA CHILA MORENO	Coordinadora Maestría en Ciencias Odontológicas

DEDICATORIA

A mi Mary, mis padres y hermanos

AGRADECIMIENTOS

Agradezco a todos los integrantes del grupo de investigación InMubo, especialmente a Juliette, Andrés y Sandra.

“La Universidad El Bosque, no se hace responsable de los conceptos emitidos por los investigadores en su trabajo, solo velará por el rigor científico, metodológico y ético del mismo en aras de la búsqueda de la verdad y la justicia”.

TABLA DE CONTENIDO

RESUMEN

ABSTRACT

1. INTRODUCCIÓN 1

2. MARCO TEÓRICO 3

3. PLANTEAMIENTO DEL PROBLEMA 14

4. JUSTIFICACIÓN 17

5. SITUACIÓN ACTUAL 19

6. OBJETIVOS 23

6.1. Objetivo General 23

6.2. Objetivos específicos 23

7. METODOLOGIA 24

7.1. Tipo de Estudio 24

7.2. Población y muestra 24

7.3. Métodos y técnicas para la recolección de la información 25

7.4. Hipótesis de estudio 27

7.5 Plan de tabulación y análisis 27

8. CONSIDERACIONES ÉTICAS 28

8.1 Sustento legal 28

8.2 Consentimiento y asentimiento informado 28

9. RESULTADOS 29

10. DISCUSIÓN 42

11. CONCLUSIONES 47

12. BIBLIOGRAFÍA 48

13. ANEXOS 55

LISTADO DE TABLAS Y FIGURAS

	Pág.
Tabla 1. Ontología de genes exclusivos de mastocito	40
Figura 1: Distribución de la muestra obtenida según tipo de técnica utilizada.	29
Figura 2: Pulpa dental sana	30
Figura 3: Pulpa Inflamada	31
Figura 4: Inmunohistoquímica anti-triptasa	32
Figura 5: Comparación de la abundancia relativa de mastocitos de la pulpa dental humana	33
Figura 6: Citometría de flujo para la evaluación del fenotipo mastocitario	34
Figura 7: Distribución de la abundancia relativa de eventos positivos	35
Figura 8: Análisis de integridad y calidad de RNA de muestras de pulpas dentales sanas y con rasgos clínicos e inflamación.	35
Figura 9: Mapa de calor de expresión diferencial de pulpa dental humana sana	37
Figura 10: Mapa de interactoma expresión diferencial de genes ShDP vs. HhDP	39
Figura 11: Expresión diferencial de genes de mastocitos de pulpa dental humana	41

RESUMEN

DETERMINACIÓN DE LA HUELLA TRANSCRIPCIONAL DE MASTOCITOS AISLADOS DE PULPA DENTAL HUMANA SANA Y CON RASGOS CLÍNICOS DE INFLAMACIÓN

Propósito: Durante años se ha relacionado a los mastocitos con procesos alérgicos debido a su producción de histamina y su papel en el shock anafiláctico, sin embargo, en la actualidad se sabe que los mastocitos podrían realizar diferentes estrategias de degranulación según el microambiente en el que residan. En la pulpa dental humana (hDP) ha habido controversia sobre la presencia de esta célula, así como su función. El objetivo de este estudio fue determinar los perfiles de mastocitos de pulpa dental humana (hDPMC) en salud e inflamación. **Métodos:** Estudio de corte transversal con muestreo por conveniencia, en el que se obtuvieron 77 hDP de sujetos sanos (n=34) y pacientes con pulpitis irreversible (n=43), sin diferencias en la distribución por sexo ni edad. Del total de muestras obtenidas, para caracterizar e inmunolocalizar la hDPMC se evaluaron 31 hDP (67.4%) por técnica inmunohistoquímica (IHC), y 9 hDP (19.6%) por citometría de flujo (FACs), utilizando anticuerpos monoclonales frente a marcadores fenotípicos (FcεRI, C-kit y VCAM) y marcadores funcionales (Quimasa y Triptasa). Se obtuvo RNA total proveniente de 6 (13.0%) muestras que fueron llevadas análisis transcriptómico usando tecnología DNBSEQ-G400. El análisis estadístico descriptivo e inferencial se realizó usando IBM-SPSS V26 para Windows y el análisis bioinformático usando el software CLC Genomics 23.0.3 de Qiagen. **Resultados:** Para procesamiento por IHC las hDP sanas presentaron un 37.5% de hDPMC triptasa+, y un 33.3% de este fenotipo en pulpas dentales inflamadas (S-hDP), localizadas en regiones perivasculares en las dos condiciones clínicas, y particularmente en la porción radicular de la S-hDP. Aunque hubo una tendencia a la reducción de las MCs en S-hDPs, no se observaron diferencias significativas en los conteos de hDPMC según diagnóstico (p=0.059). La evaluación por FACs demostró la presencia únicamente hDPMC triptasa+ en todas las muestras analizadas. Se observó una abundancia relativa media para triptasa de 45.1 ± 26.4% en H-hDP y 47.5 ± 15.2% en S-hDP, sin diferencias significativas entre los dos diagnósticos (p=0.462). El análisis transcriptómico relacionado con los genes asociados a MCs en S-hDP muestra una regulación negativa en la expresión de los genes que codifican para quimasa, triptasa, y carboxipeptidasa A 3, con relación a los MCs de H-hDPs se evidencia una sobreexpresión del gen RGS13, el cual codifica para la proteína con el mismo nombre la cual ha sido reportada como una molécula antagonista de los procesos inflamatorios mediados por la activación del MC en las reacciones de hipersensibilidad, que se comporta como un mecanismo supresor de las respuestas inflamatorias en tejidos con rasgos clínicos de inflamación pulpar. **Conclusión:** Los resultados obtenidos permiten afirmar que el MC es una célula que se encuentra presente tanto en S-hDPs como en H-hDP demostrando un perfil fenotípico ctMC localizada en las regiones perivasculares y a nivel radicular en tejidos inflamados, con una gran plasticidad de acuerdo a su microambiente que le otorga no solamente cualidades proinflamatorias sino también moduladoras.

ABSTRACT

EVALUATION OF MAST CELLS PROFILE IN HEALTHY HUMAN DENTAL PULPS AND WITH CLINICAL SIGNS OF INFLAMMATION

Purpose: For years, mast cells have been associated with allergic processes due to their production of histamine and their role in anaphylactic shock. However, it is now known that mast cells could perform different degranulation strategies depending on the microenvironment in which they reside. In human dental pulp (hDP), there has been controversy over the presence of this cell, as well as its function. The aim of this study was to determine the profiles of mast cells in human dental pulp in both health and inflammation (hDPMC). **Methods**: Cross-sectional study with convenience sampling, in which 77 hDP were obtained from healthy subjects (n=34) and patients with irreversible pulpitis (n=43), with no differences in sex or age distribution. Of the total samples obtained, 31 hDP (67.4%) were evaluated to characterize and immunolocalize hDPMC using immunohistochemical (IHC) technique, and 9 hDP (19.6%) were evaluated using flow cytometry (FACs), using monoclonal antibodies against phenotypic markers (FcεRI, C-kit, and VCAM) and functional markers (Chymase and Tryptase). Total RNA was obtained from 6 (13.0%) samples and subjected to transcriptomic analysis using DNBSEQ-G400 technology. Descriptive and inferential statistical analysis was performed using IBM-SPSS V26 for Windows and bioinformatic analysis was performed using CLC Genomics 23.0.3 software from Qiagen. **Results**: For IHC processing, 16 healthy pulps (H-hDP) were used, of which 37.5% showed positive reactivity for tryptase. In inflamed dental pulps (S-hDP), a similar pattern of immunoreactivity was observed with 33.3% positive staining for tryptase and additionally, 6.7% immunoreactivity for FcεRI; topologically, these tryptase+ hDPMCs were in perivascular regions, especially in the root portion. There were no significant differences in hDPMC counts by diagnosis (p=0.059 by Chi2 test). FACs evaluation demonstrated positive reactivity only for tryptase in all analyzed samples. A mean relative abundance of tryptase was observed to be 45.1%±26.4% in H-hDP and 47.5%±15.2% in S-hDP, with no significant differences between the two diagnoses (p=0.462 by Mann Whitney U test, figure 7). The transcriptomic analysis related to the genes associated with MCs in S-hDP shows a negative regulation in the expression of the genes that encode for chymase, tryptase, and carboxypeptidase A 3, in relation to the MCs of H-hDPs. There is evidence of an overexpression of the RGS13 gene, which encodes for the protein with the same name that has been reported as an antagonist molecule of inflammatory processes mediated by MC activation in hypersensitivity reactions, behaving as a suppressor mechanism of inflammatory responses in tissues with clinical features of pulp inflammation. **Conclusion:** The results obtained allow us to affirm that the MC is a cell that is present both in S-hDPs and H-hDPs, demonstrating a phenotypic profile of ctMC located in perivascular regions and at the root level in inflamed tissues, with great plasticity according to its microenvironment that not only gives it proinflammatory qualities but also modulatory ones

.

1. INTRODUCCIÓN

La pulpa dental humana (hDP del *inglés human dental pulp*) es un tejido conectivo complejo que brinda vitalidad y sensibilidad al diente. Este tejido se encuentra en lo que por años se ha señalado como un ambiente poco favorecedor debido a que está rodeado por la dentina y el esmalte dental los cuales son tejidos rígidos y mineralizados. La pulpa junto con la dentina forman una unión íntima y vital para la fisiología dental la cual se conoce como el complejo dentino-pulpar (Seltzer & Bender 2012).

Takahashi K, en 1985 señaló como el microambiente celular de la hDP se encuentra regulado por un verdadero sistema microcirculatorio en el cual se pueden evidenciar las denominadas anastomosis arterio venosas (AVA) las cuales conectan directamente una arteriola con una vénula, este sistema es único en el cuerpo humano, de allí la importancia de comprender los eventos patofisiológicos que alteran las dinámicas en la regulación del flujo sanguíneo hacia el tejido pulpar debido a que la consecuencia final de dichos eventos será la inflamación pulpar de carácter irreversible (Takahashi K, 1985).

Según Singuck Kim, los eventos inflamatorios de la hPD inician cuando el agente lesivo sea este de tipo físico, químico o bacteriano alcanza rangos nocivos lo suficientemente altos para activar a los mastocitos haciendo que estos liberen histamina, serotonina y bradiquininas, estos mediadores causaran vasodilatación en las arteriolas y filtración de exudado al compartimento extracelular generando así edema; también habrá liberación de sustancia P a partir de las terminaciones nerviosas de tipo C generando así dolor e instaurando procesos focalizados de necrosis pulpar (Kim S, 1990).

Durante mucho tiempo, la existencia de mastocitos (MC *del inglés mast cells*), en la pulpa dental humana ha sido objeto de debate. Varios autores, como Wislocki y Sognaes (1950), Zachrisson (1970) y Walsh (2003), han negado su presencia en tejido pulpar sano. Por otro lado, otros estudios, como el de Farnoush A (1984) y Dinakar et al (2018), indican que su presencia es escasa. Sin embargo, resulta sorprendente la ausencia de estas células en dicho tejido, ya que, según Kim, son ellas las responsables de iniciar el proceso inflamatorio pulpar.

Es por esto que hoy día, gracias al renovado interés en el estudio de esta célula y al desarrollo de nuevas tecnologías para su identificación como son los estudios de inmunohistoquímica (IHQ), los cultivos celulares y los estudios de transcriptómica, es posible obtener información veraz acerca del comportamiento de esta célula en un tejido en particular. En 2005, Saito et al. dieron inicio al proyecto de transcriptoma del MC humano y a partir de entonces se han podido dilucidar nuevo roles para esta célula (Saito et al. 2001); hoy por hoy se sabe que el MC es una célula capaz de acordar diferentes estrategias de degranulación para lo cual evalúa las señales presentes en el microambiente celular con el fin de liberar los mediadores que puede tener almacenados previamente o puede sintetizar de nuevo (Wernerson & Pejler, 2014), por lo anterior sería de gran importancia entender a esta célula en el contexto de la hDP tanto en salud como en enfermedad con el fin de en un futuro poder identificar nuevos blancos terapéuticos que propendan a la preservación de la salud pulpar.

2. MARCO TEÓRICO

2.1 Pulpa Dental

2.1.1. Componentes celulares

La hDP es un tejido conectivo único y complejo que aporta vitalidad y sensibilidad al diente. Este tejido se encuentra alojado dentro de las paredes rígidas y mineralizadas de la estructura dental lo cual hace que tenga un potencial de defensa y reparación limitado. Tanto la hDP como la dentina forman una unión íntima a la cual se le conoce como el complejo dentino-pulpar (Seltzer & Bender 2012).

El componente celular de la hDP consta de una población heterogénea dentro de la que se encuentra una amplia variedad de poblaciones celulares siendo el odontoblasto aquella célula determinante en la formación de la dentina a través de la producción de colágeno tipo I. Esta célula tiene su origen en la cresta neural y de allí migra ubicándose a nivel embrionario en la periferia de la papila dental dando origen a lo que en futuro se conocerá como la pulpa dental. El odontoblasto posee una prolongación citoplasmática la cual va alojada dentro del túbulo dentinal y esta característica junto con el fluido dentinal y la terminación nerviosa de tipo A delta del plexo nervioso de Raschkow le confieren vitalidad y sensibilidad a la dentina (Seltzer & Bender 2012).

Además de los odontoblastos encontramos células como los fibroblastos quienes son los encargados de la síntesis de la mayor parte de la matriz extracelular, estos fibroblastos constituyen uno de los mayores componentes celulares derivándose de células mesenquimatosas indiferenciadas, ellos se encuentran distribuidos por todo el tejido conectivo pulpar especialmente en la zona rica en células de la pulpa coronal, también son abundantes en las pulpas jóvenes y su número disminuye en la medida que el tejido envejece (Seltzer & Bender 2012). Estas células se caracterizan por expresar factores de crecimiento como lo son el TGF-β y la BMP los cuales pueden suprimir o potenciar la actividad de fosfatasa alcalina y la expresión proteínas de la matriz de las otras células de la pulpa (Nakashima et al. 1994). Otro de los componentes celulares de mayor importancia en la hDP son las células madre que fueron descritas por Gronthos S. et al. en 2000, estas células poseen un amplio poder de diferenciación y plasticidad; así mismo le confieren a la hDP su característica de tipo

mucoide dado que semejan las condiciones micro ambientales del cordón umbilical (Gronthos S. et al. , 2000); su ubicación es perivascular tanto en la pulpa central como en la zona rica en células y morfológicamente son indistinguibles de los fibroblastos cuando se observan bajo el microscopio de luz (Seltzer & Bender 2012).

Además de los componentes celulares anteriormente mencionados, en la pulpa dental humana sana (H-hDP *del inglés Healthy human dental Pulp*) se encuentran células del sistema inmune como macrófagos, linfocitos T, mastocitos, células plasmáticas y células dendríticas entre otras. Como ya es conocido, éstas últimas tienen la capacidad de responder frente a los estímulos sean estos microbianos, químicos, físicos o mecánicos (Jontell M. et al. , 1998). Las células dendríticas de la hDP expresan MHC de clase II y se caracterizan por formar una red de inmunovigilancia en la zona subodontoblástica; algunas veces, los procesos citoplasmáticos de estas células pueden acompañar a la prolongación odontoblástica dentro del túbulo dentinal. De igual manera son abundantes en el área perivascular donde ubican paralelamente a la célula endotelial, se considera que estas células dendríticas, al igual que las que se encuentran en la epidermis y en el resto de tejidos son células presentadoras de antígenos (Okiji T. et al. 1992).

En cuanto a los linfocitos en la pulpa dental, se puede afirmar que estos son similares a los linfocitos de otras ubicaciones en el cuerpo humano; los linfocitos T son habitantes normales del tejido pulpar, ellos por lo general se ubican en cercanía a los vasos sanguíneos en la porción central de la pulpa. Varios estudios de inmunohistoquímica han identificado un mayor número de linfocitos T CD8. Tanto los linfocitos B como las células plasmáticas raramente son encontrados en la H-hDP (Izumi T et al. 1995). Ahora bien, los macrófagos pulpares son descritos como histiocitos y también se ubican en cercanía a los vasos sanguíneos de la porción central de la pulpa, sus características morfológicas son muy diversas, aunque algunas células poseen prolongaciones de su membrana plasmática lo cual las hace lucir estrelladas (Seltzer & Bender 2012).

El componente extracelular se encuentra representado básicamente por proteínas colágenas y no colágenas (Struys et al. 2011). Dentro de las proteínas colágenas encontramos el colágeno tipo I (56,4%), tipo III (41%) y tipo V (2%); Shuttleworth y et al., reportaron la presencia de colágeno tipo VI y fibrilina. Dentro de las proteínas no colágenas se ha podido visualizar proteínas como la fibronectina y las sialoproteínas (Shuttleworth et al. 1992).

2.1.2 Componentes estructurales de la pulpa dental

Dentro de los componentes estructurales y de soporte encontramos que la hDP se encuentra ricamente irrigada e inervada. El sistema micro circulatorio pulpar carece de arterias y venas, siendo las arteriolas y las vénulas los vasos de mayor calibre conformado las llamadas anastomosis arteriovenosas (AVA). La principal función de este sistema microcirculatorio es la regulación del ambiente intersticial a través del transporte de nutrientes, hormonas y gases así como la remoción de los productos de desecho. También este sistema de irrigación es capaz de responder a las agresiones alterando la filtración capilar lo cual hace que se inicien las respuestas inmunológicas e inflamatorias frente a la agresión (Takahashi 1985).

La hDP es un tejido densamente inervado. Las terminaciones nerviosas de la hDP son de dos tipos, las fibras mielínicas A delta que conforman el plexo nervioso de Raschkow cuya ubicación se encuentra en la región sub-odontoblástica y son las responsables del dolor agudo, bien localizado y de corta duración, algunas de estas fibras acompañan la prolongación citoplasmática del odontoblasto dentro del túbulo dentinal dándole inervación a la dentina. Por otro lado, están las fibras amielínicas de tipo C las cuales son las responsables de la percepción del dolor sordo, de difícil localización y prolongado en el tiempo, este tipo de fibras predominan en la porción central de la pulpa. Se sabe que muchas de estas terminaciones nerviosas son las responsables de la secreción de neuropéptidos los cuales sirven como señales paracrinas para otras células pulpares, estimulando la inflamación neurogénica y contribuyendo con la reparación de los tejidos (Andreson et al. 1970).

2.2. Fisiopatología de la enfermedad pulpar

Los procesos inflamatorios dentro de la hDP no son muy diferentes de los procesos inflamatorios en otros tejidos, lo único que los hace “especiales” es el hecho de que se dan en un ambiente “poco favorecedor”. Cuando los estímulos físicos, químicos, mecánicos así como los productos bacterianos son lo suficientemente grandes para alcanzar un nivel nocivo se inicia una cascada de eventos con la degranulación de los MC y se establece un infiltrado inflamatorio inicial constituido por linfocitos, células plasmáticas y macrófagos. Esta respuesta inflamatoria pulpar involucra reacciones

vasculares, linfáticas y trastornos tisulares locales; se interrumpe el flujo de nutrientes, hay daño en las células y en este proceso se disminuye el umbral de excitabilidad de los nervios sensitivos (Kim 1990). La liberación de varios mediadores inflamatorios (histamina, quininas, prostaglandinas, sustancia P y péptido relacionado con el gen de la calcitonina (CGRP) es una de las responsables de la generación de dolor, se ha encontrado un aumento cuatro veces mayor de los niveles de histamina a los 30 minutos de lesión térmica, sugiriendo esto que la histamina juega un papel determinante en los estadios iniciales de la inflamación, las plaquetas agregadas en los vasos liberan serotonina la cual junto con el resto de los mediadores producirá un estado de hiperalgesia sobre los nociceptores pulpares, vale la pena resaltar que todo estímulo en la hDP es doloroso (Del Balso AM et al. 1976).

Los neuropéptidos liberados de las terminaciones nerviosas inducen cambios en la microcirculación pulpar tales como vasodilatación y aumento de la permeabilidad vascular lo cual da como resultado inflamación de tipo neurogénico. El tejido pulpar se edematiza porque hay filtración de las proteínas plasmáticas desde los vasos sanguíneos hacia el intersticio, como consecuencia del edema en este ambiente poco favorecedor de la hDP habrá un aumento en la presión del tejido causando así compresión de las vénulas y disminución en el flujo sanguíneo. El estancamiento del flujo sanguíneo causará agregación de los eritrocitos con aumento en la viscosidad sanguínea; habrá hipoxia del tejido lo cual repercutirá de manera directa en el metabolismo celular local, causando necrosis (Yu et al. 2007). La hDP también tiene la capacidad de limitar localmente la inflamación esta condición se puede evidenciar al encontrar zonas de tejido normal cercanas a los sitios inflamados. Si se dan las condiciones, la presión en el tejido hace que se abran vasos colaterales para que la sangre no llegue al sitio de la inflamación, es decir que puede haber una derivación del flujo sanguíneo hacia otras zonas no inflamadas (Kim 1990).

Ahora bien, si el irritante o estímulo nocivo se inactiva o se elimina, el tejido de granulación reemplaza al tejido inflamatorio y la dentina reparativa cubre el sitio de la lesión. En este punto comienza a haber proliferación de pequeños vasos sanguíneos y de fibroblastos los cuales son determinantes en la producción de nueva matriz extracelular (Kim S, 1990). Lo contrario ocurre cuando el daño sobrepasa la capacidad de defensa de la hDP, como ya lo habíamos señalado antes, el flujo sanguíneo cesa y como consecuencia el tejido pulpar se vuelve necrótico; es en este

momento cuando los neutrófilos llegan al sitio, liberan el contenido de sus lisosomas y degradan el tejido (Kimberly et al. 1988, Stanley et.al 1998).

2.2. Mastocito o Célula Cebada

Uno de los componentes celulares de la hDP menos estudiado ha sido el MC o célula cebada. Esta célula perteneciente al sistema inmune juega un papel crucial en los procesos inflamatorios. En años recientes ha habido un interés renovado por el estudio de los MCs debido al desarrollo de nuevas técnicas que permiten su estudio en detalle como son el microscopio óptico, el microscopio electrónico, las técnicas de inmunohistoquímica, los cultivos celulares y la biología molecular. Estas células fueron descritas por primera vez por Paul Erhlich en 1878 (Ehrlich P, 1878) y en ese entonces fueron identificadas como células cebadas debido al alto contenido de gránulos de su citoplasma. Estas células pertenecen tanto al sistema inmune innato, se originan en una célula madre hematopoyética de la médula ósea la cual migra a los tejidos y allí se diferencia gracias a la acción de algunas citocinas como la IL3 y a factores de crecimiento como el stem cell factor (producido por los fibroblastos) presentes en el microambiente (Kitamura Y et.al1981). Los MCs son capaces de hacer mitosis cuando el tejido se encuentra muy inflamado y esta capacidad se va perdiendo en la medida que la célula va madurando, teniendo así una vida media de aproximadamente 10 meses (Combs JW et al. 1965).

Se ha demostrado que los MC expresan receptores tipo toll (TLRs) en su superficie, lo cual hace que estas células actúen como sensores biológicos de varios agentes infecciosos o sus productos. Estos TLRs también regulan la respuesta inmune reconociendo señales producidas endógenamente (por ejemplo de células necróticas o proteínas de choque térmico); además de expresar varios TLRs los MCs tienen la capacidad de regular la migración y la función de otras células del sistema inmune como los polimorfonucleares neutrófilos y las células dendríticas (Kumar V et al. 2010). Al secretar el TNFα, el MC puede facilitar la migración y la maduración de las células dendríticas; el TNFα y los aniones superóxido estimulan también el reclutamiento de los neutrófilos y tienen propiedades antibacterianas. En el inicio de la infección los MCs juegan un papel importante dado que transmiten el mensaje acerca de la presencia de microorganismos a las otras células del sistema inmune adaptativo, esta labor se ve facilitada al ubicarse en la interfase huésped-ambiente, muy cerca de los vasos sanguíneos, linfáticos y a las terminaciones nerviosas donde están las células dendríticas; es por esto que los MCs pueden ser clasificados como células inmunomoduladoras las cuales actúan

como reguladores positivos y negativos de la respuesta inmune dependiendo del estado inmunológico del hospedador. De igual manera hay evidencia que los MCs participan en la síntesis de colágeno, en las reacciones inmunes de tipo alérgico, en la reparación de los tejidos en tumores y en la angiogénesis, siempre su función se verá influenciada por el microambiente en el que se encuentran, esto da cuenta de la versatilidad y heterogeneidad propia de estas células (Kumar V et al. 2010).

Los MCs se han clasificado en mastocitos de la mucosa (mMC *del inglés mucosal mast cell*) y mastocitos de tejido conectivo (ctMC *del inglés connective tissue mast cell*) dependiendo de su ubicación (Benditt EP. 1958); también se pueden clasificar de acuerdo a las proteasas que contienen, hay MCs que llevan en su interior solamente triptasa, MCs que contienen solamente quimasas y MCs que contienen triptasa, quimasa, carboxipeptidasa A y catepsina G; también contienen gránulos preformados en su citoplasma los cuales contienen en su mayoría heparina, histamina, proteasas, condroitín sulfatos, TNF y péptidos antimicrobianos, mediadores lipídicos como prostaglandinas, leucotrienos, factor activador de plaquetas y por último su estimulación produce y libera citocinas, quimiocinas y factores de crecimiento y factores angiogénicos (Kitamura Y 1989).

Luego de un estímulo, usualmente estas células se degranulan ya sea por activación de vía IgE (Ishizaka K et al. 1970) o por estímulo nervioso derivado de la sustancia P, el polipéptido intestinal vasoactivo (VIP) y por la somatostatina, también ciertos estímulos físicos (como la vibración) logran su activación (Galli S. et.al. 2008). La mayoría de los productos liberados son considerados como "proinflamatorios" ya que individualmente o en conjunto pueden iniciar características de inflamación aguda o crónica, por ejemplo vasodilatación, extravasación plasmática, reclutamiento y activación de granulocitos, células T, células B, células dendríticas y monocitos. Estos productos sintetizados y liberados por los MCs pueden promover cambios en los tejidos que se ven afectados por las respuestas inflamatorias: degradación o remodelación de los componentes estructurales lo cual a su vez puede asociarse con cambios en la función de los órganos. Los mediadores liberados por los MCs en la degranulación permiten que la célula impacte en la homeóstasis de los tejidos, aumentando la permeabilidad vascular, la vasomotricidad y la remodelación. También la activación excesiva de los MC juega un papel crucial en la patogénesis de las alergias y los desórdenes inflamatorios de órganos específicos (Galli S. et al. 2008).

Los MCs son capaces de acordar varias estrategias de degranulación, por lo tanto esta cualidad hace que se tenga la percepción que esta célula evalúa las señales de la matriz extracelular y proporciona respuestas adaptadas a cada señal. Los receptores de superficie que perciben todos los ligandos de diferentes composiciones bioquímicas y de origen biológico diferente inducen los diferentes procesos de degranulación permitiendo que los mastocitos adapten su respuesta según el estímulo advertido, por ejemplo cuando la célula es activada a través del receptor de alta afinidad de IgE habrá una degranulación masiva de gránulos de histamina de gran tamaño los cuales coalescen en la medida en que son liberados y estos tendrán acción prolongada y efectos a distancia. Por el contrario si el receptor estimulado es el MRGPRX2 (receptor acoplado de proteína G), la célula entenderá esta señal para hacer una liberación regulada de gránulos pequeños que tendrán efectos localizados de vida corta (Espinosa E & Valitutti S. 2018).

De manera alterna, los MCs también están en capacidad de liberar productos que contrarrestan las respuestas inflamatorias como la IL10 y el TGF-ß los cuales tienen propiedades antiinflamatorias y pueden ser expresados y liberados bajo una estimulación apropiada; es por esto que es difícil predecir en una respuesta biológica en particular si el efecto del MC es promover o suprimir la respuesta inflamatoria. Al tener este efecto regulador aumenta el interés en las áreas clínicas acerca de la posibilidad de utilizar fármacos inmunomoduladores en este perfil con fines terapéuticos sobre el área afectada (Galli S. et al. 2008).

2.3. Mastocito en la hDP (hDPMC del *inglés human dental pulp mast cells*)

En la actualidad existe la controversia acerca de la presencia de MCs en las hDP ya que hay diferentes estudios que indican la ausencia absoluta o poca presencia en H-hDP (Wislocki GB & Sognaes S. 1950), así como también su abundancia en pulpa dental humana inflamada (S-hDP *del inglés Swelling human dental Pulp*). Los MCs son especialmente conocidos por su función en trastornos de hipersensibilidad, pero también han sido identificados en funciones inmunes participando en el desarrollo de enfermedades autoinmunes o actuando como células efectoras en las respuestas inmunitarias (Metz M et al. 2007). Por todo esto, en los últimos años se ha venido investigando, (aun haciendo falta más estudios que enfaticen en esta célula) la presencia y papel del hDPMC y su relación con los diferentes procesos patológicos de ésta.

De los primeros reportes que se tienen del hDPMC está el artículo publicado por Wislocki y Sognnaes en 1950 quienes estudiaron diferentes tejidos de mamíferos como de perro y mono, así como tejidos de encía y hDP, ellos concluyeron que la hDP prácticamente carece de MCs contrario a lo que se observa en el estroma del tejido gingival donde evidenciaron numerosas células de este tipo (Wislocki GB & Sognaes S. 1950), Zachrisson B, en 1971 descartó la presencia de mastocitos en H-hDP (Zachrisson B, 1971). También en el estudio de Jontell et al. en 1998, se negó la presencia de los MCs y su posible papel en la patogenia de la enfermedad pulpar (Jontell M. et al. 1998). Sin embargo, dados los avances tecnológicos en las pruebas de laboratorio y en las técnicas de inmunohistoquímica, en los últimos años ha habido un creciente interés en esta célula y varios estudios ha demostrado su presencia tanto en H-hDP como en S-hDP (Dinakar G. et al. 2018).

Como se mencionó anteriormente, la hDP es un tejido conectivo y dado que los MCs son células de origen hematopoyético que residen en los tejidos conectivos, es de esperarse que habiten también el tejido pulpar. Farnoush A. en 1984, fue de los primeros investigadores en aislar e identificar hDPMC, él atribuyó la ausencia de éstos en los estudios anteriores a las dificultades en la técnica específicamente en los procesos de fijación y de tinción; en su estudio Farnoush A., concluyó que se encuentran mastocitos tanto en H-hDP como S-hDS, sin embargo, él no correlacionó el número de hDPMC con el tipo y grado de respuesta inflamatoria. El autor, también afirmó que los MCs son unas células muy sensibles a la técnica y cualquier manipulación puede causar la ruptura de su membrana plasmática y su consiguiente degranulación dificultado así su evaluación (Farnoush A. 1984).

Dinakar G et al. en 2018 observaron mastocitos tanto en H-hDP como S-hDS, esto lo hicieron mediante inmunohistoquímica con triptasa de los MC, (Dinakar G et al. 2018). Los MC pueden, después de su activación por estímulos inmunológicos o no inmunológicos, liberar citocinas proinflamatorias, mediadores inmunoreguladores potentes, aminas vasoactivas y enzimas que podrían ser perjudiciales para la hDP debido a su inmenso aumento en la presión tisular que se presentaría como un dolor intolerable y que podría interferir con el mecanismo de defensa pulpar. Por tanto se considera la ausencia o poca presencia de hDPMC como una forma de modular la respuesta inflamatoria de la hDP, pues minimiza los aumentos en la presión del tejido al no haber una degranulación masiva que daría como resultado el reclutamiento de células inflamatorias, vasodilatación y así, la necrosis o destrucción del tejido. Sin embargo, la baja presencia hDPMC puede explicarse dado su comportamiento como parte de un leucocito residente como puede

ocurrir en varios sitios de tejido conectivo en el organismo, por tanto, puede hallarse un infiltrado de bajo grado de MCs así como de otras células (Laurence J 2003, Bruno K. et al. 2010).

Por otro lado, los estudios que plantean la presencia de hDPMC en pulpa enferma, hacen énfasis principalmente a la fase crónica de la inflamación y esto puede explicarse por distintos factores. Uno de ellos son las citocinas derivadas por linfocitos T que influyen en la migración y liberación de los MCs, lo cual a su vez facilita su degranulación en respuesta a un estímulo; o por la sustancia P encargada de controlar el flujo sanguíneo durante la inflamación y que a su vez interactúa con los MCs para desencadenar su degranulación; otra explicación se le atribuye a la conducción de calor hacia la hDP por la dentina cariada que también podría considerarse un factor para la activación de estas células en la S-hDP; o también, el papel de los microorganismos quienes con sus componentes microbianos pueden desencadenar también su activación. Por tanto la presencia en hDPMC en pulpitis, es considerada como un factor importante para la regulación de la patología pulpar (Hahn Ch et al. 2007).

2.4. Transcriptómica

El análisis de transcriptoma puede ser clasificado de dos maneras según el enfoque: una es con el propósito de encontrar alguna molécula importante cuya función o estructura no haya sido descrita y la otra es la comprensión de todo el sistema que controla una célula determinada en un momento particular (Saito y Okayama 2005).

El transcriptoma, puede ser definido como el conjunto total de especies de RNA que son transcriptos en una célula específica, en un tejido o en un órgano en un momento determinado ya sea en condiciones de normalidad o en procesos patológicos; en general el término transcriptoma se asocia principalmente al RNA mensajero (Pietu et al. 1999). En la década de los 80, el Nothern Blot Hibridization fue el primer método con el cual se analizaba la expresión transcripcional génica, sin embargo este método no podía ejecutarse a gran escala y por lo tanto no era considerado como un verdadero transcriptoma (Assis A. et al. 2015). En la medida en que los genes fueron identificados, se hicieron muchos esfuerzos para entender el control celular de la expresión génica. Los últimos avances en la tecnología han permitido analizar la actividad de muchos genes tanto en las células como en los tejidos haciendo énfasis en el nivel molecular. El transcriptoma se convirtió en el método de elección de estos avances tecnológicos denominados “genómica funcional” ya que este

puede ser usado a gran escala y da una visión de lo que realmente está sucediendo en una célula en un momento específico o en un proceso en particular (Botwell D. 1999). Los ensayos de DNA permiten la medición cuantitativa y simultánea de la expresión del mRNA de miles de genes de una muestra de una célula o de un tejido. La tecnología se basa en la hibridización de una población de RNA compleja y heterogénea obtenida de las células (Assis A. et al. 2015).

Como se ha señalado en este documento, los MCs son células versátiles ya que cumplen diversas funciones como son participar en las reacciones alérgicas, evocar la inflamación de fase tardía mediante la liberación de varias citoquinas que actuarán sobre los eosinófilos y las células T y participar en la inmunidad innata. Mediante el análisis de transcriptómica de MC en tejidos y en sangre periférica se han podido identificar que estas células producen múltiples citocinas a través de la transcripción de genes que inducen la inflamación alérgica, dentro estas citocinas encontramos el TNF alfa, el factor estimulante de colonias granulocito macrófago, la proteína inflamatoria del macrófago 1-α, el péptido quimiotáctico de monocitos, el FGF y varias interleucinas. (Saito et al 2001).

Saito et al en el 2001, seleccionaron 89 transcriptos presentes en MCs cultivados derivados de sangre periférica y encontraron que el mRNA para triptasa, que es la proteína más abundante en esta célula, era el transcrito que se encontraba en mayor cantidad. Estos autores también encontraron que otros genes mediadores que se cree son específicos de los MCs transcriben niveles elevados de L-histidina decarboxilasa que es la responsable de la producción de histamina, de prostaglandina D2 sintetasa y de 15-hidroxi-prostaglandina deshidrogenasa que es la responsable de producir prostaglandina D2, catepsina G, carboxipeptidasa A y quimasa (Saito et al 2001).

Dwyer et al en el 2016, encontraron que los MCs de diferentes tejidos comparten un grupo transcripcional de 128 genes. También encontraron que estas células están enriquecidas con las vías metabólicas requeridas para la generación de un amplio repertorio de mediadores preformados como la histamina, la serotonina y el heparán sulfato; así mismo expresan los transcritos que permiten la generación rápida de eicosanoides, de citoquinas y quimiocinas. Los autores, también encontraron que el mastocito expresa altos niveles de una variedad de enzimas fibrinolíticas y fibrogénicas las cuales son las responsables del remodelado de los tejidos, así como metaloproteinasas de la matriz y sus inhibidores las cuales también juegan un papel en este

remodelado. Según lo que concluyen Dwyer et al. “los MCs son unas células extraordinariamente diferentes a nivel transcripcional” ya que su característica central es tener una amplia variedad de proteasas y de vías biosintéticas que le permiten generar un amplio repertorio de mediadores (Dwyer et al 2016).

3. PLANTEAMIENTO DEL PROBLEMA

El componente celular de la hDP consta de una población heterogénea dentro de la que se encuentra una amplia variedad de tipos celulares siendo el odontoblasto aquella célula determinante en la formación de la dentina, también hay fibroblastos los cuales constituyen una de las mayores poblaciones celulares responsables de la síntesis de la matriz extracelular (Seltzer & Bender 2012), células madre, descritas por Gronthos S. et al. en el 2000, las cuales son células que tienen un amplio poder de diferenciación y plasticidad, ellas le confieren a la pulpa dental su característica de tipo mucoide debido a que semejan las condiciones del microambiente que se encuentran en el cordón umbilical (Gronthos S. et al. 2000). Diferentes autores han referido que en el tejido pulpar sano se pueden encontrar células del sistema inmune como macrófagos, linfocitos T, células plasmáticas, células dendríticas y MC, las cuales podrían responder frente a los estímulos sean estos microbianos, químicos, físicos o mecánicos (Jontell M. et al. ,1998), estos estímulos representan las diferentes condiciones clínicas que causan pérdida de la integridad de los tejidos duros del diente como la caries, las fracturas y las preparaciones cavitarias (Berhenholtz G. 1990).

Las bacterias provenientes de la cavidad oral, son otros de los elementos importantes asociados a la respuesta inmune pulpar. Es importante destacar que esta respuesta puede iniciarse aun cuando la pulpa no esté directamente expuesta (Bergenholtz et al. 1990). Algunos estudios han revelado que las células que poseen la molécula clase II del Complejo Mayor de Histocompatibilidad (MHC) (macrófagos, células dendríticas y mastocitos) responden pronta y activamente a la lesión dentinaria, iniciando una respuesta inmune al actuar como células presentadoras de antígeno (Jontell M. et al. 1998).

Jontell M. et al. en 1998, propuso a la célula dendrítica como la primera línea de defensa inmunitaria implicada en el desarrollo de procesos inflamatorios en la pulpa dental humana dada su localización perivascular y paraodontoblástica (Jontel et al. ,1998); no obstante, el estudio de la inmunología actual ha demostrado el papel protagónico del MC en enfermedades inflamatorias sistémicas y locales (Metz M et al. 2007) mostrándolo como una piedra angular en la sinapsis neuroinmunológica (Theoharides et al. 2017); de igual manera mediante los estudios de transcriptómica hechos por

Saito et al en 2005 se demostró que es una célula que demuestra plasticidad al expresar también genes reguladores de la respuesta inmune inflamatoria (Saito et al 2005).

Los procesos inflamatorios dentro de la hDP no son muy diferentes de los procesos inflamatorios en otros tejidos, lo único que los hace "especiales" es el hecho de que se dan en un ambiente "poco favorable". Esta inflamación es considerada de tipo neurogénico debido que al haber estimulación de las terminaciones nerviosas habrá liberación de mediadores como la bradiquinina, prostaglandinas y sustancia P las cuales actuarán en las paredes de los vasos sanguíneos causando vasodilatación y aumento de la permeabilidad vascular, también habrá liberación de histamina y de serotonina por parte de los mastocitos, produciendo así aún más extravasación de fluidos al intersticio celular (Kim et al., 1990). Al parecer el MC en la pulpa dental humana (hDPMC *del inglés human dental pulp mast cells*) se localiza próximo a las fibras nerviosas y a los vasos sanguíneos (Cardamone C. et al. , 2016) lo cual podría explicar su relación con los cambios vasculares asociados a los procesos inflamatorios en la hDP en estados patológicos y por qué no, en homeostasis.

En este mismo sentido Dinakar G. et al, mencionan que cuando la pulpa es estimulada, el proceso inflamatorio está mediado por productos del metabolismo del ácido araquidónico, sustancia P y factor de necrosis tumoral alfa (TNF-a) entre otras moléculas (Dinakar G. et al. 2018), las cuales desde hace décadas han sido asociadas a la degranulación de los mastocitos; estos mediadores entonces serán no sólo liberados en el microambiente pulpar sino también al torrente sanguíneo conduciendo a la inducción del dolor y a cambios vasculares drásticos, como aumento de la permeabilidad, edema y migración de polimorfonucleares neutrófilos (PMN), células que sólo aparecen en el escenario de la hDP en condiciones de enfermedad, lo que reduce la capacidad regenerativa en este tejido conllevando incluso a la necrosis pulpar. (Dinakar G. et al. , Walsh et al. 2003, Freitas et al. 2007, Farnoush A. 1984, Prussin C & Metcalfe DD 2003).

Sabiendo su alta reactividad, parecería incierta la función del hDPMC en la salud pulpar; sin embargo, en la última década se han evidenciado algunas cualidades reguladoras/homeostáticas de estas células en otros tejidos (St John-Abraham 2013, Raveendran J et al. , 2017, EspinosaE & Valitutti S. 2018). De igual manera, los MC tienen función inhibidora, esto puede tener múltiples propósitos: restaurar la homeostasis después de la eliminación del patógeno, prevenir el daño

tisular debido a una inflamación prolongada o facilitar la reparación del tejido. Estudios recientes enfatizan el papel de los MC para mantener la tolerancia periférica o prevenir la inflamación excesiva. Durante la infección de la vejiga, la respuesta proinflamatoria inicial de los MC a *E. coli* es seguida por la producción de citocinas inmunosupresoras tradicionales, incluida la IL-10, que promueven la tolerancia en la vejiga. Debido a que IL-10 también promueve ciertos aspectos de la regeneración de tejidos, podría facilitar la curación posterior a la infección. Se cree que los MC reducen las cicatrices durante el proceso de cicatrización de heridas, al igual que IL-10 (St. John 2013).

Así mismo, se ha descrito que esta célula presenta una alta plasticidad, característica que le permite plantear diferentes estrategias de degranulación dándole capacidad para seleccionar patrones de secreción de sus gránulos, de manera tal, que puede en determinados momentos favorecer la homeóstasis y llevar la batuta en el proceso inflamatorio (Gaudenzio N et al. ,2016, Karhausen-Abraham 2016). En la actualidad, no se conoce evidencia que demuestre la evaluación de la capacidad reguladora del MC pulpar, ni de algún posible patrón de degranulación en este tejido por lo que se desconoce su aporte tanto en salud como en enfermedad. Teniendo en cuenta su potencial intervención en la inflamación pero más aún en la regulación de la misma, se hace necesario el estudio funcional profundo a través de la huella transcripcional de éstas células, no sólo para entender su biología en la hDP, sino también para identificar nuevos blancos terapéuticos, de igual manera se debe establecer si existen diferencias en el patrón transcripcional del mastocito en HhDP y con rasgos clínicos de inflamación.

4. JUSTIFICACIÓN

Como ya se ha mencionado, la hDP es un tejido conectivo y dado que los mastocitos son células de origen hematopoyético que residen en los tejidos conectivos, es de esperarse que habiten también el tejido pulpar. Farnoush A. en 1984 fue de los primeros investigadores en aislar e identificar mastocitos en hDP, él atribuyó la ausencia de estas células en los estudios anteriores a las dificultades en la obtención de las mismas y en los procesos técnicos empleados para visualizarlas, específicamente en los procesos de fijación y de tinción; en su estudio, Farnoush A. concluyó que los mastocitos se encuentran presentes tanto en pulpas sanas como inflamadas; sin embargo él no hizo una correlación entre el número de MCs hallados con el tipo y grado de respuesta inflamatoria (Farnoush A. 1984).

Recientemente, mediante técnica de inmunohistoquímica Dinakar G. et al. en 2018 observaron MCs tanto en H-hDP como en S-hDP; sin embargo, ellos no evaluaron el perfil de respuesta de ésta célula en ninguna de las condiciones señaladas (Dinakar G. et al. 2018). Los MCs pueden después de su activación por estímulos inmunológicos o no inmunológicos, liberar citocinas proinflamatorias, mediadores, inmunoreguladores potentes, aminas vasoactivas y enzimas que podrían ser perjudiciales para la pulpa debido a que ellos causan un aumento en la presión tisular lo cual se traduce en un dolor intolerable que puede interferir con el mecanismo de reparación pulpar (Bruno K. et al. , 2010). Algunos autores atribuyen la baja frecuencia de MCs en hDP a efectos regulatorios y de control homeostático (Laurence J. 2003, Bruno K. et al. 2010), sin embargo, no existe evidencia de evaluación de patrones de respuesta mastocitaria en este tejido. Así mismo, los MCs son células capaces de acordar varias modalidades de degranulación y esto hace que se tenga la percepción que esta es una célula que vigila y evalúa las señales de la matriz extracelular para así adaptar las respuestas a cada una de estas señales (Galli & Tsai, 2010).

Al hacer un análisis de transcriptoma se tiene la capacidad de identificar la expresión de genes asociados a moléculas cuya estructura y función no ha sido descrita o también se pueden comprender todos los mecanismos que controlan una célula determinada en un momento particular (Assiz et al. 2008). Dado que hay muy poca información disponible acerca del MC en este tejido, la búsqueda de su huella transcripcional, podría dar razón de su alta plasticidad y en consecuencia de las implicaciones funcionales de su presencia tanto en salud como en enfermedad.

Así mismo, en un futuro contribuiría a la definición de blancos y terapéuticos encaminados a revertir procesos inflamatorios y de dolor del diente.

5. SITUACIÓN ACTUAL

El MC es una célula que se origina a partir de una célula madre hematopoyética la cual migra a los tejidos y allí como célula precursora se diferencia gracias a la acción de factores de crecimiento como la IL3 y al stem cell factor (SCF) entre otros; es en los tejidos donde adquiere sus características fenotípicas (Kitamura Y et al. 1989). Los estudios de esta célula iniciaron en 1878 con su descubrimiento por parte de Paul Erhlich quien la describió como una célula cebada la cual contenía gránulos metacromáticos en su interior los cuales podían ser visualizados gracias a la tinción con azul de tolouidina. A partir de entonces la investigación del MC ha llevado su curso a través de los años, sin embargo, en los últimos 30 años ha habido un interés renovado en su estudio dado al desarrollo de nuevas tecnologías como los son el microscopio óptico, el microscopio electrónico, las técnicas de inmunohistoquímica junto con el desarrollo de agentes fijadores indicados para estas células, técnicas de biología molecular y cultivos celulares lo que ha hecho que se tenga un conocimiento acerca de su gran versatilidad y heterogeneidad (Yong 1997).

De los primeros reportes que se tienen del hDPMC está el artículo publicado por Wislocki y Sognnaes en 1950 (Wislocki & Sognaes, 1950) quienes estudiaron diferentes tejidos de mamíferos incluidos la encía y la humana, ellos concluyeron que la pulpa prácticamente carece de MCs contrario a lo que se observa en el estroma del tejido gingival donde evidenciaron numerosas células de este tipo. Dockrill T. en 1961, haciendo un estudio sobre cadáveres y tejidos post mortem afirmó que el tejido pulpar sano carecía de mastocitos, sin embargo, estos podrían ser identificados en tejidos inflamados como lo eran las hiperplasias pulpares (Dockrill T. 1961). Sulzman en 1966 identificó mastocitos en tejido pulpar sano de perros (Sulzman 1966).

En 1971 Zachrisson B, señaló la controversia que existía en cuanto a la presencia o ausencia de MCs en H-hDP y que esta ausencia en lugar de ser algo normal parecía más bien ser una situación anómala, ya que esta célula es habitante usual del resto de los tejidos conectivos. Los autores no encontraron hDPMC en muestras de tejido sano, sin embargo, en S-hDP lograron visualizar unos pocos en cercanía a los vasos sanguíneos. Zachrisson B., fue uno de los primeros en dar cuenta de las dificultades técnicas para la demostración histológica de estas células, sin embargo, con el uso de la sección longitudinal del diente con la extracción del tejido pulpar atraumática se fueron

mejorando estas dificultades haciendo que a partir de entonces los estudios y la visualización de las células en H-hDP y S-hDP fuera evolucionando (Zachrisson B. 1971). Miller G. et al. en 1978, tomaron pulpas de dientes cariados de la clínica de endodoncia y H-hDP de dientes extraídos con fines ortodónticos, las procesaron y tiñeron con tinción de Luna y azul de tolouidina, y fueron observadas bajo el microscopio de luz. Los autores, no pudieron observar MC en H-hDP, sin embargo, identificaron MCs en las S-hDP aunque no pudieron correlacionar la cantidad de éstas células con el número y tipos de las demás células inflamatorias. Igualmente, los autores señalaron que los MCs son muy sensibles a cualquier manipulación ya que ésta puede causar la ruptura de la membrana plasmática con su consiguiente degranulación, en este punto el MC no puede ser reconocido microscópicamente (Miller G. et al. 1978).

Farnoush A. en 1984, evaluó H-hDP y S-hDP empleando las técnicas depuradas y reportadas por él en 1975. En este estudio, se tomaron muestras de hDP a partir de 10 dientes permanentes libres de caries que fueron extraídos con fines ortodónticos y 10 molares temporales con caries extensas extraídos por tener pulpitis y no ser restaurables. Las pulpas fueron removidas mediante seccionamiento longitudinal del diente con el menor trauma posible y fueron procesadas siguiendo la técnica descrita por él. Los MCs fueron observados tanto en las S-hDP como en las no inflamadas. No se evidenció degranulación de las células en las pulpas sanas y estas se encontraban localizadas cerca de los vasos sanguíneos. Los autores también reportan MCs en las S-hDP, varios de ellos demostraban signos de degranulación lo cual se podía determinar porque los gránulos se encontraban por fuera de las membranas celulares, no se pudo establecer el papel y la función del mastocito en el tejido pulpar. Farnoush A. también atribuyó los resultados contradictorios en cuanto a la presencia o ausencia de hDPMC en en tejidos sanos a las dificultades técnicas en el procesamiento (Farnoush A. 1984). En 1991 Kaminer et al. , lograron detectar mediante inmunohistoquímica y microscopia electrónica las proteasas de los gránulos de los mastocitos dándole así visibilidad a lo que anteriormente podía eludir su detección (Kaminer et al. 1990).

En 2007 Freitas et al., indicaron que había un creciente interés por las posibles interacciones entre los MCs y otros componentes de la respuesta inmune en la modulación de los eventos humorales y celulares de la defensa del hospedador contra los agentes infecciosos. Para este estudio, tomaron muestras de dientes permanentes extraídos con fines ortodónticos y muestras de tejidos inflamados embebidas en parafina del archivo del laboratorio de patología, estas muestras eran de dientes

permanentes con pólipos pulpares, a las cuales se les analizó por técnica inmunohistoquímica (IHC del *inglés immunohistochemistry*) por peroxidasa. En este estudio, únicamente se encontraron mastocitos en las muestras de pólipos pulpares y no se encontraron mastocitos en las muestras de pulpa no inflamada contradiciendo así los hallazgos de Farnoush A. Ellos concluyeron a partir de sus resultados que la ausencia de mastocitos en pulpas no inflamadas o en los procesos iniciales de la inflamación, demuestra que no hay un fenómeno celular mediado por estas células (Freitas et al. 2007).

Karapanou et al. en 2009, señalan en su investigación acerca de la red oral neuroinmune que es muy probable que la pulpa contenga mastocitos inmaduros, los cuales no pueden ser identificados mediante las tinciones convencionales, cabe recordar que los mastocitos se originan en la médula ósea y migran a los tejidos donde maduran bajo la influencia del microambiente. Los autores indicaron que hay una reciprocidad entre los nervios y los MCs en la regulación del fluido intersticial de la pulpa, afirman que estas células están involucradas en diferentes tipos de reacciones tanto protectoras como destructoras ya que tienen la capacidad de expresar un perfil de inmunidad innata, de estar presentes en la respuesta inflamatoria inicial o de fomentar que la inflamación aguda pase a inflamación crónica; también se comunican con las fibras nerviosas sensitivas y simpáticas modulando la actividad dolorosa (Karapanou et al. 2009).

Por último, en el estudio más reciente hecho por Dinakar G. et al en 2018 se cuantificaron mastocitos en pulpas inflamadas y no inflamadas mediante técnica inmunohistoquímica utilizando anticuerpos anti-triptasa del mastocito. Ellos observaron mastocitos en pulpas inflamadas y no inflamadas, notando un aumento significativo de las células en los tejidos inflamados. También afirman que el método de IHC es superior a la tinción con azul de tolouidina el cual no es específico y puede también teñir a los macrófagos. En sus conclusiones, los autores afirman que los MCs pueden actuar como células protectoras o como células destructoras ya que regulan la remodelación y la destrucción del tejido conectivo pulpar en la inflamación (Dinakar G. et al. 2018).

Es evidente que hasta el momento el papel del mastocito en la hDP no es claro, y no está bien definido, ya que las dificultades técnicas han obstaculizado su dilucidación. Sin embargo, con el desarrollo de las nuevas técnicas de secuenciación de RNA (RNA-seq) y las bases de datos para el análisis de genes, es posible tener un acercamiento detallado al estado transcripcional de los

mastocitos tanto en las condiciones de salud como de enfermedad de la hDP, y con esto esbozar su función en estas diferentes condiciones. La utilidad del análisis del transcriptoma de los mastocitos ya se ha puesto en evidencia en otras patologías como el cáncer de colon, donde los investigadores lograron identificar potenciales mecanismos por medio de los cuales las células de cáncer de colon condicionan a los MCs para que estos adopten una función tumorogénica en las fases iniciales de la patología (Yu Y 2019). De forma similar, la identificación de la huella transcripcional de los mastocitos en la hDP permitirá tener una mejor comprensión de su biología en este tejido y de su papel en la salud y en la enfermedad pulpar, y con esto la posibilidad de identificar nuevos blancos terapéuticos en los procesos de inflamación y dolor endodóntico.

6. OBJETIVO

6.1. OBJETIVO PRINCIPAL

Determinar el perfil mastocitario en pulpa dental humana sana y con signos clínicos de inflamación.

6.2. OBJETIVOS ESPECÍFICOS

1. Caracterizar el fenotipo celular mastocitario asociado a la pulpa dental humana con y sin rasgos clínicos de inflamación

2. Caracterizar el patrón funcional mastocitario asociado a la pulpa dental humana en condiciones de salud y sin rasgos clínicos de inflamación

3. Evaluar el perfil transcripcional diferencial entre pulpa inflamada vs. Pulpa sana

4. Evaluar el perfil transcripcional de mastocitos aislados de pulpa dental humana sana e inflamada

7. METODOLOGÍA

7.1. Tipo de estudio

Estudio descriptivo de corte transversal

7.2. Población y muestra

La población de referencia fueron pacientes sistémicamente sanos. Se tomaron 34 muestras de pulpas de dientes sanos (terceros molares superiores incluidos con indicación de exodoncia) y 43 pulpas de dientes con diagnóstico de pulpitis irreversible asintomática donde el tratamiento endodóntico era la única opción terapéutica. Todos los pacientes cumplieron con los criterios de inclusión. Las muestras de pulpa sana fueron obtenidas de pacientes que asistieron para exodoncia de terceros molares con fines ortodónticos a la clínica odontológica de la facultad de odontología de la Universidad El Bosque. Las muestras correspondientes a pulpa inflamada fueron obtenidas de pacientes que asistieron a la consulta privada de uno de los investigadores (Marcela Moreno M, especialista en endodoncia).

Como criterios de inclusión se tuvo en cuenta que los pacientes fueran sistémicamente sanos, que tuvieran un diagnóstico clínico de pulpitis irreversible asintomática, pacientes con indicación de exodoncia de terceros molares superiores con fines ortodónticos, que no manifestaran consumo crónico de alcohol o tabaco ni consumo de AINES 36 horas previas a la toma de la muestra ni antibióticos en los últimos tres meses. Dentro de los criterios de exclusión se tuvo en cuenta que el diagnóstico de inflamación pulpar no fuera diferente al establecido previamente, terceros molares inferiores incluidos, paciente con consumo manifiesto de alcohol y tabaco, consumo de AINES y antibióticos en los últimos tres días o tres meses respectivamente.

Antes de la obtención de las muestras, los participantes fueron informados acerca del objetivo del estudio y firmaron un consentimiento informado previamente revisado por el comité de Ética de la Universidad El Bosque. Treinta y un muestras fueron procesadas mediante técnica histológica convencional y/o técnica de inmunohistoquímica, 23 muestras fueron procesadas por citometría de flujo y 23 muestras fueron tomadas para estudio de transcriptómica.

7.3. Materiales y métodos

Este estudio cuenta con el aval ético y técnico de la Vicerrectoría de Investigaciones de la Universidad El Bosque PCI-2019-10765. Cada paciente fue informado acerca del propósito del estudio y dio su aprobación para la participación en este mediante la firma del consentimiento informado.

Muestras de tejido pulpar

Las muestras de H-hDP (n=34) fueron recolectadas de terceros molares superiores incluidos los cuales debían ser extraídos por indicación ortodóntica. Una vez realizada la exodoncia, el molar fue lavado con solución salina estéril y se procedió a hacer un corte con fresa Zekrya (Denstsply, Maillefer) y pieza de mano a alta velocidad bajo irrigación constante a nivel de la unión esmalte–cemento a lo largo de toda la circunferencia de la corona del diente, los dos fragmentos fueron separados con un elevador y el tejido pulpar fue obtenido mediante cucharilla endodóntica, se tuvo especial cuidado en este paso para minimizar el trauma mecánico al tejido. Posteriormente el tejido fue llevado a un vial que contenía 1 mL de paraformaldehído (PFA) al 4% y almacenado a 4ºC hasta su procesamiento.

Las muestras de S-hDP (n=43) fueron tomadas de dientes con diagnóstico de pulpitis irreversible asintomática los cuales requerían endodoncia como parte de su tratamiento. Con este fin el paciente fue anestesiado, el diente a ser tratado fue aislado con tela de caucho, se hizo una limpieza de la porción coronal con solución salina estéril y se estableció la cavidad de acceso endodóntico. Posteriormente se introdujo una lima K 0.10 (Denstply, Maillefer) haciendo movimiento de patencia con el fin de desprender el tejido pulpar de las paredes del conducto radicular, luego se tomó una lima K 0.15 ó 0.20 (Dentsply, Maillefer) y con movimiento de 360º y tracción el tejido pulpar inflamado fue retirado y almacenado en un vial que contenía 1 mL de PFA al 4%, todas las muestras fueron almacenadas a 4ºC hasta su procesamiento.

Treinta y un muestras de tejido (16 sanas y 15 inflamadas) fueron deshidratadas en etanol, sumergidas en xilol y embebidas en bloques de parafina. De cada muestra se hicieron cortes en

micrótomo de 4 µm de grosor los cuales fueron teñidos con hematoxilina eosina (HE). Las muestras fueron evaluadas con microscopia de luz para determinar la organización y celularidad de los tejidos.

Inmunohistoquímica

Se tomaron cortes a profundidad de 4 µm de grosor a partir de los bloques de parafina, estos cortes fueron colocados sobre láminas portaobjetos de máxima adherencia (Fisherbrand™ Full-Frosted Cytology Microscope Slide). Las muestras fueron desparafinadas en xilol y rehidratadas con etanol en concentraciones decrecientes (100-75%). Seguidamente se realizó desenmascaramiento de antígenos en buffer citrato 10mM pH 6.0 a 95ºC durante 45 minutos, desgaste de la peroxidasa endógena con H_2O_2 al 5% por 20 minutos, permeabilización y bloqueo con suero de cabra al 10% en PBS-Tween durante 20 minutos. Posteriormente se procedió con el inmunomarcaje usando anticuerpo primario MAb de ratón anti triptasa 1/100, anti quimasa 1/100, anti FcεRI 1/100, c-kit 1/400 o VCAM 1/200. Preparados en PBS-BSA 1% y se dejaron en incubación overnight a 4º C. Luego de lavarse de manera abundante con PBS se adicionó un anticuerpo secundario anti-IgG conjugado con biotina y se incubó durante una hora a 37ºC. Finalmente se hizo revelado con DAB (diaminobencidina) la cuál fue preparada inmediatamente antes de llevarla a los tejidos, se detuvo la reacción con agua destilada y se hizo tinción de contraste con hematoxilina. Las muestras fueron analizadas mediante el uso de un microscopio de luz Nikon E100.

Citometría de flujo

Las muestras de pulpa (n=23) para citometría de flujo fueron recolectadas siguiendo el protocolo de partición longitudinal del diente y mediante lima Flexofile Maillefer® No. 15 en 300 µl de Tranfix®, estas muestras fueron transportadas en nevera y procesadas en las siguientes 2-3 horas. Inicialmente se disgregó el tejido empleando hoja de bisturí No. 15, posteriormente fue llevado a tres ciclos de 5 minutos en Medimachine en Medicons de 50µm, posteriormente se hizo lavado con PBS y se centrifugó a 200 g durante 5 minutos, se retiró el sobrenadante. Las muestras fueron pasadas a través de filtro Filcon de 70 µm y fueron centrifugadas de nuevo, se retiró el sobrenadante y se hizo verificación del pellet. Se realizó conteo celular en cámara de Neubauer, se ajustó a 1’000.000 de células/mL las cuales fueron marcadas con mix de anticuerpos de la siguiente manera: anti-triptasa- APC 1/1000 (MyBiosource, USA), anti-quimasa- PE 1/1000 (MyBiosource, USA), y anti CD117-FITC 1/100 (Biolegend, USA) y se incubaron a 4ºC durante 30 minutos. Se adquirieron 15.000

eventos/muestra en el citómetro de flujo BD Accuri y los datos se analizaron en el software FlowJo V10.

Transcriptómica

Las muestras para transcriptómica (n=23) fueron adquiridas de H-hDP siguiendo el protocolo de partición longitudinal del diente y las muestras de pulpa inflamada fueron recolectadas mediante lima Flexofile Maillefer®, los tejidos fueron llevados a tubo que contenía 300 µl de RNA Lysis Buffer del kit Zymo Research y fueron almacenados a -4ºC. Posteriormente se realizó extracción de RNA siguiendo indicaciones del kit, la calidad del RNA fue analizada mediante el equipo Agilent TapeStation 4200. El RNA obtenido fue almacenado a -20ºC en agua libre de RNAsas. Las muestras fueron enviadas al laboratorio Gencell de la ciudad de Bogotá, siguiendo el protocolo de cadena de frío.

7.4. Hipótesis de estudio

¿Existen diferencias en el patrón transcripcional del mastocito en pulpa dental humana sana y con rasgos clínicos de inflamación?

7.5. Plan de tabulación y análisis de datos

Las variables sociodemográficas y las derivadas de los resultados de la evaluación del fenotipo celular fueron registradas en una tabla de Excel y procesadas mediante el paquete estadístico IBM-SPSS V26 para Windows. Se realizó análisis descriptivo por frecuencias y medidas de tendencia central. Se realizó la comparación de presencia de mastocitos y/o su expresión entre las dos condiciones clínicas evaluadas mediante Chi2 y prueba U de Mann Whitney. El análisis bioinformático fue realizado mediante el uso del software CLC Genomics de Quiagen 23.0.3 y se emplearon las plataformas de relacionamiento y graficación disponibles online: Innate DB, Metascape, String y Network Analyst.

8. CONSIDERACIONES ÉTICAS

8.1. Sustento legal

Este estudio cuenta con aval ético del Comité de ética de la Universidad El bosque, 12/05/2020 acta No. 0112020.

Este estudio se contempla en el marco de la ley 23 de 1981, ley de ética médica, y se rige bajo los preceptos de respeto a los pacientes sujetos del estudio, protegiendo su integridad, dignidad sus derechos, bienestar y la confidencialidad de los datos que sean extraídos de sus historias clínicas, así como se respetarán los derechos de propiedad intelectual de sus autores y según lo estipulado en la norma. Según Belmont y las pautas de CIOMS y la normatividad colombiana establecida por la 8430 de 1993 por la que se establecen las normas científicas técnicas y administrativas para la investigación en salud y para este caso en particular, la protección de datos clínicos derivados de la historia clínica reglamentada por la resolución 1995 de 1999 y la ley estatutaria de HABEAS data 1581 de 2012 por la cual se dictan las disposiciones generales para la protección de datos personales sancionada mediante la ley 1581 de 2012 y reglamentada por el decreto 1377 de 2013 que regula el manejo de datos sensibles.

Por lo anteriormente mencionado, este estudio no se inició hasta que se contó con la aprobación por parte del comité Institucional de Ética de la Universidad El Bosque y se siguieron las normas legales y protocolos establecidos por dicho comité. El proyecto describe una investigación científica en sujetos humanos con un riesgo mínimo que estará sujeto a las disposiciones vigentes presentes en la resolución 008430 de 1993 del Ministerio de Salud de Colombia. Esta investigación tuvo en cuenta los artículos a los que hace alusión dicha resolución en el capítulo I de los aspectos éticos de la investigación en humanos y por las características del estudio que lo clasifica como riesgo mínimo, todo participante firmó un consentimiento informado antes de iniciar el estudio.

Para proteger los derechos de los sujetos de estudio: El consentimiento informado fue explicado en todos sus apartes hasta que el sujeto comprendió toda la información contenida en el mismo. (Ver anexo 1)

9. RESULTADOS

Para este estudio fueron obtenidas 77 hDP provenientes de individuos sistémicamente sanos, 34 (44.2%) sanas y 43 (55.8%) con rasgos clínicos de inflamación. El 54.5% provenientes de hombres y 45.5% con un promedio de edad de 32.7±13.6, sin embargo, la distribución por sexo y edad no mostró diferencias significativas entre los grupos devaluación.

Del total de muestras obtenidas, 31 (40.3%) fueron procesadas por técnica IHC, 23 (29.9%) por citometría de flujo y 23 (29.9%) fueron llevadas análisis de transcriptoma por RNASeq. No obstante, de las muestras obtenidas para el procesamiento por FACs, solamente fue posible obtener conteos celulares óptimos en 9/23 (39.13%); así mismo, solamente el 6/23 (26.1%) presentaron una calidad suficiente y de óptima calidad de RNA para ser procesadas para el análisis de transcriptoma, Ver figura 1.

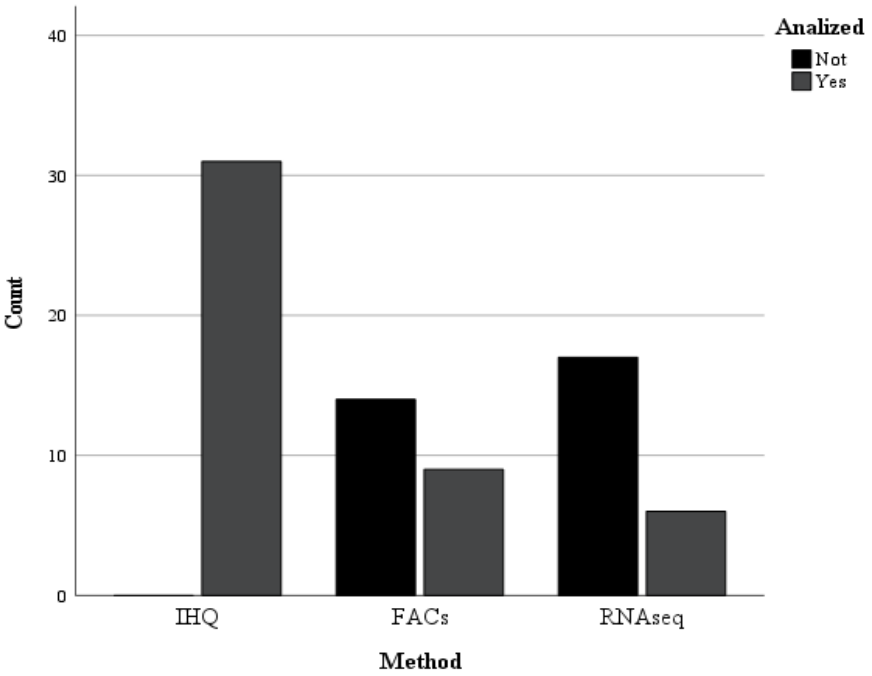

Figura 1. Distribución de la muestra obtenida según tipo de método utilizado, se comparan procesamientos por IHC, citometría de flujo y secuenciación de RNA, las barras grises representan la totalidad de muestras analizadas, las barras negras aquellas muestras que no fueron aptas para estudio.

9.1. Resultados histológicos y evaluación por inmunohistoquímica (IHC)

Para procesamiento por técnica inmunohistoquímica fueron obtenidas 31 hDP, 16 (51.6%) sanas y 15 (48.4%) con rasgos clínicos inflamación. Todas las muestras fueron fijadas con paraformaldehído al 4% e incluidas en bloques de parafina por un histotecnólogo experto, para la evaluación histológica y su posterior procesamiento por IHC.

Observaciones por microscopía de luz

Pulpas sanas

En los diferentes cortes de tejidos teñidos con hematoxilina eosina se puede apreciar un tejido conectivo areolar laxo donde predominan las fibras colágenas, hay presencia de gran cantidad de capilares sanguíneos de diferentes calibres y filetes nerviosos, la mayoría de las veces asociados a dichos capilares; también se evidencia homogeneidad entre los componentes fibrosos, celulares y de sustancia fundamental. La capa de células odontoblásticas se encuentra ubicada en la zona periférica del tejido demostrando la organización y polaridad celular clásica de ella que es descrita como en empalizada. No hay evidencia de focos celulares que indiquen proceso inflamatorio (ver figura 2).

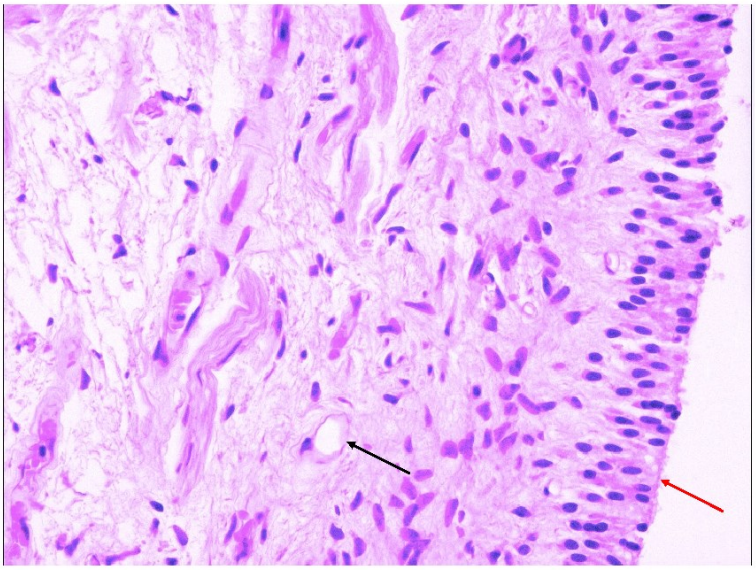

Figura 2. Pulpa dental sana H&E, 40X. Se observa capa de odontoblastos de polaridad adecuada (flecha roja), capilares sanguíneos (flecha negra) y fibras colágenas.

Pulpas inflamadas

Los diferentes cortes de S-hDPs demuestran un tejido conectivo edematizado que ha perdido sus características originales, las fibras colágenas se encuentran fibróticas y en algunos casos interrumpidas. Hay dilatación y proliferación de capilares sanguíneos junto con congestión de los mismos. El infiltrado inflamatorio presente en la mayoría de las muestras es de tipo crónico con predominio de linfocitos; sin embargo, también se evidencia la presencia de plasmocitos y polimorfonuclares neutrófilos. En algunas de las muestras se puede observar degradación del tejido y formación de microabscesos compatible con procesos necróticos focalizados (Figura 3 A). Hay falta de continuidad y de organización en la capa odontoblástica lo cual nos habla de la intensidad del proceso inflamatorio. Como hallazgo adicional, se pudo apreciar la presencia de zonas de mineralización en las porciones tanto radiculares como centrales de la pulpa, algunas en forma de nódulos mineralizados y otras como mineralización difusa del tejido. Dichas calcificaciones pueden ser el resultado de un proceso reactivo a la inflamación (ver figura 3B).

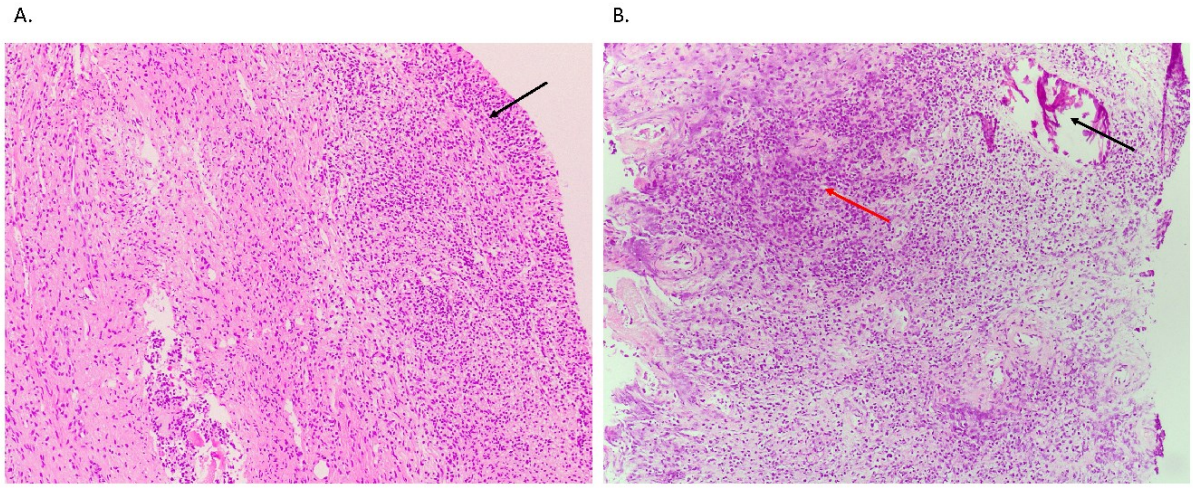

Figura 3. A. Pulpa Inflamada H&E, 10X. Se observa infiltrado inflamatorio de tipo crónico, la capa odontoblástica ha perdido polaridad (flecha negra). B. Pulpa Inflamada 10X. Se observa Infiltrado inflamatorio, formación de microabscesos (flecha roja), calcificaciones reactivas (flecha negra).

Evaluación Inmunohistoquímica (IHC)

De las 16 H-hDPs no se observó reactividad positiva para los marcadores evaluados excepto para la triptasa, la cual mostró un inmunomarcaje positivo en el 37.5% de las muestras. De manera similar, en los tejidos inflamados, se pudo observar un 33.3% de marcaje positivo para triptasa y un 6.7% para FcεRI y una reacción negativa para los otros tres marcadores evaluados. Los hallazgos microscópicos, mostraron algunos rasgos histológicos de degranulación en el tejido circundante y

cuya localización fue preferentemente perivascular tanto en H-hDPs como en S-hDPs. Igualmente, se observó que en S-hDPs las células triptasa+ se localizaron preponderantemente en la porción radicular de la pulpa. Así mismo, pudieron observarse algunas células dentro de capilares sanguíneos (figura 4).

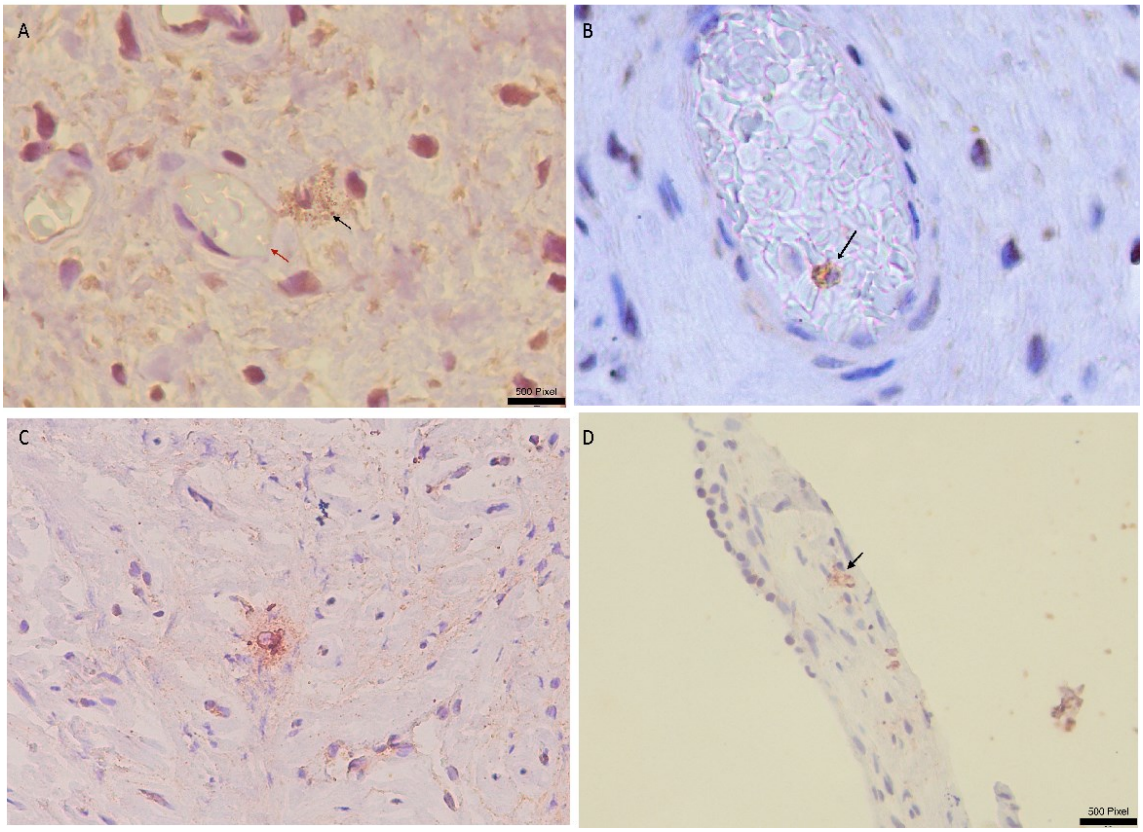

Figura 4. A. IHC anti-triptasa – H-hDPs 40X. La flecha negra señala célula positiva para triptasa con aparente degranulación, la flecha roja señala capilar sanguíneo. B. IHC anti-triptasa 40X – La flecha negra señala célula positiva para triptasa dentro del capilar sanguíneo H-hDPs. C. IHC anti-triptasa – S-hDPs 40X. La flecha señala una hDPMC positiva para triptasa. D. IHC anti-triptasa – S-hDPs 40X. La flecha muestra una hDPMC triptasa positiva en la porción radicular de la pulpa.

Como hallazgo particular, se observaron células FcεRI+ en un paciente con pulpitis irreversible. No obstante, su presencia no se evidenció acompañada de células triptasa positivas en los cortes histológicos de este mismo paciente lo que sugiere la presencia de basófilos.

Los resultados confirman la presencia de ctMC tanto en H-hDPs como en pulpa dental con rasgos clínicos de inflamación, fenotipo que se ha descrito por presentar la reactividad positiva únicamente

para triptasa. La distribución según diagnóstico demuestra una tendencia a presentar menores proporciones de estas células en las S-hDPs (p=0.059 Chi cuadrado, Ver figura 5).

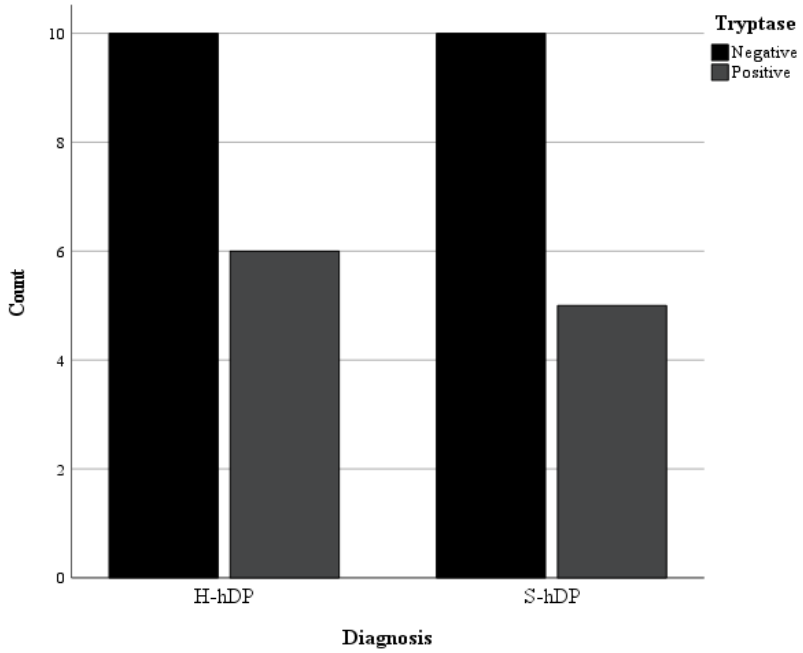

Figura 5. Comparación de la abundancia relativa de hDPMCs Triptasa+ en biopsias de tejido pulpar sano y con rasgos clínicos de inflamación analizadas mediante técnica de IHC.

9.2. Evaluación del fenotipo mastocitario por Citometría de flujo

Para procesamiento por citometría de flujo fueron obtenidas 23 hDP, 10 (43.5%) sanas y 13 (56.5%) con rasgos clínicos inflamación. Todas las muestras fueron procesadas mecánicamente, homogenizadas y ajustadas a un millón de células por mL, con un porcentaje de viabilidad mayor a 90%. Dada la baja frecuencia de células sugestivas de MCs, fueron reclutados los eventos por función de tiempo en un periodo de un minuto con flujo medio, obteniendo un número de eventos aproximado de 15.000. Se estableció un gate de adquisición para singletes triptasa+, sobre la cual se evaluó la co-expresión de quimasa, c-kit y FcERI. En concordancia con los resultados obtenidos por técnica IHC, todas las pulpas dentales procesadas por FACs mostraron reactividad positiva para el triptasa y fueron negativas para los otros marcadores evaluados, sugiriendo un fenotipo de ctMCs en estas muestras (figura 6).

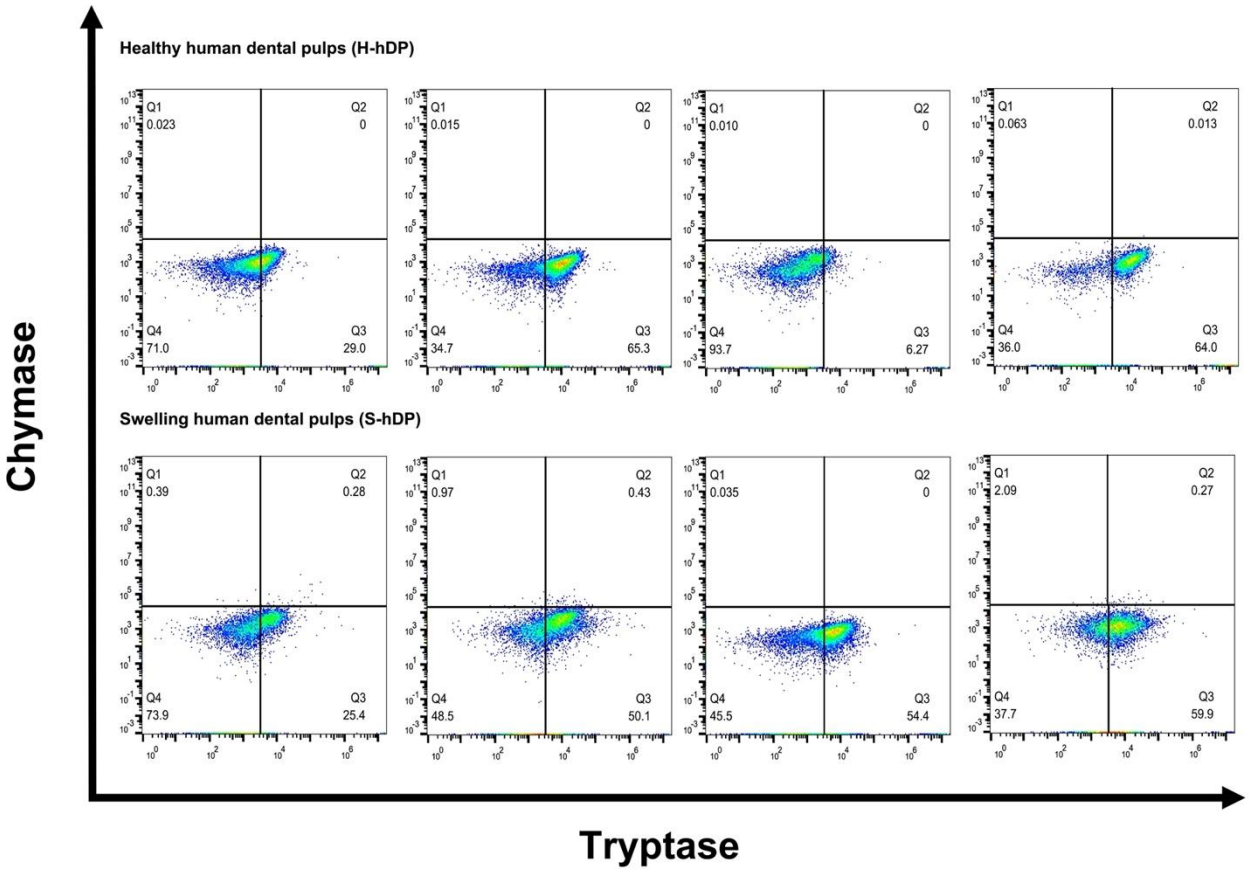

Figura 6. Citometría de flujo para la evaluación del fenotipo mastocitario de muestras de hDP, se muestran gates de adquisición para singletes Triptasa (+). En la parte superior se observan las abundancias relativas de triptasa en H-hDP en contraste con las observadas S-hDP en la parte inferior.

Los resultados obtenidos de la abundancia relativa de triptasa en las muestras evaluadas, mostraron en H-hDP una media de 45.1±26.4% de eventos positivos para ésta proteasa y 47.5±15.2% en S-hDP, sin diferencias significativas entre los dos diagnósticos. No obstante, de la misma manera que se evidenció en los resultados histológicos, se observa una tendencia de menor expresión de la triptasa en pulpas dentales enfermas sin diferencias estadísticamente significativas (p=0.462 por prueba U de Mann Whitney, figura 7). Como control positivo se tomó como referencia muestra de lavado bronquio alveolar de paciente con tuberculosis, cuyas células fueron marcadas con el mismo mix de anticuerpos empleado para las muestras de pulpa dental.

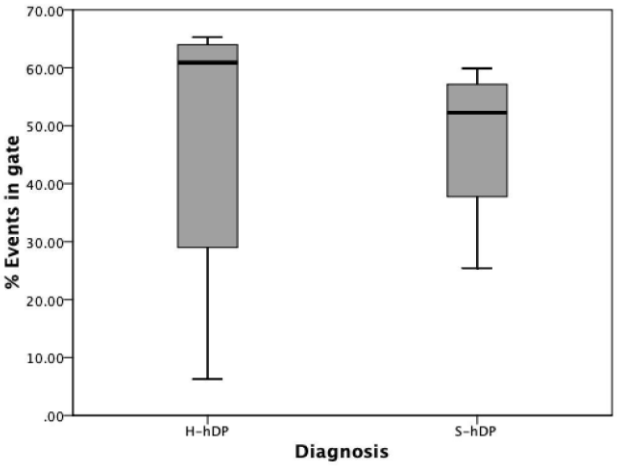

Figura 7. Distribución de la abundancia relativa de eventos positivos para Triptasa en células obtenidas de H-hDP (izquierda) y S-hDP (derecha). No se observaron diferencias significativas entre los grupos analizados (prueba de U Mann Whitney p=0.462 ns).

9.3. Análisis de transcriptómica

Previo a la evaluación del transcriptoma en las muestras de hDP sanas y con rasgos clínicos de inflamación, se realizó el análisis de integridad el cual reportó que había una degradación aparente de las muestras recibidas como se muestra en la Figura 8, donde no se aprecian los picos 18S y 28S característicos, perdiendo de esta manera el 73.9% de la muestra recolectada. De esta manera, solo fueron incluidas para éste análisis 6 hDP, 3 con rasgos clínicos de inflamación y 3 no inflamadas.

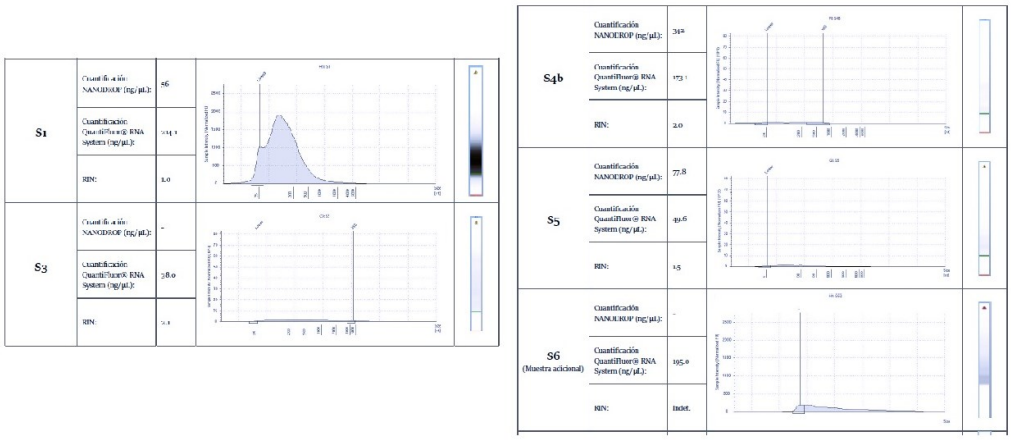

Figura 8. Análisis de integridad y calidad de RNA de muestras de pulpas dentales sanas y con rasgos clínicos e inflamación. Se evidencia en las muestras S1, S3, S4b, S5 y S6 degradación de RNA con valor de RIN inferior a 7.0.

Las muestras con calidad óptima, fueron procesadas para secuenciación usando tecnología DNBSeq-6400. Los datos obtenidos fueron analizados empleando el software CLC Genomics Workbench 23.0.3 de Qiagen.

Los patrones de expresión génica de las hDPs inicialmente fueron analizados tomando como referencia el genoma humano HC19, para comparar e identificar los genes expresados diferencialmente de las S-hDPs respecto a las H-hDPs, en donde 57,000 mil genes fueron filtrados por un valor de p-FDR ≤ 0.05 lo que resultó en un total de 125 genes que posteriormente fueron analizados (Figura 9).

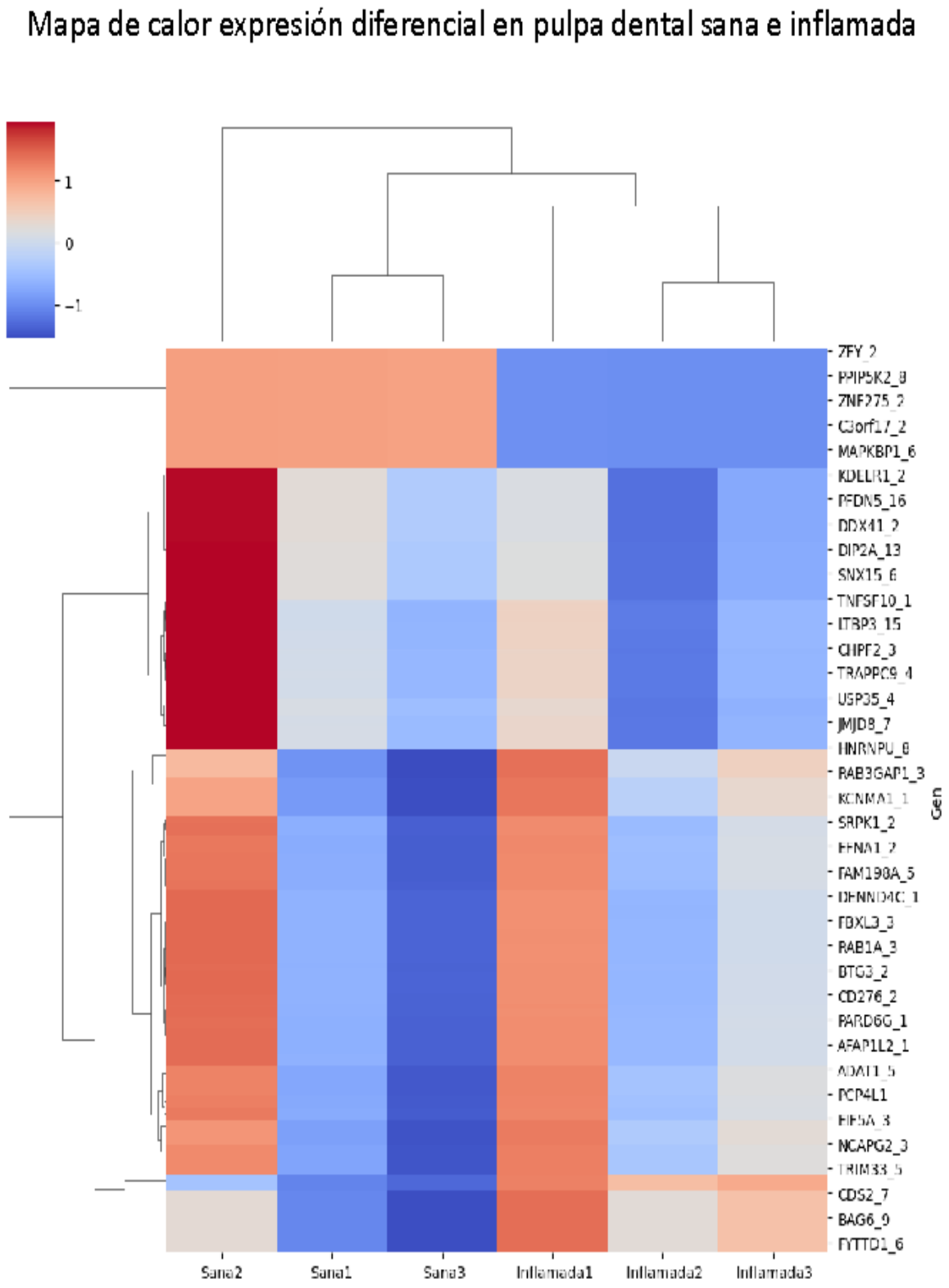

Figura 9. Mapa de calor de expresión diferencial H-hDP e inflamada generado con librerías para Python, PANDAS, Seaborn y Scipy.

En el análisis de genes diferencialmente expresados entre S-hDP y H-hDP (Figura 9), se puede observar que las muestras se agruparon según su condición clínica, mostrándose que los genes ZFY_2 , PPIP5K2, ZNF275_2, C3orf17_2, y MAPKBP1_6 presentan un patrón de sobre-regulación en las H-hDP y sub-regulación en las S-hDP. Interesantemente, el gen de TRIM33_5 muestra el patrón contrario de sub-regulación en el grupo de H-hDP y de sobre-regulación en las S-hDP; tendencia que se puede observar con la expresión de los genes CD27.6_2, BAG6_9, y FYTTD1_6.

Por otra parte, del grupo de H-hDP se puede observar que el perfil de la muestra Sana2 es diferente al resto del mismo grupo, caracterizándose por una alta expresión del grupo de genes del KDELR1_2 al JMJD8_7, y una moderada sobre-expresión de los genes que van desde el HNRNPU_8 al NCAPG2_3; los cuales se encuentran sub-expresados en las muestras Sana1 y Sana3. De forma similar, la muestra inflamada1 tiene un perfil diferente a las hDPs inflamada2 e inflamada3, ya que muestra una sobre-regulación de los genes que van desde el HNRNPU_8 al NCAPG2_3, que se encuentran sub-regulados en las otras dos muestras. En detalle, las muestras Sana2 e inflamada1 tienen un patrón de expresión diferencial muy similar entre sí (figura 9).

Red Reguladora de Genes diferencialmente Expresados

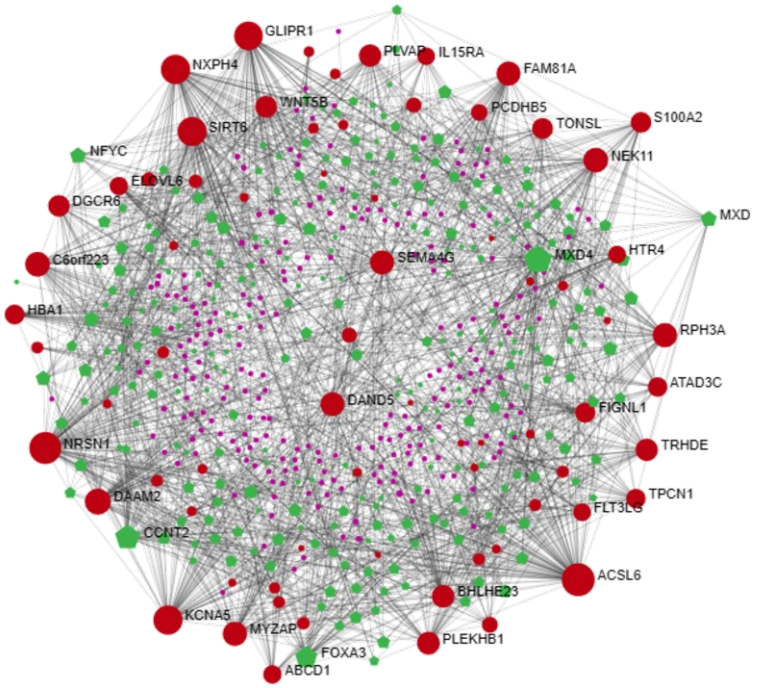

Figura 10. Red reguladora de genes diferencialmente expresados pulpa inflamada vs. Pulpa sana. Los nodos rojos representan proteínas , los verdes representan los factores de transcripción y en fucsia de evidencian los genes, imagen obtenida en www.innatedb.org (Breuer et al., 2013).

En el interactoma obtenido a partir de la expresión diferencial de genes de ShDP vs. HhDP (figura 10), se observa el conjunto de genes que interactúan entre sí para controlar y regular la expresión génica en diferentes condiciones o estados biológicos. Se destacan proteínas relacionadas con la respuesta inmune (S100A2 y GLIPR1), con la proliferación celular y apoptosis (MXD), con el transporte de vesículas desde el retículo endoplásmico rugoso (RPHA3 /Rabfilina), con la activación de procesos metabólicos (ACL6), se aprecian moléculas de señalización semejantes a neuropéptidos (NXPH4), proteínas transportadoras del calcio (KCNA5) y semaforinas (SEMA4G).

Transcriptoma de Mastocito de Pulpa Dental

El análisis de transcriptoma anteriormente descrito, se realizó sobre el genoma total, se observó que los genes de mayor expresión fueron aquellos relacionados con las poblaciones celulares más abundantes en la hDP. Teniendo en cuenta que el MC no es una célula dominante en este tejido, su abundancia relativa es baja por lo que los genes asociados a este fenotipo celular fueron

subestimados en el análisis inicial de los genes diferencialmente expresados (FDR p-value > 0.05). Por lo anteriormente mencionado, dentro del grupo de genes excluidos por su nivel de significancia se encontraron los genes asociados a nuestra población celular de interés (tabla 1).

Para el análisis de expresión génica de hDPMCs, fueron seleccionados los genes reportados por Motakis et al. 2014 como de expresión restringida para este fenotipo celular. Aunque su expresión diferencial no fue estadísticamente significativa (FDR p-value > 0,05), se pudieron identificar la expresión de 9 genes altamente característicos de los mastocitos: CMA1 (cod. quimasa-1), TPSAB1 (cod. triptasa alfa/beta-1) y TPSB2 (cod. triptasa beta-2), CPA3 (cod. carboxipeptidasa A3), S100P (cod. proteína P fijadora de calcio), RFC1 (cod. subunidad 1 del factor C de replicación), LTC4S (cod. leucotrieno C4 sintasa), IL1RL1 (cod. El receptor similar a la interleucina 1) y RGS13 (cod. regulador de la señalización de la proteína G13) (tabla 1). De estos 9 genes, 4 genes tuvieron una tendencia de sub-regulación con un log2 fold change < -1.5: CMA1 (-1,99), TPSAB1 (-2,82), TPSB2 (-2,82), CPA3 (-2,82); y 2 genes presentaron una tendencia de sobre-regulación > 1,5: IL1RL1 (1,95), RGS13 (2,68) (figura 10).

Tabla 1. Ontología de genes exclusivos de mastocito, se incluyen nombres de genes y su función biológica.

Ensemble	Name	Fullname	Function
ENSG00000092009	CMA1	chymase 1, mast cell	peptide binding
ENSG00000197253	TPSB2	tryptase beta 2 (gene/pseudogene)	serine-type endopeptidase activity
ENSG00000172236	TPSAB1	tryptase alpha/beta 1	serine-type peptidase activity
ENSG00000163993	S100P	S100 calcium binding protein P	RAGE receptor binding
ENSG00000035928	RFC1	replication factor C (activator 1) 1, 145kDa	sequence-specific DNA binding
ENSG00000163751	CPA3	carboxypeptidase A3 (mast cell)	zinc ion binding
ENSG00000115602	IL1RL1	interleukin 1 receptor-like 1	protein binding
ENSG00000127074	RGS13	regulator of G-protein signaling 13	protein binding
ENSG00000213316	LTC4S	leukotriene C4 synthase	lipid binding

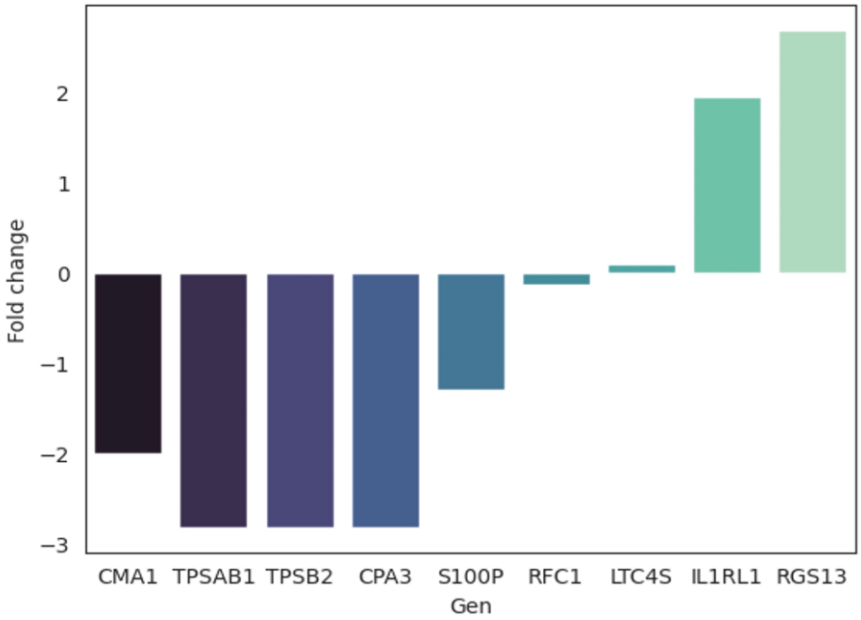

Figura 11. Genes que codifican para proteínas diferencialmente expresados ShDP vs. HhDP. Se evidencian genes deregulados CMA1, TPSAB1, TPSAB2, CPA3 y S100P en S-hDPs. En H-hDPs se observan que los genes RFC1, LTC45,IL1RL y RGS13 sobre expresados.

10. DISCUSIÓN

Actualmente, la evidencia nos muestra que los MC son células versátiles que además de liderar las respuestas de tipo anafiláctico (Theoharides TC. Et al. 2015), también son capaces de evaluar las señales presentes en el microambiente y responder ante dichas señales, acordando diferentes estrategias de degranulación; con este propósito, cuenta con un gran arsenal de moléculas preformadas o inducidas según sea estimulada (Wernersson S. & Pejler G. 2014). Los MCs también participan en el sistema inmune innato (defensa en contra de patógenos y neutralización de toxinas). En interfase con la respuesta inmune adaptativa, se ha descrito que los MCs hacen presentación de antígenos, regulan las respuestas de las células T y tienen un papel clave en la inflamación no anafiláctica, esto por nombrar algunas de sus funciones (Galli et al.2008).

La presencia del hDPMC ha sido un tema de controversia a lo largo del tiempo y es posible que esta controversia se derive de las dificultades metodológicas tanto en la obtención de la muestra como en su estudio debido a que la mayoría de los procedimientos planteados alteran la integridad de esta célula. Con el desarrollo del proyecto de transcriptoma del MC humano (Saito et al. 2001) ha habido un interés renovado en el estudio del MC no sólo en los tejidos en general sino en la hDP. Actualmente, la presencia de estas células en la S-hDP no parece ser sorpresiva, no obstante, los reportes en la literatura acerca de su presencia en el H-hDP aún no son concluyentes (Freitas et al. en 2007; Walsh 2003).

Los resultados de este estudio demuestran la presencia de MCs triptasa+ en condiciones de salud pulpar así como en hDPs con rasgos clínicos de inflamación, evidenciada por tres métodos de identificación que muestran resultados concordantes entre sí, los cuales previamente se han descrito como el perfil de MCs asociados a tejidos conectivos (Kitamura et al. 1989). Los hallazgos topológicos encontrados en este estudio, son similares los reportados por Zachrisson en 1971 quien describe que en en S-hDPs este fenotipo ctMCs se imunolocaliza en zonas perivasculares. No fue sino hasta 1984 cuando Farnoush demostró la presencia del MCs en H-hDPs localizadas cerca de los vasos sanguíneos.

Según Galli & Tsai (2010) los MC muestran una preferencia hacia la localización perivascular en los tejidos yaciendo próximos a la membrana basal de la pared de los vasos sanguíneos. Cheng et al., demostraron que los MC perivasculares extienden procesos celulares (filopodios) hacia el compartimiento vascular para hacer un sondeo permanente de la sangre con el fin de capturar IgE libre la cual promueve la función y sobrevida de los MC en los tejidos, se cree que además de capturar IgE, los MC emplean este mecanismo como parte de su labor de centinelas en la defensa del hospedador (Cheng et al. 2013). Según Karapanou, los MC perivasculares forman también una unión neuroefectora con las fibras que contienen sustancia P como son las fibras C de la pulpa dental, vale la pena resaltar que este tipo de unión raramente se ve en otras partes del cuerpo (Karapanou et al 2009).

Este es el primer reporte que describe la presencia de los ctMCs localizados en la porción radicular de las S-hDPs, en contraste con lo que teóricamente se ha descrito en este tejido donde se relaciona una mayor celularidad en la porción coronal (Seltzer y Bender, 2012). Ragipoglu D et al. en el 2020 describe la presencia de MCs localizados en ubicaciones con proximidad a la superficie remodelado óseo en donde su amplio espectro de mediadores pro-inflamatorios y proteasas sugieren el posible impacto que tienen estas células en la fisiología del remodelado óseo. Éste reporte permite plantear la posible actividad osteocatabólica de los MCs radiculares en S-hDPs. En este sentido sería de gran importancia establecer el posible papel de esta célula en el contexto de la reabsorción radicular interna (RRI) la cual es una condición que da como resultado una destrucción progresiva de la dentina intra radicular y de los túbulos dentinales a lo largo de las paredes del conducto radicular (Lyroudia KM et al 2002). La etiología de la RRI es aún materia de investigación y el mecanismo a través del cual los osteoclastos son activados aún no es bien entendido, se cree que ellos son reclutados al sitio de la lesión mediante la liberación de varias citocinas proinflamatorias (Takahashi N, et al. 2007), de igual manera estudios recientes han identificado a las células dendríticas inmaduras como precursoras de los osteoclastos ya que ellas tienen el potencial de transdiferenciarse en osteoclastos (Speziani C, et al; Gallois A, et al. 2010), en este sentido se puede plantear ese posible papel que puedan tener los MC en la osteoclastogénesis y los procesos de RRI.

Aunque los resultados aquí reportados no muestran diferencias significativas en la presencia de MCs en H-hDPs versus S-hDPs, ni en el nivel de expresión de triptasa en estas células, se observa una tendencia a la reducción de ct-MCs en las S-hDPs, cabe anotar que es muy probable que este

hallazgo se encuentre relacionado con el procedimiento para toma de la muestra ya que para obtener las muestras de S-hDPs se debe hacer apertura del diente través de su cámara pulpar y esto puede representar la pérdida del tejido en la porción coronal del diente donde se reporta la mayor parte de la celularidad (Seltzer & Bender, 2012). Farnoush A, en 1984, refiere la evidencia de MCs sin signos de degranulación en las H-hDPs mientras que en las S-hDP varias células demostraban signos de degranulación. Sugiriendo que la reducción de la abundancia relativa de la triptasa en MCs en los tejidos inflamados podría ser inherente a la activación de éstas células en hDPs.

La inflamación de la pulpa dental suele comenzar a partir de pequeñas lesiones cariosas y puede avanzar lentamente hacia una pulpitis irreversible si no se eliminan los factores irritantes (Kim 1990, Berhenholtz, 1990, Freitas et al. 2007). En este proceso dinámico, intervienen varios factores y vías por lo que es importante analizar los patrones de expresión génica para comprender mejor los mecanismos de inflamación y reparación de la pulpa dental. En este estudio, se reporta la expresión de genes diferencialmente expresados asociados a salud y enfermedad pulpar, en donde entre otros, se encontró la sobreexpresión de los genes TRIM33 y CD27.6_2 en S-hDPs. El gen TRIM33 codifica para la proteína transcripcional TIF1-γ la cual ha sido reportada como indispensable para la diferenciación de linfocitos Th-17 (Tanaka S et al 2018) y el CD27 es reconocida como una molécula co-activadora de linfocitos T, estos resultados sugieren la participación de este perfil linfocitario en los procesos inflamatorios pulpares. Huang et al. 2023 a través de los estudios de RNA seq en S-hDPs y H-hDP, reportan una expresión diferencial de genes que participan en las vías de reparación de DNA como el gen RAD54B que regula la proliferación de células asociadas a procesos inflamatorios en hDPs.

También en este análisis de expresión génica diferencial de ShDP vs HhDP, representado a través del mapa de interactoma relacionado en la figura 10, se evidencian genes claves en procesos fisiológicos de la pulpa dental que pueden explicar ese potencial de defensa y regeneración pulpar que ha sido reportado previamente (Kim S, 1990; Takahashi K, 1985), en este destacan genes como el SEMA4G que codifica para la proteína del mismo nombre la cual es una semaforina cuya expresión ha sido identificada en los odontoblastos (Abe M, et al. 2008), que como se sabe son las células responsables de la síntesis de colágeno tipo I que posteriormente se mineralizará formando los túbulos dentinales, por lo tanto la expresión de SEMA4G en este tipo celular sugiere un papel en la regulación de la mineralización de los tejidos y en los procesos de angiogénesis, por lo tanto se

podría pensar en un papel clave de este gen en los procesos de revascularización endodóntica cuyo propósito es promover la regeneración del tejido pulpar y la formación radicular en un diente que previamente ha experimentado necrosis pulpar. La revascularización endodóntica se utiliza como una alternativa a la terapia convencional de conducto radicular, especialmente en dientes inmaduros con ápices abiertos, donde el desarrollo radicular aún no está completo (Lin L et al. 2014).

El análisis transcriptómico relacionado con los genes asociados a MCs fue realizado siguiendo el patrón de expresión reportado por Motakis E et al en 2014. El autor refiere que en efecto, los MCs experimentan cambios profundos cuando están expuestos a un microambiente alterado, lo cual podría modificar su fenotipo manteniendo regulados a la baja o a la alza los genes presentados en la tabla 1. En el presente estudio, el perfil de expresión de genes asociados a MCs en S-hDP muestra una regulación negativa en la expresión de los genes que codifican para quimasa, triptasa, y carboxipeptidasa A 3, con relación a los MCs de H-hDPs. Este resultado es congruente con los hallazgos encontrados en la evaluación inmunohistoquímica y por citometría de flujo (figura 6). Por otro lado, se evidencia una sobreexpresión del gen RGS13, el cual codifica para la proteína con el mismo nombre la cual ha sido reportada como una molécula antagonista de los procesos inflamatorios mediados por la activación del MC en las reacciones de hipersensibilidad (Cervantes-Villagrana et al 2014). Estos resultados, podrían explicar la tendencia en la reducción de células triptasa+ y su abundancia relativa en S-hDPs como un mecanismo supresor de las respuestas inflamatorias en tejidos con rasgos clínicos de inflamación pulpar.

Tanto en el análisis diferencial de genes de ShDP vs. HhDP, como en la identificación de genes exclusivos de MC, se evidenciaron genes que codifican para la familia de proteínas S100 la cual consiste en 24 proteínas de bajo peso que poseen una amplia variedad de funciones y patrones de expresión en los tejidos humanos (Donato et al. 2013). Estas proteínas son moléculas que unen el calcio y esta característica hace que cumplan un papel en procesos tanto patológicos como fisiológicos. A nivel celular las proteínas S100 actúan en varios procesos celulares dentro de los cuales están la progresión y diferenciación del ciclo celular, la homeostasis del calcio, las dinámicas del citoesqueleto y el metabolismo celular (Leclerc et al. 2011). También, estas proteínas tienen la capacidad de transmitir funciones intra y extracelulares semejantes a las citocinas y cumplen un papel en diferentes vías de señalización tanto del sistema inmune innato como del adquirido (Donato et al. 2013). Por lo anterior podemos inferir que una buena parte de los procesos mediados

por las proteínas S100 están involucrados en los sistemas de defensa de la hDP, más exactamente en las reacciones inflamatorias pulpares humorales y celulares.

Finalmente es importante destacar que, si bien este estudio aporta información valiosa, es necesario tener en cuenta sus limitaciones con el fin de comprender su alcance y las posibles implicaciones de los resultados. Una de estas limitaciones fue la baja celularidad de MC por mm^2, esta situación no permitió hacer un recuento de células suficiente para plantear un análisis estadístico inferencial ni obtener un número de eventos suficiente para caracterizar las células por citometría de flujo y hacer sorting, es por esta razón que se sugiere ampliar el tamaño de muestra en estudios futuros.

Si bien es cierto que Motakis et al. en 2014 realizaron la redefinición del proyecto del transcriptoma humano y señalaron que su transcriptoma total se encontraba incorporado en las base de datos FANTOM5 no fue posible acceder a ella a pesar de haber contactado a los autores a través de los canales sugeridos por los líderes del proyecto.

11. CONCLUSIONES

Los resultados obtenidos permiten afirmar que el MC es una célula que se encuentra presente tanto en S-hDPs como en H-hDP demostrando un perfil fenotípico ctMC localizada en las regiones perivasculares y a nivel radicular en tejidos inflamados.

El patrón de expresión génica, evidenciado en este estudio demuestra la plasticidad de los hDPMCs, por lo tanto, no es absurdo pensar que el MC en la H-hDP puede tener un papel más allá de su programación para dar respuestas hipersensibilidad, sino que posiblemente participa como una célula moduladora de las respuestas a los diferentes microambientes en este entorno de baja complacencia.

12. REFERENCIAS BIBLIOGRAFICAS

Abe M, Inagaki S, Furuyama T, et al. Semaphorin 4D inhibits collagen synthesis of rat pulp-derived cells. Arch Oral Biol 2008;53:27–34.

Anderson DJ, Hannam AG, Mathews B. Sensory mechanisms in mammalian teeth and their supporting structures. Physiol Rev. 1970 Apr;50(2):171-95. doi: 10.1152/physrev.1970.50.2.171. PMID: 4908088.

Assis A, Oliveira E, Donate P, Giuliatti S, Nguyen C, Passos G. What is transcriptome and how it is evaluated? Transcriptomics in Health and Disease, Chapter 1:3-48 Springer Link

Benditt EP. Morphology, chemistry, and function of mast cells. Ann N Y Acad Sci. 1958;73(1):204-11. PMID: 13583848 DOI: 10.1111/j.1749-6632.1959.tb40800.x

Bergenholtz G. Pathogenic mechanisms in pulpal disease. J Endod. 1990 Feb;16(2):98-101. doi: 10.1016/S0099-2399(06)81571-2. PMID: 2388024

Bowtell DD. Options available--from start to finish--for obtaining expression data by microarray. Nat Genet. 1999 Jan;21(1 Suppl):25-32. doi: 10.1038/4455. Erratum in: Nat Genet 1999 Feb;21(2):241. PMID: 9915497.

Breuer K, Foroushani AK, Laird MR, Chen C, Sribnaia A, Lo R, Winsor GL, Hancock RE, Brinkman FS, Lynn DJ. InnateDB: systems biology of innate immunity and beyond--recent updates and continuing curation. Nucleic Acids Res. 2013 Jan;41(Database issue):D1228-33. doi: 10.1093/nar/gks1147. Epub 2012 Nov 24. PMID: 23180781; PMCID: PMC3531080.

Bruno KF, Silva JA, Silva TA, Batista AC, Alencar AH, Estrela C. Characterization of inflammatory cell infiltrate in human dental pulpitis. Int Endod J. 2010 Nov;43(11):1013-21. doi: 10.1111/j.1365-2591.2010.01757.x. Epub 2010 Aug 19. PMID: 20726912.

Cardamone C, Parente R, Feo GD, Triggiani M. Mast cells as effector cells of innate immunity and regulators of adaptive immunity. Immunol Lett. 2016 Oct;178:10-4. doi: 10.1016/j.imlet.2016.07.003. Epub 2016 Jul 5. PMID: 27393494.

Cervantes Villagrana R., Cervantes Villagrana A., Presno-Bernal., Signaling mechanisms involved in resolution of inflammation. Gaceta Médica de México. 2014;150:437-46

Cheng L., Hartmann K., Krummel M., Locksley R. Perivascular mast cells dynamically probe cutaneous blood vessels to capture immunoglobulin E. 2013. Immunity; vol 38:166-175. DOI: 10.1016/j.immuni.2012.09.022

Combs JW, Lagunoff D, Benditt EP. Differentiation and proliferation of embryonic mast cells of the rat. J Cell Biol. 1965 Jun;25(3):577-92. doi: 10.1083/jcb.25.3.577. PMID: 4284572; PMCID: PMC2106684.

DelBalso AM, Nishimura RS, Setterstrom JA. The effects of thermal and electrical injury on pulpal histamine levels. Oral Surg Oral Med Oral Pathol. 1976 Jan;41(1):110-3. doi: 10.1016/0030-4220(76)90259-0. PMID: 1061029.

Dinakar G, Ganesh A, Kumar MP, Sabesan M, Narasimhan M, Deivanayagam K. Immunohistochemical quantification of mast cells in inflamed and noninflamed pulp tissue. J Oral Maxillofac Pathol. 2018 Jan-Apr;22(1):73-77. doi: 10.4103/jomfp.JOMFP_206_16. PMID: 29731560; PMCID: PMC5917546.

Dockrill T. Tissue Mast Cells in the Oral Cavity. Aust Dent J. 1961 6:210-214.
Donato R, Cannon BR, Sorci G, et al. Functions of S100 proteins. Curr Mol Med 2013;13:24–57.

Dwyer DF, Barrett NA, Austen KF; Immunological Genome Project Consortium. Expression profiling of constitutive mast cells reveals a unique identity within the immune system. Nat Immunol. 2016 Jul;17(7):878-87. doi: 10.1038/ni.3445. Epub 2016 May 2. PMID: 27135604; PMCID: PMC5045264.

Ehrlich P. Beträige zur Theorie und Praxis der histologischen Färbu ng. Leipzig University; 1878

Espinosa E, Valitutti S. New roles and controls of mast cells. Curr Opin Immunol. 2018 Feb;50:39-47. doi: 10.1016/j.coi.2017.10.012. Epub 2017 Nov 13. PMID: 29144996.

Farnoush A. Mast cells in human dental pulp. J Endod. 1984 Jun;10(6):250-2. doi: 10.1016/S0099-2399(84)80057-6. Erratum in: J Endod 1987 Jul;13(7):362. PMID: 6590728.

Freitas P, Novaretti CP, Rodini CO, Batista AC, Lara VS. Mast cells and lymphocyte subsets in pulps from healthy and carious human teeth. Oral Surg Oral Med Oral Pathol Oral Radiol Endod. 2007 May;103(5):e95-102. doi: 10.1016/j.tripleo.2006.11.031. Epub 2007 Feb 22. PMID: 17320429.

Galli SJ, Gordon JR, Wershil BK. Mast cell cytokines in allergy and inflammation. Agents Actions Suppl. 1993;43:209-20. doi: 10.1007/978-3-0348-7324-6_18. PMID: 8368164.

Galli SJ, Tsai M. Mast cells: versatile regulators of inflammation, tissue remodeling, host defense and homeostasis. J Dermatol Sci. 2008 Jan;49(1):7-19. doi: 10.1016/j.jdermsci.2007.09.009. Epub 2007 Nov 19. PMID: 18024086; PMCID: PMC2788430.

Galli SJ, Tsai M. Mast cells in allergy and infection: versatile effector and regulatory cells in innate and adaptive immunity. Eur J Immunol. 2010 Jul;40(7):1843-51. doi: 10.1002/eji.201040559. PMID: 20583030; PMCID: PMC3581154.

Gallois A, Lachuer J, Yvert G, Wierinckx A, Brunet F, Rabourdin-Combe C, Delprat C, Jurdic P, Mazzorana M. Genome-wide expression analyses establish dendritic cells as a new osteoclast precursor able to generate bone-resorbing cells more efficiently than monocytes. J Bone Miner Res. 2010 Mar;25(3):661-72. doi: 10.1359/jbmr.090829. PMID: 19775202.

Gaudenzio N, Sibilano R, Marichal T, Starkl P, Reber LL, Cenac N, McNeil BD, Dong X, Hernandez JD, Sagi-Eisenberg R, Hammel I, Roers A, Valitutti S, Tsai M, Espinosa E, Galli SJ. Different activation

signals induce distinct mast cell degranulation strategies. J Clin Invest. 2016 Oct 3;126(10):3981-3998. doi: 10.1172/JCI85538. Epub 2016 Sep 19. PMID: 27643442; PMCID: PMC5096814.

Gronthos S, Mankani M, Brahim J, Robey PG, Shi S. Postnatal human dental pulp stem cells (DPSCs) in vitro and in vivo. Proc Natl Acad Sci U S A. 2000 Dec 5;97(25):13625-30. doi: 10.1073/pnas.240309797. PMID: 11087820; PMCID: PMC17626.

Hahn CL, Liewehr FR. Update on the adaptive immune responses of the dental pulp. J Endod. 2007 Jul;33(7):773-81. doi: 10.1016/j.joen.2007.01.002. Epub 2007 Feb 23. PMID: 17804311.

Hallgren Jenny, Gurish Michael. Pathways of murine mast cell development and trafficking: tracking the roots and routes of the mast cell. Immun Rev. 2007. Vol 217:8-18. DOI. 10.1111/j.1600-065X.2007.00502.x

Hebda PA, Collins MA, Tharp MD. Mast cell and myofibroblast in wound healing. Dermatol Clin. 1993 Oct;11(4):685-96. PMID: 8222352.

Huang P, Wang F, Wang X, Meng X, Qiao W, Meng L. RNA-sequencing analysis reveals the potential molecular mechanism of RAD54B in the proliferation of inflamed human dental pulp cells. Int Endod J. 2023 Jan;56(1):39-52. doi: 10.1111/iej.13842. Epub 2022 Oct 13. PMID: 36196684.

Ishizaka K., Tomioka H., Ishizaka T., Mechanisms of pasive sensitization I. Presence of receptors for IgE and IgG on human leucocytes. J Inmunol 1970;105:1459-67

Izumi T, Kobayashi I, Okamura K, Sakai H. Immunohistochemical study on the immunocompetent cells of the pulp in human non-carious and carious teeth. Arch Oral Biol. 1995 Jul;40(7):609-14. doi: 10.1016/0003-9969(95)00024-j. PMID: 7575232.

Jarrett EE, Haig DM. Mucosal mast cells in vivo and in vitro. Immunol Today. 1984 Apr;5(4):115-9. doi: 10.1016/0167-5699(84)90046-X. PMID: 25291706.

Jontell M, Okiji T, Dahlgren U, Bergenholtz G. Immune defense mechanisms of the dental pulp. Crit Rev Oral Biol Med. 1998;9(2):179-200. doi: 10.1177/10454411980090020301. PMID: 9603235.

Jungbluth H, Brune L, Lalaouni D, Winter J, Jepsen S. Expression Profiling of S100 Proteins in Healthy and Irreversibly Inflamed Human Dental Pulps. J Endod. 2022 Apr;48(4):502-508. doi: 10.1016/j.joen.2022.01.002. Epub 2022 Jan 12. PMID: 35032537.

Kaminer MS, Lavker RM, Walsh LJ, Whitaker D, Zweiman B, Murphy GF. Extracellular localization of human connective tissue mast cell granule contents. J Invest Dermatol. 1991 Jun;96(6):857-63. doi: 10.1111/1523-1747.ep12475169. PMID: 1710637.

Karapanou V, Kempuraj D, Theoharides T. Oral Neuroinmune Network and Mast Cells. European Journal of Inflammation. 2009. Vol. 7 No. 1:1-8

Karhausen J, Abraham SN. How mast cells make decisions. J Clin Invest. 2016 Oct 3;126(10):3735-3738. doi: 10.1172/JCI90361. Epub 2016 Sep 19. PMID: 27643441; PMCID: PMC5096823.

Kim D, Pertea G, Trapnell C, Pimentel H, Kelley R, Salzberg SL. TopHat2: accurate alignment of transcriptomes in the presence of insertions, deletions and gene fusions. Genome Biol. 2013 Apr 25;14(4):R36. doi: 10.1186/gb-2013-14-4-r36. PMID: 23618408; PMCID: PMC4053844.

Kim S. Neurovascular interactions in the dental pulp in health and inflammation. J Endod. 1990 Feb;16(2):48-53. doi: 10.1016/S0099-2399(06)81563-3. PMID: 2201743.

Kimberly CL, Byers MR. Inflammation of rat molar pulp and periodontium causes increased calcitonin gene-related peptide and axonal sprouting. Anat Rec. 1988 Nov;222(3):289-300. doi: 10.1002/ar.1092220310. PMID: 3265042.

Kitamura Y. Heterogeneity of mast cells and phenotypic change between subpopulations. Annu Rev Immunol. 1989;7:59-76. doi: 10.1146/annurev.iy.07.040189.000423. PMID: 2653378.

Kitamura Y, Yokoyama M, Matsuda H, Ohno T, Mori KJ. Spleen colony-forming cell as common precursor for tissue mast cells and granulocytes. Nature. 1981 May 14;291(5811):159-60. doi: 10.1038/291159a0. PMID: 6112711.

Kumar V, Sharma A. Mast cells: emerging sentinel innate immune cells with diverse role in immunity. Mol Immunol. 2010 Nov-Dec;48(1-3):14-25. doi: 10.1016/j.molimm.2010.07.009. Epub 2010 Aug 1. PMID: 20678798.

Leclerc E, Heizmann CW. The importance of Ca21/Zn21 signaling S100 proteins and RAGE in translational medicine. Front Biosci (Schol Ed) 2011;3:1232–62.

Lin LM, Ricucci D, Huang GT. Regeneration of the dentine-pulp complex with revitalization/revascularization therapy: challenges and hopes. Int Endod J. 2014 Aug;47(8):713-24. doi: 10.1111/iej.12210. Epub 2013 Dec 11. PMID: 24330275.

Lyroudia KM, Dourou VI, Pantelidou OC, Labrianidis T, Pitas IK. Internal root resorption studied by radiography, stereomicroscope, scanning electron microscope and computerized 3D reconstructive method. Dent Traumatol. 2002 Jun;18(3):148-52. doi: 10.1034/j.1600-9657.2002.00012.x. PMID: 12110106.

Metcalfe DD, Baram D, Mekori YA. Mast cells. Physiol Rev. 1997 Oct;77(4):1033-79. doi: 10.1152/physrev.1997.77.4.1033. PMID: 9354811.

Metcalfe DD. Isolation of tissue mast cells. Curr Protoc Immunol. 2001 May;Chapter 7:Unit 7.25. doi: 10.1002/0471142735.im0725s01. PMID: 18432836; PMCID: PMC2929597.

Miller GS, Sternberg RN, Piliero SJ, Rosenberg PA. Histologic identification of mast cells in human dental pulp. Oral Surg Oral Med Oral Pathol. 1978 Oct;46(4):559-66. doi: 10.1016/0030-4220(78)90386-9. PMID: 82244.

Ming WJ, Bersani L, Mantovani A. Tumor necrosis factor is chemotactic for monocytes and polymorphonuclear leukocytes. J Immunol. 1987 Mar 1;138(5):1469-74. PMID: 3805724

Motakis E, Guhl S, Ishizu Y, Itoh M, Kawaji H, de Hoon M, Lassmann T, Carninci P, Hayashizaki Y, Zuberbier T, Forrest AR, Babina M; FANTOM consortium. Redefinition of the human mast cell transcriptome by deep-CAGE sequencing. Blood. 2014 Apr 24;123(17):e58-67. doi: 10.1182/blood-2013-02-483792. Epub 2014 Mar 26. PMID: 24671954; PMCID: PMC3999759.

Nakashima M, Nagasawa H, Yamada Y, Reddi AH. Regulatory role of transforming growth factor-beta, bone morphogenetic protein-2, and protein-4 on gene expression of extracellular matrix proteins and differentiation of dental pulp cells. Dev Biol. 1994 Mar;162(1):18-28. doi: 10.1006/dbio.1994.1063. PMID: 8125185.

Okiji T, Kawashima N, Kosaka T, Matsumoto A, Kobayashi C, Suda H. An immunohistochemical study of the distribution of immunocompetent cells, especially macrophages and Ia antigen-expressing cells of heterogeneous populations, in normal rat molar pulp. J Dent Res. 1992 May;71(5):1196-202. doi: 10.1177/00220345920710051201. Erratum in: J Dent Res 1992 Oct;71(10):1760. PMID: 1607437.

Piétu G, Mariage-Samson R, Fayein NA, Matingou C, Eveno E, Houlgatte R, Decraene C, Vandenbrouck Y, Tahi F, Devignes MD, Wirkner U, Ansorge W, Cox D, Nagase T, Nomura N, Auffray C. The Genexpress IMAGE knowledge base of the human brain transcriptome: a prototype integrated resource for functional and computational genomics. Genome Res. 1999 Feb;9(2):195-209. PMID: 10022985; PMCID: PMC310711.

Prussin C, Metcalfe DD. 4. IgE, mast cells, basophils, and eosinophils. J Allergy Clin Immunol. 2003 Feb;111(2 Suppl):S486-94. doi: 10.1067/mai.2003.120. Erratum in: J Allergy Clin Immunol. 2003 Aug;112(2):267. PMID: 12592295.

Risso D, Ngai J, Speed TP, Dudoit S. Normalization of RNA-seq data using factor analysis of control genes or samples. Nat Biotechnol. 2014 Sep;32(9):896-902. doi: 10.1038/nbt.2931. Epub 2014 Aug 24. PMID: 25150836; PMCID: PMC4404308.

Saito H, Nakajima T, Matsumoto K. Human mast cell transcriptome project. Int Arch Allergy Immunol. 2001 May;125(1):1-8. doi: 10.1159/000053790. PMID: 11385282.

Saito H, Okayama Y. Mast Cells in Allergic Diseases. Chem Immunol Allergy. Basel, Karger, 2005, vol 87:198-212

Seltzer S, Bender IB. The Dental Pulp: Biologic Considerations in Dental Practice. Philadelphia: JB. Lippincott Co; 2012.

Servant N, Gravier E, Gestraud P, Laurent C, Paccard C, Biton A, Brito I, Mandel J, Asselain B, Barillot E, Hupé P. EMA - A R package for Easy Microarray data analysis. BMC Res Notes. 2010 Nov 3;3:277. doi: 10.1186/1756-0500-3-277. PMID: 21047405; PMCID: PMC2987873.

Shuttleworth CA, Berry L, Kielty CM. Microfibrillar components in dental pulp: presence of both type VI collagen- and fibrillin-containing microfibrils. Arch Oral Biol. 1992 Dec;37(12):1079-84. doi: 10.1016/0003-9969(92)90040-f. PMID: 1471956.

Speziani C, Rivollier A, Gallois A, Coury F, Mazzorana M, Azocar O, Flacher M, Bella C, Tebib J, Jurdic P, Rabourdin-Combe C, Delprat C. Murine dendritic cell transdifferentiation into osteoclasts is differentially regulated by innate and adaptive cytokines. Eur J Immunol. 2007 Mar;37(3):747-57. doi: 10.1002/eji.200636534. PMID: 17304626.

Springer JM, Raveendran VV, Gierer SA, Maz M, Dileepan KN. Protective Role of Mast Cells in Primary Systemic Vasculitis: A Perspective. Front Immunol. 2017 Aug 23;8:990. doi: 10.3389/fimmu.2017.00990. PMID: 28878769; PMCID: PMC5572344.

St John A., AbrahamS , Innate immunity and its regulation by mast cell, J Immunol. 190 (2013) 4458-4463.

Stanley HR, Weisman MI, Michanowicz AE, Bellizzi R. Ischemic infarction of the pulp: sequential degenerative changes of the pulp after traumatic injury. J Endod. 1978 Nov;4(11):325-35. doi: 10.1016/S0099-2399(78)80229-5. PMID: 33222.

Steinman RM, Inaba K. Myeloid dendritic cells. J Leukoc Biol. 1999 Aug;66(2):205-8. doi: 10.1002/jlb.66.2.205. PMID: 10449155.

Stevens RL, Austen KF. Recent advances in the cellular and molecular biology of mast cells. Immunol Today. 1989 Nov;10(11):381-6. doi: 10.1016/0167-5699(89)90272-7. PMID: 2692594.

Struys T, Moreels M, Martens W, Donders R, Wolfs E, Lambrichts I. Ultrastructural and immunocytochemical analysis of multilineage differentiated human dental pulp- and umbilical cord-derived mesenchymal stem cells. Cells Tissues Organs. 2011;193(6):366-78. doi: 10.1159/000321400. Epub 2010 Dec 1. PMID: 21124001.

Sulzman R. Betraigë Zur Histologie der Zanhpulp II Licht und elektronenmikroskopische Darstellung von plasmazellen und Gewebsmastzellen in permanenten monoradkülaren Hundezälhnen. Anat Anz 1966;19:202-8.

Takahashi K. Vascular architecture of dog pulp using corrosion resin cast examined under a scanning electron microscope. J Dent Res. 1985 Apr;64 Spec No:579-84. doi: 10.1177/002203458506400413. PMID: 3886736.

Takahashi N, Ejiri S, Yanagisawa S, Ozawa H. Regulation of osteoclast polarization. Odontology. 2007 Jul;95(1):1-9. doi: 10.1007/s10266-007-0071-y. Epub 2007 Jul 25. PMID: 17660975.

Tanaka S, Jiang Y, Martinez GJ, Tanaka K, Yan X, Kurosaki T, Kaartinen V, Feng XH, Tian Q, Wang X, Dong C. Trim33 mediates the proinflammatory function of Th17 cells. J Exp Med. 2018 Jul 2;215(7):1853-1868. doi: 10.1084/jem.20170779. Epub 2018 Jun 21. PMID: 29930104; PMCID: PMC6028517.

Theoharides TC, Valent P, Akin C. Mast Cells, Mastocytosis, and Related Disorders. N Engl J Med. 2015 Nov 5;373(19):1885-6. doi: 10.1056/NEJMc1510021. PMID: 26535528.

Theoharides TC. Neuroendocrinology of mast cells: Challenges and controversies. Exp Dermatol. 2017 Sep;26(9):751-759. doi: 10.1111/exd.13288. Epub 2017 Apr 2. PMID: 28094875.

Walsh LJ. Mast cells and oral inflammation. Crit Rev Oral Biol Med. 2003;14(3):188-98. doi: 10.1177/154411130301400304. PMID: 12799322.

Walsh LJ, Murphy GF. Role of adhesion molecules in cutaneous inflammation and neoplasia. J Cutan Pathol. 1992 Jun;19(3):161-71. doi: 10.1111/j.1600-0560.1992.tb01654.x. PMID: 140134

Wernersson S, Pejler G. Mast cell secretory granules: armed for battle. Nat Rev Immunol. 2014 Jul;14(7):478-94. doi: 10.1038/nri3690. Epub 2014 Jun 6. PMID: 24903914.

Wingren U, Enerbäck L. Mucosal mast cells of the rat intestine: a re-evaluation of fixation and staining properties, with special reference to protein blocking and solubility of the granular glycosaminoglycan. Histochem J. 1983 Jun;15(6):571-82. doi: 10.1007/BF01954148. PMID: 6192115.

WISLOCKI GB, SOGNNAES RF. Histochemical reactions of normal teeth. Am J Anat. 1950 Sep;87(2):239-75. doi: 10.1002/aja.1000870204. PMID: 14771012.

Yong LC. The mast cell: origin, morphology, distribution, and function. Exp Toxicol Pathol. 1997 Dec;49(6):409-24. doi: 10.1016/S0940-2993(97)80129-7. PMID: 9495641.

Yu C, Abbott PV. An overview of the dental pulp: its functions and responses to injury. Aust Dent J. 2007 Mar;52(1 Suppl):S4-16. doi: 10.1111/j.1834-7819.2007.tb00525.x. PMID: 17546858.

Yu Y, Blokhuis BR, Garssen J, Redegeld FA. A Transcriptomic Insight into the Impact of Colon Cancer Cells on Mast Cells. Int J Mol Sci. 2019 Apr 4;20(7):1689. doi: 10.3390/ijms20071689. PMID: 30987352; PMCID: PMC6480031.

Yussel Alejandro, Introducción a la técnica histológica, El Cid Editor.pg 7-13

Zachrisson BU. Mast cells in human dental pulp. Arch Oral Biol. 1971 May;16(5):555-6. doi: 10.1016/0003-9969(71)90202-0. PMID: 4103316.

Zhou, G., Soufan, O., Ewald, J., Hancock, REW, Basu, N. and Xia, J. (2019) "NetworkAnalyst 3.0: a visual analytics platform for comprehensive gene expression profiling and meta-analysis" Nucleic Acids Research 47 (W1): W234-W241

Zhou Y, Zhou B, Pache L, Chang M, Khodabakhshi AH, Tanaseichuk O, Benner C, Chanda SK. Metascape provides a biologist-oriented resource for the analysis of systems-level datasets. Nat Commun. 2019 Apr 3;10(1):1523. doi: 10.1038/s41467-019-09234-6. PMID: 30944313; PMCID: PMC6447622.

13. ANEXOS

Anexo No. 1 COSENTIMIENTO INFORMADO PULPA SANA

CONSENTIMIENTO INFORMADO PARA TOMA DE MUESTRA DE PULPA DENTAL HUMANA SANA
Parte I
Título de la investigación: Determinación de la huella transcipcional de mastocitos aislados de pulpa dental humana sana y con signos clínicos de inflamación
Número de protocolo: XXX
Patrocinador: Universidad El Bosque
Investigador Principal: María Rosa Buenahora Tobar

Introducción
Dirigido a los pacientes mayores de 18 años, atendidos en consulta privada y en las clínicas odontológicas de la Universidad El Bosque, que son invitados a participar en la investigación.

Este consentimiento informado deberá ser firmado si usted está de acuerdo en participar en este estudio y de ser aceptado, recibirá una copia completa del documento.

Soy la Doctora Marcela Moreno Munera y trabajo como co-investigador en este proyecto de investigación. Estamos haciendo una investigación sobre la influencia que tienen algunas células en los procesos inflamatorios en el nervio de los dientes y por lo cual usted presenta dolor dental. Actualmente, se sabe poco acerca de la respuesta de las células inmunes en la pulpa dental por lo que se quiere estudiar si algunos factores celulares son los que promueven que usted tenga ese dolor y que pueda perder los dientes. Para tal fin, teniendo en cuenta que le van a realizar la exodoncia de sus dientes premolares y/o terceros molares sanos por motivos ortodónticos o por malposición dental lo invito a participar en esta investigación permitiéndonos conservar la pulpa dental (también conocida como el nervio del diente) de su diente para investigar sobre las células inflamatorias que puedan estar allí; con mucho gusto yo le daré toda la información que usted desee. No tiene que decidir ahora y está en libertad de hablar con la persona que usted desee sobre la investigación.

Si hay palabras que usted no entienda, puede decírmelo y nos tomaremos el tiempo necesario para poder explicarle hasta que todo quede claro. De igual manera si le surgen otras inquietudes, puede preguntarme, o acudir a otro de los miembros del equipo.

¿POR QUE SE VA A REALIZAR ESTA INVESTIGACION?
Usted debe saber que el objetivo de esta investigación es obtener de la pulpa del diente, células específicas llamadas “mastocitos o células cebadas” las cuales parecen participar en el proceso inflamatorio y el dolor del diente, pero especialmente en el mantenimiento de la su salud. Conocer si ellas están en la pulpa dental podría ayudarnos a esclarecer mejor y entender su función en este tejido.

¿EN QUE CONSISTE ESTA INVESTIGACION?

Como le mencioné anteriormente, para esta investigación le solicitamos que nos permita obtener la pulpa dental de su diente luego de que lo hayan extraído para separar los mastocitos. Normalmente los dientes extraídos son descartados en la caneca de residuos biológicos y se elimina, sin embargo, si usted nos permite el uso de su (s) diente(s) no será(n) descartado (s), sino que de él se extraerá la pulpa dental sana, este procedimiento no le causará ninguna incomodidad por haber sido extraído previamente de su boca. El tejido pulpar será introducido en un recipiente que contiene un medio para transportarlo y será llevado al laboratorio del grupo de Inmunología celular y molecular de la Universidad El Bosque. Allí un profesional especializado procesará la muestra de pulpa para separar los mastocitos y poder evaluar las moléculas que él produce.

¿CUANTAS PERSONAS PARTICIPARAN EN ESTA INVESTIGACION?

Para este estudio tomaremos 14 muestras de pulpa sana de molares o premolares, provenientes de pacientes como usted, cuyo único tratamiento posible sea la extracción de sus dientes por motivos ortodónticos o por malposición, a las cuales, así como a usted se les invitará a participar voluntariamente. Dichos pacientes deben ser pacientes sanos mayores de 18 años, no fumadores, o con enfermedades sistémicas controladas tales como hipertensión o hipotiroidismo, que no manifiesten tener hábitos de consumo de crónico de alcohol y tabaco, así mismo, ninguno de los pacientes debe haber consumido medicamentos antiinflamatorios en las 36 horas previas a la toma de la muestra, ni antibióticos en los últimos tres meses.

¿CUANTO TIEMPO ESTARE EN ESTA INVESTIGACION?

Desde el comienzo de la investigación hasta la finalización el participante estará aproximadamente 12 meses en el estudio.

¿PUEDO RETIRARME DE LA INVESTIACION DE MANERA VOLUNTARIA EN CUALQUIER MOMENTO?

Usted participará en esta investigación de manera voluntaria, si no desea hacerlo, el negarse a participar no le afectará en ninguna forma a que reciba un tratamiento odontológico en esta clínica. Usted todavía tendrá todos los beneficios que de otra forma tendría en esta clínica. Puede dejar de participar en la investigación en cualquier momento que desee sin perder sus derechos como paciente aquí. Su tratamiento en esta clínica no será afectado en ninguna manera.

¿QUE PASA SI ME RETIRO DE LA INVESTIGACION?

Nada. Usted puede retirarse en cualquier momento durante el transcurso de la investigación.

¿POR QUÉ RAZONES PUEDE EL INVESTIGADOR PRINCIPAL RETIRARME DE LA INVESTIGACIÓN TEMPRANAMENTE?

El investigador podrá retirar al participante, entre otros en los siguientes casos:

1. Cuando el participante sufra afectaciones en su salud que sin estar relacionados con la investigación no permitan continuar con esta.
2. Cuando el participante no cumpla con las orientaciones de la investigación.

¿CUÁLES SON LOS RIESGOS O INCOMODIDADES ASOCIADOS A ESTA INVESTIGACIÓN?

Usted debe entender que el examen clínico convencional y las radiografías no representan ningún riesgo. Personal profesional con experiencia realizará todos estos procedimientos utilizando medidas de seguridad estandarizadas; estas incluyen el uso de ropa protectora (blusas de clínica), guantes, tapabocas y gafas protectoras y chaleco plomado para radiografías. Todos los instrumentos

serán esterilizados para cada paciente de acuerdo con los procedimientos establecidos para esta clase de actividades.

Para cubrir cualquier evento este estudio estará cubierto por una póliza que cubrirá cualquier eventualidad que suceda durante la investigación y sea derivado del mismo.

¿OBTENDRÉ ALGUN BENEFICIO AL PARTICIPAR EN ESTA INVESTIGACIÓN?
Usted no recibirá dinero por participar en el estudio. Como esta investigación no implica que a usted se le realice ningún procedimiento clínico adicional al de su consulta, solamente los costos de los procedimientos de laboratorio que se realicen durante el estudio serán cubiertos por los investigadores. Otros procedimientos dentales que usted requiera no serán cubiertos.

¿CÓMO SE VA A GARANTIZAR LA PRIVACIDAD Y CONFIDENCIALIDAD DE MIS DATOS PERSONALES?
La información que recojamos en este proyecto de investigación se mantendrá confidencial (Ley de habeas data del 2012 y normas concordantes). La información que se recoja de usted, durante la investigación, será puesta en archivos confidenciales bajo el tratamiento de historia clínica y no tendrán acceso a ella personas diferentes a los investigadores o el personal encargado de su tratamiento. Cualquier información acerca de usted tendrá un número en vez de su nombre. Solo los investigadores sabrán cuál es su número y se mantendrá la información bajo protección. No será compartida ni entregada a nadie salvo los casos de mandamiento legal o judicial.

¿TIENE ALGUN COSTO MI PARTICIPACIÓN EN ESTA INVESTIGACIÓN?
No, su participación en esta investigación no implica costos adicionales a los que usted pagará por el procedimiento.

¿QUE PASA SI ME LESIONO O ME ENFERMO DURANTE LA INVESTIGACIÓN?
El participante será suspendido de la investigación si la enfermedad o lesión impiden continuar con su partición en el estudio. En el evento que se diera la suspensión, será reintegrado al proyecto de investigación una vez se supere la causal suspensión

¿CUÁLES SON MIS DERECHOS COMO SUJETO DE INVESTIGACIÓN?
El participante tiene derecho a ser informado de manera clara y oportuna de todos los procedimientos que se adelantaran con motivo de esta investigación antes de firmar este documento o en cualquier momento después de firmarlo.
A protección total de la información en los términos anteriormente mencionados.
A que su tratamiento sea adelantado por personal idóneo y bajo los protocolos aceptados.
A retirarse voluntariamente de la investigación cuando el participante lo desee.
A que sus dudas relacionadas con la investigación de la cual va a ser parte sean resueltas de manera clara y sean resueltas.

¿CÓMO Y EN QUÉ MOMENTO CONOCERÉ LOS RESULTADOS DE LA INVESTIGACIÓN?
El conocimiento que obtengamos por realizar esta investigación se compartirá con usted antes de que se haga disponible al público. No se compartirá información confidencial. Habrá pequeños encuentros en la comunidad y estos se anunciarán. Después de estos encuentros, se publicarán los resultados para que otras personas interesadas puedan aprender de nuestra investigación.

¿QUÉ HAGO SI TENGO ALGUNA PREGUNTA O PROBLEMA?

Alternativas a la Participación
Si usted no desea tomar parte en la investigación, se le proporcionará el tratamiento estándar en uso, disponible en la clínica odontológica de la Universidad.

A Quién Contactar
Si tiene cualquier pregunta puede hacerlas ahora o más tarde, incluso después de haberse iniciado el estudio. Si desea hacer preguntas más tarde, puede contactar a la Dra. Marcela Moreno Munera, Tel. 3105592012, morenomarcela@unbosque.edu.co o a la Dra. Juliette De Avila Quiroga Te. 3014433083, dequiroga@unbosque.edu.co

PARTE II
Formulario de Consentimiento

He sido invitado a participar en la investigación **"Determinación de la huella transcipcional de mastocitos aislados de pulpa dental humana sana y con signos clínicos de inflamación".** Entiendo que mi participación consistirá en ceder mis premolares/terceros molares sanos producto de cirugía de extracción con fines ortodónticos o por malposición dental. He leído y entendido este documento de Consentimiento Informado o el mismo se me ha leído o explicado. Todas mis preguntas han sido contestadas claramente y he tenido el tiempo suficiente para pensar acerca de mi decisión. No tengo ninguna duda sobre mi participación, por lo que estoy de acuerdo en hacer parte de esta investigación. Cuando firme este documento de Consentimiento Informado recibiré una copia del mismo (partes 1 y 2).
Autorizo el uso y la divulgación de mi información a las entidades mencionadas en este Consentimiento Informado para los propósitos descritos anteriormente.
Acepto voluntariamente participar y sé que tengo el derecho de terminar mi participación en cualquier momento. Al firmar esta hoja de Consentimiento Informado no he renunciado a ninguno de mis derechos legales.

Para constancia, firmo a los _ (día) __ de _ (mes) ___ de ___ (año) _____

_____ _____
Nombre del Participante Firma del Participante

_____ _____
Tutor legal del Participante Firma del Tutor legal

_____ _____
Investigador principal Firma del Investigador

_____ _____

Nombre del Testigo (I) Firma del Testigo

Anexo No. 2 CONSENTIMIENTO INFORMADO PULPA INFLAMADA

CONSENTIMIENTO INFORMADO PARA TOMA DE MUESTRA DE PULPA DENTAL HUMANA CON SIGNOS CLÍNICOS DE INFLACIÓN

Parte I

Título de la investigación: Determinación de la huella transcipcional de mastocitos aislados de pulpa dental humana sana y con signos clínicos de inflamación

Número de protocolo: XXX

Patrocinador: Universidad El Bosque

Investigador Principal: María Rosa Buenahora Tobar

Introducción

Dirigido a los pacientes mayores de 18 años, atendidos en consulta privada y en las clínicas odontológicas de la Universidad El Bosque, que son invitados a participar en la investigación.

Este consentimiento informado deberá ser firmado si usted está de acuerdo en participar en este estudio y de ser aceptado, recibirá una copia completa del documento.

Soy la Doctora Marcela Moreno Munera y trabajo como co-investigador en este proyecto de investigación. Estamos haciendo una investigación sobre la influencia que tienen algunas células en los procesos inflamatorios en el nervio de los dientes y por lo cual usted presenta dolor dental. Actualmente, se sabe poco acerca de la respuesta de las células inmunes en la pulpa dental por lo que se quiere estudiar si algunos factores celulares son los que promueven que usted tenga ese dolor y que pueda perder los dientes. Para tal fin, teniendo en cuenta que le van a realizar un tratamiento endodóntico (tratamiento de conductos) por presentar inflamación pulpar (inflamación del nervio del diente), lo invito a participar en esta investigación permitiéndonos conservar el nervio de su diente para investigar sobre las células inflamatorias, con mucho gusto yo le daré toda la información que usted desee. No tiene que decidir ahora y está en libertad de hablar con la persona que usted desee sobre la investigación.

Si hay palabras que usted no entienda, puede decírmelo y nos tomaremos el tiempo necesario para poder explicarle hasta que todo quede claro. De igual manera si le surgen otras inquietudes, puede preguntarme, o acudir a otro de los miembros del equipo.

¿POR QUE SE VA A REALIZAR ESTA INVESTIGACION?

Usted debe saber que el objetivo de esta investigación es obtener de la pulpa del diente células específicas llamadas “mastocitos o células cebadas” las cuales parecen participar en el proceso inflamatorio y el dolor del diente. Conocer si ellas están en el nervio podría ayudarnos a crear nuevos tratamientos para las personas que también tienen la misma condición suya.

¿EN QUE CONSISTE ESTA INVESTIGACION?

Como le mencioné anteriormente, para esta investigación le solicitamos que nos permita obtener la pulpa dental de su diente afectado para separar los mastocitos. La toma de este tejido hace parte natural de la fase inicial de su tratamiento endodóntico y es un procedimiento que no causa incomodidad al estar usted anestesiado. El tejido pulpar será introducido en un recipiente que

contiene un medio para transportarlo y será llevado al laboratorio del grupo de Inmunología celular y molecular de la Universidad El Bosque. Allí un profesional especializado procesará la muestra de pulpa para separar los mastocitos y poder evaluar las moléculas que él produce y le causan inflamación.

¿CUANTAS PERSONAS PARTICIPARAN EN ESTA INVESTIGACION?

Para este estudio tomaremos 14 muestras de pulpa inflamada de molares, premolares o dientes incisivos, provenientes de pacientes como usted, cuyo único tratamiento posible sea la endodoncia, a las cuales, así como a usted se les invitará a participar voluntariamente. Dichos pacientes deben ser pacientes sanos mayores de 18 años, no fumadores, o con enfermedades sistémicas controladas tales como hipertensión o hipotiroidismo, que no manifiesten tener hábitos de consumo de crónico de alcohol y tabaco, así mismo, ninguno de los pacientes debe haber consumido medicamentos antiinflamatorios en las 36 horas previas a la toma de la muestra, ni antibióticos en los últimos tres meses.

¿CUANTO TIEMPO ESTARE EN ESTA INVESTIGACION?

Desde el comienzo de la investigación hasta la finalización el participante estará aproximadamente 12 meses en el estudio.

¿PUEDO RETIRARME DE LA INVESTIACION DE MANERA VOLUNTARIA EN CUALQUIER MOMENTO?

Usted participará en esta investigación de manera voluntaria, si no desea hacerlo, el negarse a participar no le afectará en ninguna forma a que reciba un tratamiento odontológico en esta clínica. Usted todavía tendrá todos los beneficios que de otra forma tendría en esta clínica. Puede dejar de participar en la investigación en cualquier momento que desee sin perder sus derechos como paciente aquí. Su tratamiento en esta clínica no será afectado en ninguna manera.

¿QUE PASA SI ME RETIRO DE LA INVESTIGACION?

Nada. Usted puede retirarse en cualquier momento durante el transcurso de la investigación.

¿POR QUÉ RAZONES PUEDE EL INVESTIGADOR PRINCIPAL RETIRARME DE LA INVESTIGACIÓN TEMPRANAMENTE?

El investigador podrá retirar al participante, entre otros en los siguientes casos:

1. Cuando el participante sufra afectaciones en su salud que sin estar relacionados con la investigación no permitan continuar con esta.
2. Cuando el participante no cumpla con las orientaciones de la investigación.

¿CUÁLES SON LOS RIESGOS O INCOMODIDADES ASOCIADOS A ESTA INVESTIGACIÓN?

Usted debe entender que el examen clínico convencional y las radiografías no representan ningún riesgo. Personal profesional con experiencia realizará todos estos procedimientos utilizando medidas de seguridad estandarizadas; estas incluyen el uso de ropa protectora (blusas de clínica), guantes, tapabocas y gafas protectoras y chaleco plomado para radiografías. Todos los instrumentos serán esterilizados para cada paciente de acuerdo con los procedimientos establecidos para esta clase de actividades.

Para cubrir cualquier evento este estudio estará cubierto por una póliza que cubrirá cualquier eventualidad que suceda durante la investigación y sea derivado del mismo.

¿OBTENDRÉ ALGUN BENEFICIO AL PARTICIPAR EN ESTA INVESTIGACIÓN?

Usted no recibirá dinero por participar en el estudio. Los costos del examen odontológico y de los procedimientos de laboratorio que se realicen durante el estudio serán cubiertos por los investigadores. Sin embargo, usted recibirá un descuento en los costos del tratamiento endodóntico que requiere para su salud dental. Otros procedimientos dentales que usted requiera no serán cubiertos.

¿CÓMO SE VA A GARANTIZAR LA PRIVACIDAD Y CONFIDENCIALIDAD DE MIS DATOS PERSONALES?
La información que recojamos en este proyecto de investigación se mantendrá confidencial (Ley de habeas data del 2012 y normas concordantes). La información que se recoja de usted, durante la investigación, será puesta en archivos confidenciales bajo el tratamiento de historia clínica y no tendrán acceso a ella personas diferentes a los investigadores o el personal encargado de su tratamiento. Cualquier información acerca de usted tendrá un número en vez de su nombre. Solo los investigadores sabrán cuál es su número y se mantendrá la información bajo protección. No será compartida ni entregada a nadie salvo los casos de mandamiento legal o judicial.

¿TIENE ALGUN COSTO MI PARTICIPACIÓN EN ESTA INVESTIGACIÓN?
La participación en la investigación tiene un descuento para usted en la elaboración del tratamiento.

¿QUE PASA SI ME LESIONO O ME ENFERMO DURANTE LA INVESTIGACIÓN?
El participante será suspendido de la investigación si la enfermedad o lesión impiden continuar con su partición en el estudio. En el evento que se diera la suspensión, será reintegrado al proyecto de investigación una vez se supere la causal suspensión

¿CUÁLES SON MIS DERECHOS COMO SUJETO DE INVESTIGACIÓN?
El participante tiene derecho a ser informado de manera clara y oportuna de todos los procedimientos que se adelantaran con motivo de esta investigación antes de firmar este documento o en cualquier momento después de firmarlo.
A protección total de la información en los términos anteriormente mencionados.
A que su tratamiento sea adelantado por personal idóneo y bajo los protocolos aceptados.
A retirarse voluntariamente de la investigación cuando el participante lo desee.
A que sus dudas relacionadas con la investigación de la cual va a ser parte sean resueltas de manera clara y sean resueltas.

¿CÓMO Y EN QUÉ MOMENTO CONOCERÉ LOS RESULTADOS DE LA INVESTIGACIÓN?
El conocimiento que obtengamos por realizar esta investigación se compartirá con usted antes de que se haga disponible al público. No se compartirá información confidencial. Habrá pequeños encuentros en la comunidad y estos se anunciarán. Después de estos encuentros, se publicarán los resultados para que otras personas interesadas puedan aprender de nuestra investigación.

¿QUÉ HAGO SI TENGO ALGUNA PREGUNTA O PROBLEMA?

Alternativas a la Participación
Si usted no desea tomar parte en la investigación, se le proporcionará el tratamiento estándar en uso, disponible en la clínica odontológica de la Universidad.

A Quién Contactar

Si tiene cualquier pregunta puede hacerlas ahora o más tarde, incluso después de haberse iniciado el estudio. Si desea hacer preguntas más tarde, puede contactar a la Dra. Marcela Moreno Munera, Tel. 3105592012, morenomarcela@unbosque.edu.co o a la Dra. Juliette De Avila Quiroga Te. 3014433083, dequiroga@unbosque.edu.co

PARTE II
Formulario de Consentimiento

He sido invitado a participar en la investigación **"Determinación de la huella transcipcional de mastocitos aislados de pulpa dental humana sana y con signos clínicos de inflamación".** Entiendo que mi participación consistirá en ceder la pulpa inflamada producto de la extirpación pulpar como parte natural del tratamiento endodóntico. He leído y entendido este documento de Consentimiento Informado o el mismo se me ha leído o explicado. Todas mis preguntas han sido contestadas claramente y he tenido el tiempo suficiente para pensar acerca de mi decisión. No tengo ninguna duda sobre mi participación, por lo que estoy de acuerdo en hacer parte de esta investigación. Cuando firme este documento de Consentimiento Informado recibiré una copia del mismo (partes 1 y 2).
Autorizo el uso y la divulgación de mi información a las entidades mencionadas en este Consentimiento Informado para los propósitos descritos anteriormente. Acepto voluntariamente participar y sé que tengo el derecho de terminar mi participación en cualquier momento. Al firmar esta hoja de Consentimiento Informado no he renunciado a ninguno de mis derechos legales.

Para constancia, firmo a los _ (día) __ de _ (mes) ___ de ___ (año) _____

_____ _____
Nombre del Participante Firma del Participante

_____ _____
Tutor legal del Participante Firma del Tutor legal

_____ _____
Investigador principal Firma del Investigador

_____ _____
Nombre del Testigo (I) Firma del Testigo