

ANEXOS.

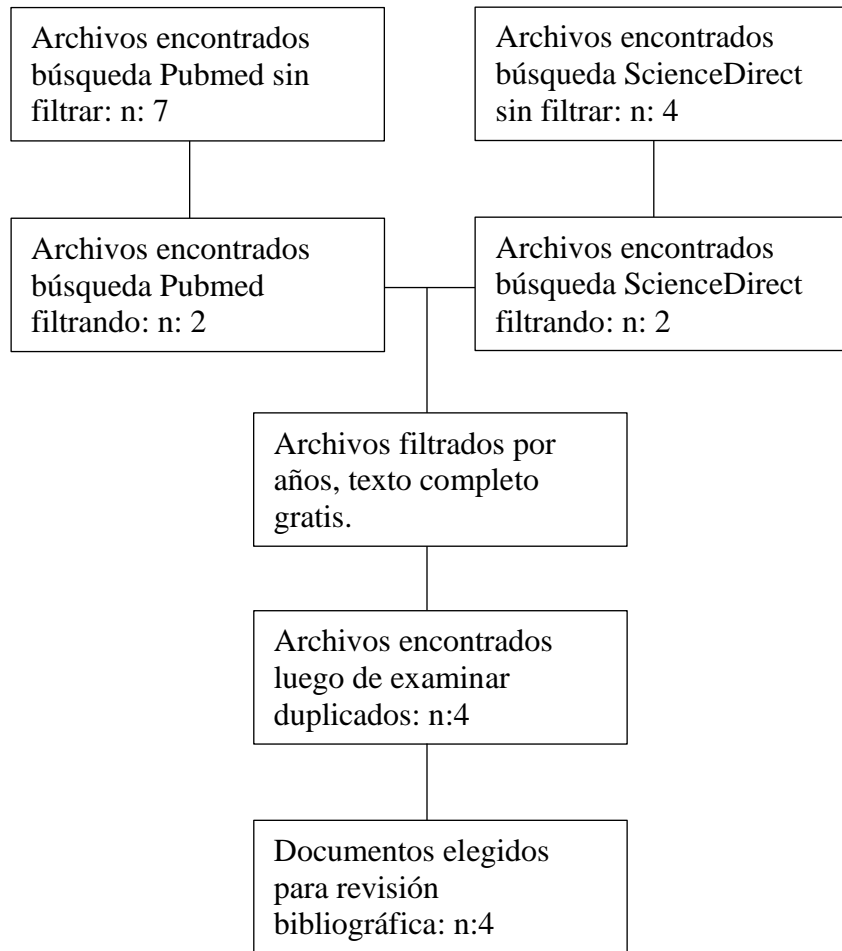


Figura 1. Diagrama de flujo para revisión bibliográfica

Artículo	Tipo	Idioma	Fecha	Metodología	Conclusiones	Cita
Pitfalls of Diagnosing Left Lower Quadrant Pain Causes: Making the Uncommon Common Again.	Reporte de caso	Ingles	2019			Saliba C, Diab SH, Nicolas G, El Sayegh JS, Osman D, Azzo JM, et al. Pitfalls of Diagnosing Left Lower Quadrant Pain Causes: Making the Uncommon

						Common Again. The American journal of case reports 2019 Jan 19,;20:78-82. Doi: 10.12659 / AJCR.912226
Laparoscopic cholecystectomy and appendectomy in situs inversus totalis		Ingles	2000			Djohan RS, Rodriguez HE, Wiesman IM, Unti JA, Podbielski FJ. Laparoscopic cholecystectomy and appendectomy in situs inversus totalis. JSLS. 2000 Jul- Sep;4(3):251-4. PMID: 10987405; PMCID: PMC3113180.
Cholecystitis in situs inversus totalis.	Reporte de caso	ingles	2008			
Laparoscopic cholecystectomy in situs inversus totalis: Case report with review of techniques.	Reporte de caso	Ingles	20019			

Tabla 1. Matriz de cumplimiento.

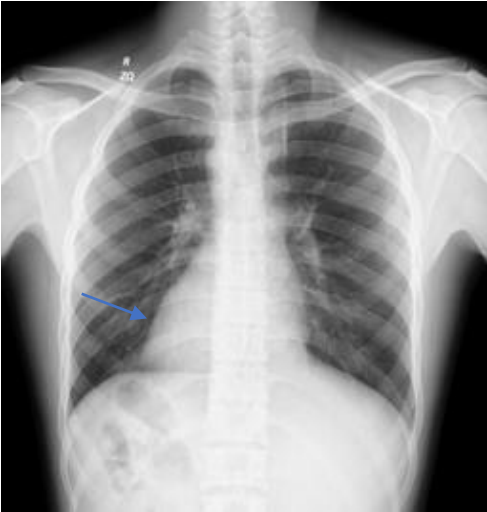

Figura 2. Radiografía de tórax: (flecha azul) corazón en hemitórax derecho, Dextrocardia.

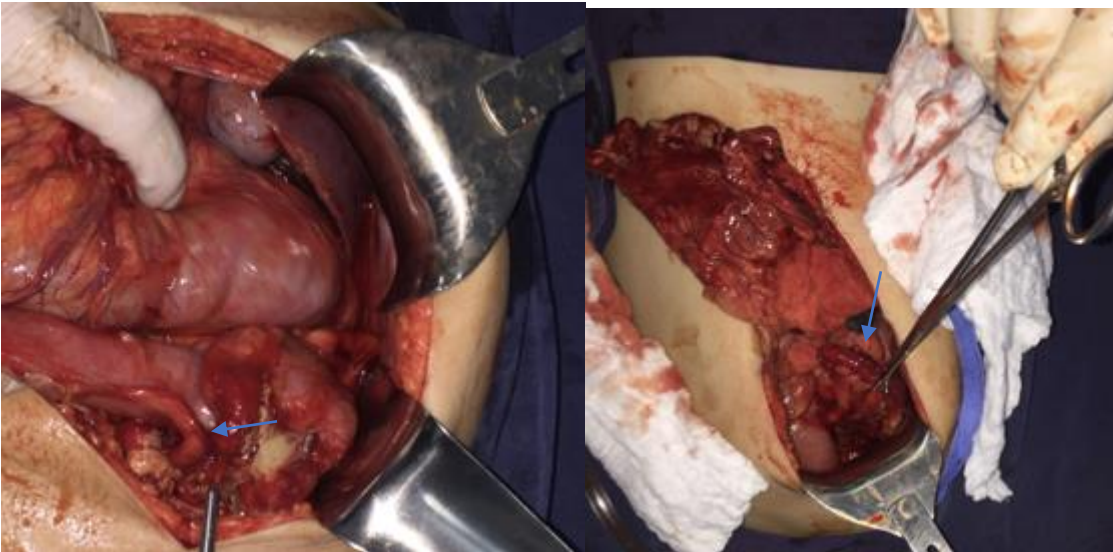


Figura 3 y 4 Hallazgo intraoperatorio de transposición completa de órganos intraabdominales, (flecha azul)apéndice cecal perforada en fosa iliaca izquierda.