

**ANATOMÍA RADICULAR ATÍPICA EN DIENTES HUMANOS PERMANENTES:  
UNA REVISION SISTEMATICA**

**Lina Marcela Vanegas Hoyos**

**UNIVERSIDAD EL BOSQUE  
PROGRAMA DE ENDODONCIA – FACULTAD DE ODONTOLOGÍA  
BOGOTA DC.- AGOSTO 2020**

## HOJA DE IDENTIFICACION

<b>Universidad</b>	El Bosque
<b>Facultad</b>	Odontología
<b>Programa</b>	Endodoncia
<b>Título:</b>	Anatomía radicular atípica en dientes permanentes : una revisión sistemática
<b>Grupo de Investigación:</b>	Unidad de epidemiologia clinica oral - UNIECLO
<b>Línea de investigación:</b>	Endodoncia clínica
<b>Tipo de investigación:</b>	Posgrado /grupo
<b>Estudiante</b>	Lina Marcela Vanegas Hoyos
<b>Director</b>	Javier Niño Barrera
<b>Codirectores</b>	Diana Alzate Luis Fernando Gamboa

## **DIRECTIVOS UNIVERSIDAD EL BOSQUE**

<b>CAMILO ALBERTO ESCOBAR JIMÉNEZ</b>	Presidente Consejo Directivo
<b>MARIA CLARA RANGEL GALVIS</b>	Rector(a)
<b>RITA CECILIA PLATA DE SILVA</b>	Vicerrector(a) Académico
<b>FRANCISCO JOSÉ FALLA CARRASCO</b>	Vicerrector Administrativo
<b>MIGUEL OTERO CADENA</b>	Vicerrectoría de Investigaciones.
<b>CRISTINA MATIZ MEJÍA</b>	Secretaria General
<b>JUAN CARLOS SANCHEZ PARIS</b>	División Postgrados
<b>MARIA ROSA BUENAHORA TOVAR</b>	Decana Facultad de Odontología
<b>MARTHA LILILIANA GOMEZ RANGEL</b>	Secretaria Académica
<b>DIANA MARIA ESCOBAR JIMENEZ</b>	Director Área Bioclínica
<b>ALEJANDRO PERDOMO RUBIO</b>	Director Área Comunitaria
<b>FRANCISCO PEREIRA MANRIQUE</b>	Coordinador Área Psicosocial
<b>INGRID ISABEL MORA DIAZ</b>	Coordinador de Investigaciones Facultad de Odontología
<b>IVAN ARMANDO SANTACRUZ CHAVES</b>	Coordinador Postgrados Facultad de Odontología
<b>DIANA CAROLINA ALZATE MENDOZA</b>	Directora Programa Especialización en endodoncia

**“La Universidad El Bosque, no se hace responsable de los conceptos emitidos por los investigadores en su trabajo, solo velará por el rigor científico, metodológico y ético del mismo en aras de la búsqueda de la verdad y la justicia”**

## GUÍA DE CONTENIDO

**Resumen**

**Abstract**

	<b>Pág.</b>
<b>1. Introducción</b>	<b>1</b>
<b>2. Antecedentes</b>	<b>2</b>
<b>3. Objetivos</b>	<b>6</b>
<b>Objetivo general</b>	<b>6</b>
<b>Objetivos específicos</b>	<b>6</b>
<b>4. Metodología para el desarrollo de la revisión</b>	<b>7</b>
<b>4.1 Tipo de estudio</b>	<b>7</b>
<b>4.2 Métodos</b>	<b>7</b>
<b>4.2.1. Pregunta(s) orientadoras</b>	<b>7</b>
<b>4.2.2. Estructura de la revisión</b>	<b>7</b>
<b>4.2.3. Búsqueda de información</b>	<b>8</b>
<b>a. Selección de palabras claves</b>	<b>8</b>
<b>b. Estructuración de estrategia de búsqueda</b>	<b>8</b>
<b>c. Resultados de aplicación de estrategia de búsqueda en bases de datos (Pubmed -Embase)</b>	<b>9</b>
<b>4.2.4. Selección de artículos</b>	<b>11</b>
<b>5. Resultados</b>	<b>11</b>
<b>6. Discusión</b>	<b>29</b>
<b>7. Conclusiones</b>	<b>30</b>
<b>14. Referencias bibliográficas</b>	<b>31</b>

## **RESUMEN**

### **ANATOMÍA RADICULAR ATÍPICA EN DIENTES HUMANOS PERMANENTES: REVISIÓN SISTEMÁTICA**

**ANTECEDENTES:** Cada tipo de diente presenta ciertas características anatómicas consideradas normales o estándar. Sin embargo, con frecuencia un diente puede presentar una alteración de dichas características.

**OBJETIVO:** cuantificar y clasificar informes sobre variaciones anatómicas de dientes humanos, raíces y conductos radiculares utilizando el sistema propuesto por Ahmed & Dummer en 2018.

**MATERIALES Y MÉTODOS:** Se realizó una búsqueda bibliográfica en las bases de datos Pubmed, Redalyc, Latindex e informes de casos que cubren anatomías atípicas, entre 1963 y 2018, sin restricción de idioma.

**RESULTADOS:** se incluyeron 238 informes de casos de la siguiente manera: canal en forma de C: 10 informes; dens invaginatus: 71 informes; surco palato-radicular: 40 informes; radix entomolaris: 21 informes; fusión y germinación: 52 informes; taurodontismo: 35 informes; dilaceración: 45 informes.

**PALABRAS CLAVE**

Aberración anatómica, conducto radicular, dentición permanente, reporte de caso, canal en forma de C, dens invaginatus, surco palato-radicular, radix entomolaris,

## **ABSTRACT**

### **ATYPICAL RADICULAR ANATOMY IN PERMANENT HUMAN TEETH: SYSTEMATIC REVIEW**

**BACKGROUND:** Each type of tooth presents certain anatomical characteristics considered normal or standard. However, frequently a tooth may present an alteration from said characteristics.

**OBJECTIVE:** to quantify and classify reports regarding anatomical variations of human teeth, roots and root canals using the system proposed by Ahmed & Dummer en 2018.

**MATERIALS and METHODS:** A literature search was carried out in Pubmed, Redalyc, Latindex databases and case reports covering atypical anatomies, between 1963 and 2018, without language restriction.

**RESULTS:** 238 case reports were included as follows: C-shaped canal: 10 reports; dens invaginatus: 71 reports; palato-radicular groove: 40 reports; radix entomolaris: 21 reports; fusion and germination: 52 reports; taurodontism: 35 reports; dilaceration: 45 reports.

#### **KEY WORDS**

Anatomical aberration, root canal, permanent dentition, case report, C-shaped canal, dens invaginatus, palato-radicular groove, radix entomolaris, dental fusion, dental germination, taurodontism, dilaceration.

## 1. INTRODUCCIÓN

El estudio de la morfología dental incluye la inspección, descripción y análisis de toda la anatomía coronal y radicular de cada diente, lo que revela las relaciones biológicas entre las poblaciones (1) Comprender la anatomía dental humana tiene implicaciones importantes en muchos campos científicos, especialmente en odontología clínica y endodontología, donde los profesionales que se ocupan de los tratamientos del conducto radicular (TCR) deben conocer las muchas variaciones de lo que se considera anatomía dental normal. (2)(3)(38)

Por lo tanto, para realizar un TCR exitoso, el clínico debe conocer en detalle no solo la anatomía estándar, sino también cualquier presentación atípica. (4) (5) Además, estudiar la anatomía del sistema de conducto radicular es complejo debido a su variabilidad, especialmente en dientes multirradiculares.

En general, cada diente tiene una morfología típica, pero a menudo la literatura científica informa nuevos casos de dientes con anatomía atípica, lo que plantea desafíos adicionales para el profesional (6)(39); El objetivo del ECA es la instrumentación / limpieza mecánica y química de todo el sistema de conducto radicular y su posterior obturación con un material de relleno inerte. (7)(8) Para lograr este objetivo de manera exitosa, el profesional debe conocer las características morfológicas externas e internas de cada diente, que pueden presentar variaciones en tamaño, longitud, número y forma. Estas variaciones pueden deberse a antecedentes étnicos, edad, dimorfismo sexual o alteraciones genéticas. La consecuencia de tales variaciones es un enfoque endodóntico más exigente, que influye directamente tanto en el pronóstico como en la tasa de éxito de la terapia.(9)(10)

El uso de la tomografía computarizada de haz cónico en estos tipos de aberraciones contribuye en gran medida a hacer un diagnóstico confirmatorio y un tratamiento endodóntico no quirúrgico exitoso a partir de entonces.(11)(40).



## 2.ANTECEDENTES

Con el fin de comprender y estudiar mejor las muchas variaciones anatómicas de los dientes, diferentes autores han propuesto muchos sistemas de clasificación. Los más empleados son los propuestos por Vertucci, 2005; Song et al., 2010; Gu, 2011; Ahmed y Abbott, 2012; y Zhang et al., 2014. Recientemente, Ahmed & Dummer en 2018 y propusieron nuevos métodos para clasificar la morfología de la raíz / conducto radicular y las anomalías de los dientes, las raíces y los canales, que aborda no solo la categorización de anomalías únicas, sino también la nomenclatura. si se presentaron junto con otras anomalías Ahmed y Dummer en 2018 . (12) (13) (14)(15)(45)

### 2.1 Alteraciones morfológicas

A continuación se mencionaran cada una de las Alteraciones en la morfología que se cuantificaran y clasificaran

#### 2.1 Conducto en C

*El sistema de canales en forma de C es una variación anatómica que se observa principalmente en los segundos molares mandibulares, aunque también puede ocurrir en los molares maxilares y otros molares mandibulares. Tal variación en la anatomía del conducto radicular es poco común en los primeros premolares mandibulares y muy rara en los segundos premolares mandibulares. El canal en forma de C se llama así por la morfología de la sección transversal de la raíz y el conducto radicular. La principal característica anatómica de los canales en forma de C es la presencia de una aleta o telaraña que conecta los canales radiculares individuales. La falla de la vaina epitelial de la raíz de Hertwig para fusionarse en la superficie de la raíz lingual o bucal es la causa principal de las raíces en forma de C, que siempre contienen un canal en forma de C. (16) (17) (46)*

#### 2.2 Dens Invaginatus

*Dens invaginatus o dens in dente se produce como resultado de la profundización o invaginación de la papila dental antes de la calcificación de los tejidos dentales. El incisivo lateral maxilar es el diente más comúnmente afectado con una prevalencia de 0.25-5.1%. se pueden clasificar en tres categorías dependiendo de la profundidad de la invaginación del esmalte dentro del diente. Se informa que el tipo I es el más común (79%) seguido por el tipo II (15%) y el tipo III (5%). (18)(19)(20)*

*La tomografía computarizada por haz cónico y las técnicas microscópicas permiten diagnosticar y tratar incluso casos complicados de dens invaginatus utilizando un tratamiento no quirúrgico del conducto radicular.(47)*

### *2.3 Surco Palatoradicular*

*Es una anomalía del desarrollo que se encuentra predominantemente en la superficie lingual de los incisivos laterales superiores.(21 )*

*Se inicia al nivel del cóngulo que se extiende a lo largo de la raíz a diferentes longitudes (22) .*

*El surco radial también se ha denominado surco lingual radicular, surco distolingual cingulo-radicular, surco palato-gingival y / o surco de desarrollo vertical. (23) Este defecto a menudo puede albergar bacterias y desechos que causan una reacción inflamatoria local. Una vez que se rompe la unión epitelial, el proceso inflamatorio progresará apicalmente, creando un defecto periodontal autosuficiente.(24) La extensión apical del surco determina el pronóstico, es decir, cuanto más apicalmente peor, peor es el pronóstico.(25) (41)*

*La etiología exacta de este defecto no se comprende completamente. Algunos autores creen que el surco radicular representa la forma más leve de dens invaginatus y, por lo tanto, el mecanismo patogénico es relativamente común. Esto significa que hay un plegamiento mínimo del órgano del esmalte y la vaina epitelial de Hertwig durante la odontogénesis. (26)*

### *2.4 Radix Entomolaris*

*Se sabe que el primer molar mandibular permanente puede mostrar varias variaciones anatómicas. La mayoría de los primeros molares mandibulares tienen dos raíces con dos canales mesiales y uno distal. En la mayoría de los casos, la raíz mesial tiene dos canales radiculares, que terminan en dos agujeros apicales distintos.(27) (48).*

*La variante principal es la aparición de una tercera raíz, que está bien documentada en la literatura. Esta raíz supernumeraria mencionada por primera vez por Carabelli, se encuentra de forma distolingual y se llama Radix Entomolaris (RE). La parte coronal del RE está fijada*

*total o parcialmente a la raíz distal, y su dimensión puede variar desde una extensión cónica corta hasta una raíz con longitud y canal radicular normales(28) . El RE, que en general es más pequeño que el distovestibular.(29)*

*Basado en la curvatura de la RE separada, De Moor et al. sugirió una clasificación con tres tipos diferentes de ER; El Tipo I se refiere a una raíz recta, el Tipo II a una entrada inicialmente curva que continúa como una raíz recta, y el Tipo III a una curva inicial en el tercio coronal del conducto radicular y una segunda curva que comienza en el medio y continúa hacia la apical tercero ( 30)*

### *2.5 Fusión y Geminación*

*Los dientes dobles son anomalías del desarrollo de los tejidos duros dentales. Son conocidos por muchos nombres, que a menudo reflejan intentos de diagnosticar y clasificar esta anomalía. Según la morfología de los dientes dobles y el número de dientes en las denticiones afectadas, se clasifican como producto de fusión, geminación (31)*

*La geminación implica que un diente doble se origina en 1 folículo dental como resultado de una división incompleta en 2 dientes, comenzando en el borde incisal pero abortado antes de que se complete el corte. 1 No importa cuáles sean los cambios, en su mayoría solo hay una única raíz con solo 1 conducto radicular. Clínicamente, estos dientes se presentan como una corona de biofidos con un surco bien definido o una muesca incisal que delimita las 2 coronas. (32)*

### *2.6 Taurodontismo*

### *2.7 Dilaceración*

La estrecha relación topográfica entre un diente primario y su sucesor permanente en desarrollo sugiere un riesgo de malformación en el diente permanente. puede provocar un traumatismo en los dientes sucesores permanentes y provocar la formación de anomalías del desarrollo en los brotes de dientes permanentes subyacentes en 12% a 74% de los pacientes. (34)(49)

El traumatismo en los dientes primarios puede afectar la porción coronal, la porción radicular o todo el brote de diente permanente subyacente. El trauma en la porción coronal de un diente dental puede causar cambios estructurales, como decoloración blanca, amarilla o marrón; hipoplasia del esmalte; o dilaceración de la corona.

La dilaceración de la corona es una anomalía rara que ocurre en solo el 3% de los casos de trauma en los dientes en desarrollo. (35 )

La dilaceración de la corona a menudo ocurre en forma de angulación palatina de la corona en los incisivos maxilares y angulación labial de la corona en los incisivos mandibulares. La detección y el diagnóstico de anomalías del desarrollo en la morfología de los dientes permanentes subyacentes después de un traumatismo en los dientes primarios son difíciles y pueden necesitar técnicas de imagen avanzadas. La tomografía computarizada de haz cónico (CBCT) es una modalidad de imagen avanzada que permite obtener una imagen tridimensional de un objeto sin superposición. (36) (42)

### **3.OBJETIVOS**

#### *3.1 Objetivo General.*

El propósito del presente artículo es cuantificar y clasificar las variaciones anatómicas reportadas en los dientes humanos, las raíces dentales y los conductos radiculares utilizando los sistemas de clasificación propuestos por Ahmed & Dummer en 2018 y a lo largo de los años . Para lograr ese objetivo, se establecieron diferentes criterios de inclusión y exclusión antes de realizar Búsquedas manuales y en línea. Además, teniendo en cuenta estas configuraciones anatómicas, el endodoncista podrá clasificar los informes de casos de la literatura y así conocer una frecuencia aproximada, presencia, manejo y orientación del tratamiento de cada uno de los casos existentes.

#### *3.2 Objetivos Específicos.*

- Evaluar la literatura disponible de morfología atípica en dientes permanentes para clasificar cual es la anomalia que mas se presenta .  
comprender y sistematizar las variaciones de la anatomía dental estándar que se han publicado a lo largo de los años.

## 4. METODOLOGÍA PARA EL DESARROLLO DE LA REVISIÓN

### 4.1 Tipo de estudio.

Revisión sistemática, la cual es un resumen claro y estructurado sobre reportes de caso en los que se haya evidenciado la presencia de anomalía dental mencionada anteriormente por la clasificación de Ahmed y Dummer en el año 2018

### 4.2 Métodos.

#### 4.2.1. Preguntas orientadoras

**Tabla 1.** Pregunta PICO

#### PREGUNTA PICO

Población o paciente	Dientes permanentes humanos con aberración anatómica de forma según Ahmed y Dummer
Intervención	terapia pulpar
Comparación	Dientes permanentes humanos sin aberraciones
Outcomes - Resultados	Llegar a calcular número de reportes de caso

¿Cuántos reportes de caso se encuentran publicados con respecto a cada una de las aberraciones anatómicas estandarizadas por Ahmed y Dummer los cuales hayan tenido un diagnóstico o tratamiento endodóntico?

#### 4.2.2. Estructura de la revisión

Esta revisión sistemática siguió las pautas de los Elementos de informes preferidos para revisiones sistemáticas y metaanálisis (PRISMA) —<http://www.prisma-statement.org>, y se ha registrado en la base de datos PROSPERO con el protocolo CRD42019125721. (fecha de búsqueda inicial 21 de febrero de 2019, fecha de búsqueda final 31 de marzo de 2019) (Se realizó un proceso electrónico (PubMed, Redylac y Latindex) para identificar informes de casos que describan cualquiera de las variaciones anatómicas clasificadas por Ahmed y Dummer (Ahmed y Dummer 2018) Cada alteración se estudió de forma independiente.

### 4.2.3. Búsqueda de información

#### A. Selección de palabras claves

La búsqueda electrónica se realizó con las siguientes palabras clave:

"Anatomical Aberration", "Root Canal", "Permanent Dentition", "Case Report", "C-Shaped Canal", "Dens Invaginatus", "distolingual roots", "Palato-Radicular Groove", "Palato-Gingival Groove", "Radix Entomolaris", "Dental Fusion", "Dental Geminatio", "Taurodontism", and "Dilaceration".

**Tabla 2. Selección de palabras clave**

<b>PALABRAS CLAVE</b>	
Palabra/termino clave	Aberraciones anatómicas
Términos [DeSC] español/ inglés/ portugués	Condiciones patológicas anatómicas Pathological conditions anatomical Condições Patológicas Anatômicas
Sinónimos o términos no MeSH encontrados en el menú de PUBMED	Anatomical aberrations
Palabra/termino clave	Dientes permanentes
Términos [MeSH] ingles	Dentition, Permanent
Términos [DeSC] inglés/ portugués	Dentition, Permanent Dentição Permanente
Sinónimos o términos no MeSH encontrados en el menú de PUBMED	N/A

#### b. Estructura de estrategia de búsqueda

**Tabla 3. Estructuración de estrategia de búsqueda**

<p><b>#1:</b> (((((((("Tooth Components/abnormalities"[Mesh]) OR "Dental Pulp Cavity/abnormalities"[Mesh]) OR "Dentition, Permanent"[Mesh]) OR "Tooth Root/abnormalities"[Mesh]) OR "Tooth/abnormalities"[Mesh]) OR ( "Tooth/anatomy and histology"[Mesh] OR "Tooth/therapy"[Mesh] )) OR "Root Canal Preparation"[Mesh]) OR "Root Canal Therapy"[Mesh]</p> <p><b># 2:</b> ((( "Tooth Components/abnormalities"[Mesh] OR "Tooth Components/anatomy and histology"[Mesh] )) OR "Dental Pulp Cavity"[Mesh]) OR "Dentition, Permanent"[Mesh] OR "Anatomic Variation"[Mesh]) OR "Tooth Root/abnormalities"[Mesh]) OR "Dentition, Permanent"[Mesh]</p> <p><b>#4:</b> #1 AND #3</p> <p>((((((((("Tooth Components/abnormalities"[Mesh]) OR "Dental Pulp Cavity/abnormalities"[Mesh]) OR "Dentition, Permanent"[Mesh]) OR "Tooth Root/abnormalities"[Mesh]) OR "Tooth/abnormalities"[Mesh]) OR ( "Tooth/anatomy and histology"[Mesh] OR "Tooth/therapy"[Mesh] )) OR "Root Canal Preparation"[Mesh]) OR "Root Canal Therapy"[Mesh])) AND (((("Anatomic Variation"[Mesh]) OR "Tooth Root/abnormalities"[Mesh]) OR "Dentition, Permanent"[Mesh])</p> <p><b>#5</b> #4 AND #1</p>
--

((((((((("Tooth Components/abnormalities"[Mesh]) OR "Dental Pulp Cavity/abnormalities"[Mesh]) OR "Dentition, Permanent"[Mesh]) OR "Tooth Root/abnormalities"[Mesh]) OR "Tooth/abnormalities"[Mesh]) OR ( "Tooth/anatomy and histology"[Mesh] OR "Tooth/therapy"[Mesh] )) OR "Root Canal Preparation"[Mesh]) OR "Root Canal Therapy"[Mesh])) AND (((("Anatomic Variation"[Mesh]) OR "Tooth Root/abnormalities"[Mesh]) OR "Dentition, Permanent"[Mesh])) AND (((("Tooth Components/abnormalities"[Mesh] OR "Tooth Components/anatomy and histology"[Mesh] )) OR "Dental Pulp Cavity"[Mesh]) OR "Dentition, Permanent"[Mesh]) #6 #4 AND #1 AND Humans"[Mesh])

((((((((((((("Tooth Components/abnormalities"[Mesh]) OR "Dental Pulp Cavity/abnormalities"[Mesh]) OR "Dentition, Permanent"[Mesh]) OR "Tooth Root/abnormalities"[Mesh]) OR "Tooth/abnormalities"[Mesh]) OR ( "Tooth/anatomy and histology"[Mesh] OR "Tooth/therapy"[Mesh] )) OR "Root Canal Preparation"[Mesh]) OR "Root Canal Therapy"[Mesh])) AND (((("Anatomic Variation"[Mesh]) OR "Tooth Root/abnormalities"[Mesh]) OR "Dentition, Permanent"[Mesh])) AND (((("Tooth Components/abnormalities"[Mesh] OR "Tooth Components/anatomy and histology"[Mesh] )) OR "Dental Pulp Cavity"[Mesh]) OR "Dentition, Permanent"[Mesh])) AND "Humans"[Mesh]

Filters activated: published in the last 5 years. Clear all to show 2452 items.

### C. Resultados de la estrategia de búsqueda en bases de datos

**Tabla 4.** Estrategia de búsqueda formulada por PubMed

No.	Estrategia de búsqueda	Resultados
	Search (((((((("Tooth Components/abnormalities) OR Dental Pulp Cavity/abnormalities) OR Dentition, Permanent) OR Tooth Root/abnormalities) OR Tooth/abnormalities) OR (Tooth/anatomy and histology)) OR Tooth/therapy) OR Root Canal Preparation) OR Root Canal Therapy	61.181
	Search (((Tooth Components/abnormalities) OR (Tooth Components/anatomy and histology)) OR Dental Pulp Cavity) OR Dentition, Permanent	41.991
	Search ((Anatomic Variation) OR Tooth Root/abnormalities) OR Dentition, Permanent	11.822
	#1 AND #3	6.673
	Search (((((((("Tooth Components/abnormalities) OR Dental Pulp Cavity/abnormalities) OR Dentition, Permanent) OR Tooth Root/abnormalities) OR Tooth/abnormalities) OR (Tooth/anatomy and histology)) OR Tooth/therapy) OR Root Canal Preparation) OR Root Canal Therapy)) AND (((Anatomic Variation) OR Tooth Root/abnormalities) OR Dentition, Permanent)	
	#4 AND #1 AND Humans	5.907
	Search (((((((((((("Tooth Components/abnormalities) OR Dental Pulp Cavity/abnormalities) OR Dentition, Permanent) OR Tooth Root/abnormalities) OR Tooth/abnormalities) OR (Tooth/anatomy and histology)) OR Tooth/therapy) OR Root Canal Preparation) OR Root Canal Therapy)) AND (((Anatomic Variation) OR Tooth Root/abnormalities) OR Dentition, Permanent))) AND (((((((("Tooth Components/abnormalities) OR Dental Pulp Cavity/abnormalities) OR Dentition, Permanent) OR Tooth Root/abnormalities) OR Tooth/abnormalities) OR (Tooth/anatomy and histology)) OR Tooth/therapy) OR Root Canal Preparation) OR Root Canal Therapy)) AND Humans	
	#5 AND Case Report	1.497



	<p>Search (((((((((((((Tooth Components/abnormalities) OR Dental Pulp Cavity/abnormalities) OR Dentition, Permanent) OR Tooth Root/abnormalities) OR Tooth/abnormalities) OR (Tooth/anatomy and histology)) OR Tooth/therapy) OR Root Canal Preparation) OR Root Canal Therapy)) AND (((Anatomic Variation) OR Tooth Root/abnormalities) OR Dentition, Permanent))) AND (((((((((((((Tooth Components/abnormalities) OR Dental Pulp Cavity/abnormalities) OR Dentition, Permanent) OR Tooth Root/abnormalities) OR Tooth/abnormalities) OR (Tooth/anatomy and histology)) OR Tooth/therapy) OR Root Canal Preparation) OR Root Canal Therapy)) AND Humans)) AND "Case Reports" [Publication Type]</p>	
--	---	--

#### 4.2.4 Selección de artículos

**Tabla 5.** *Criterios de inclusión y de exclusión*

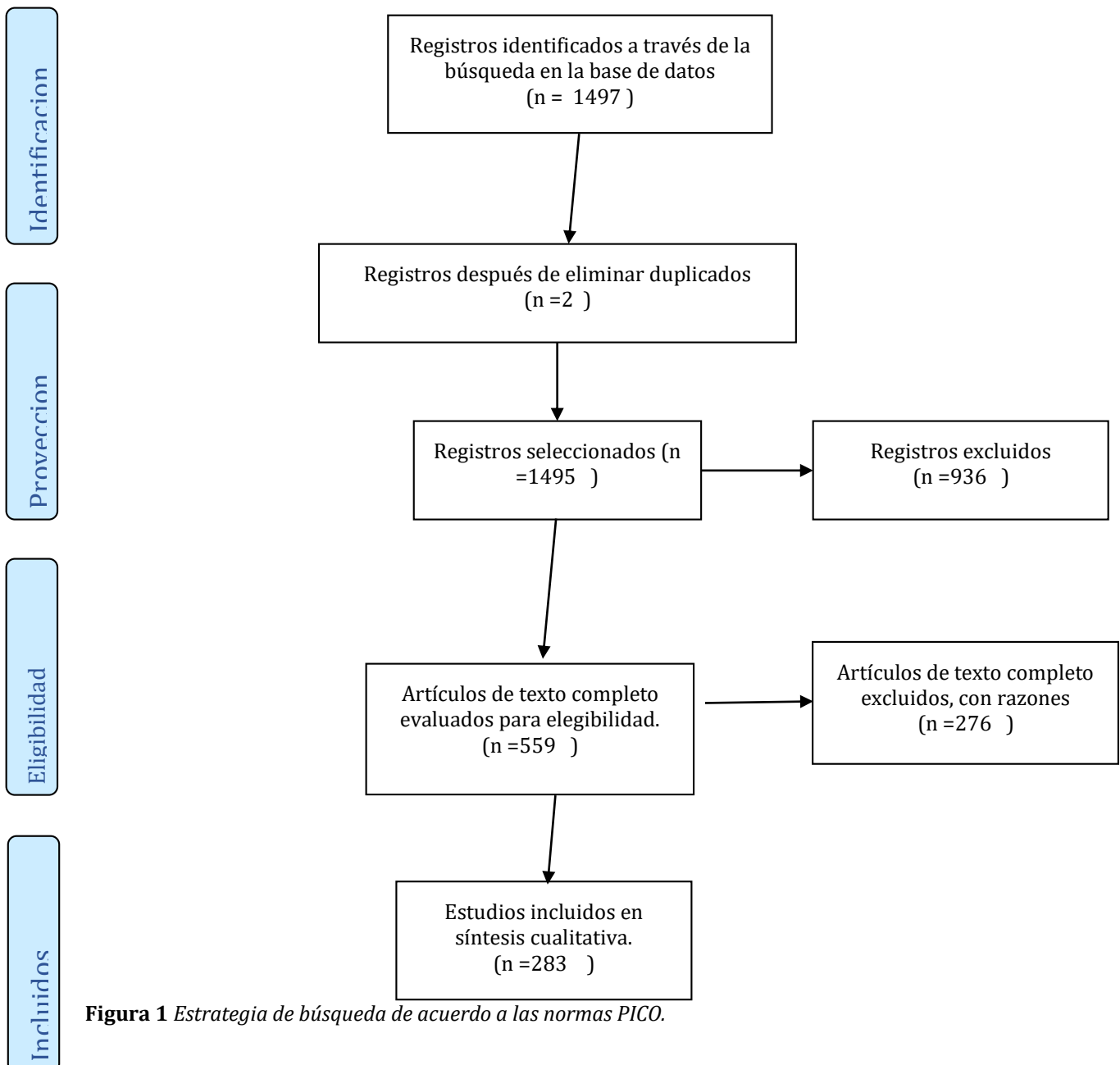
CRITERIOS DE INCLUSION	CRITERIOS DE EXCLUSION
<ul style="list-style-type: none"> <li>- Informes de casos que describen anomalías o alteraciones anatómicas según el sistema de clasificación de Ahmed &amp; Dummer de 2018.</li> <li>- Informes de casos publicados entre el 1 de julio de 1963 y el 30 de noviembre de 2018.</li> <li>- Informes de casos publicados en cualquier idioma.</li> <li>- Informes de casos en dientes permanentes humanos.</li> <li>- Informes de casos que describen la configuración interna del sistema de conducto radicular.</li> </ul>	<ul style="list-style-type: none"> <li>- Informes de casos que no estaban completamente disponibles en la base de datos.</li> <li>- Informes de casos que no utilizan el sistema de clasificación Ahmed &amp; Dummer de 2018.</li> </ul>

## 5. RESULTADOS

### *Selección de estudios*

Después de revisar los 559 documentos iniciales potenciales, se descubrió que 139 no cumplían con los criterios de inclusión. Esto dio lugar a 283 artículos, que fueron considerados para la revisión y análisis final.

Estrategia de búsqueda .



**Figura 1** Estrategia de búsqueda de acuerdo a las normas PICO.

La descripción de los artículos en detalle en la tabla 6.

**Tabla 6.** Reportes de caso tomados en cuenta.

<b>AUTOR</b>	<b>AÑO</b>	<b>PAIS</b>	<b>REVISTA</b>	<b>VARIACION-ANOMALIA</b>
Kenneth Tannenbaum et al.	1963	USA	Oral Surgery, Oral Medicine and Oral Pathology	Fusion – Geminación
James Hamner et al.	1964	USA	Oral Surgery, Oral Medicine and Oral Pathology	Taurodontism
J.s Frey Beloit	1966	USA	Oral Surgery, Oral Medicine and Oral Pathology	Dilaceration
Cesar A. Mena et al.	1971	USA	Oral Surgery, Oral Medicine and Oral Pathology	Taurodontism
Frank G. Everett	1972	USA	Journal of Periodontology	Palato-radicular groove
John J. Sauk et al.	1973	USA	Oral Surgery	Taurodontism
H. D. Edmondson et al.	1975	USA	Journal of Dentistry	Dilaceration
B. C. W Barker	1976	Australia	Australian Dental Journal	Taurodontism
David G. Gardner et al.	1977	USA	Oral Surgery	Taurodontism
Gary N. Taylor et al.	1977	USA	Oral Surgery	Dens invaginatus
David S. August	1978	England	JADA	Palato-radicular groove
Richard D. Zallen	1978	USA	JADA	Palato-radicular groove
V. Rengaswamy	1979	Malaysia	Oral Surgery, Oral Medicine and Oral Pathology	Dilaceration
M. Sawyer et al.	1980	Canada	Journal of Endodontics	Fusion – Geminación
David M. Meadow et al.	1981	USA	Pediatric Dentistry	Dilaceration
Louis Lin et al.	1982	USA	Journal of Endodontics	Dilaceration
Frank Meister Jr et al.	1983	USA	Journal of Endodontics	Palato-radicular groove
Richard M. Zillich	1983	USA	Journal of Endodontics	Dens in dente
R. T Walker	1983	USA	International Endodontic Journal	Palato-radicular groove
Carl W. Newton	1984	USA	Journal of Endodontics	C-shaped canal
Fred W. Beneati	1985	USA	Journal of Endodontics	Palato-radicular groove
Marshall D. Peikoff et al.	1985	Canada	Journal of Endodontics	Palato-radicular groove
M. John Hicks	1985	USA	Radiology Forum	Dens Invaginatus

P. S. Grover et al.	1985	USA	Oral Surgery, Oral Medicine and Oral Pathology	Fusion – Gemination
Keith D. Stillwell et al.	1986	USA	JADA	Fusion – Gemination
A. J. Moule et al.	1987	Australia	Australian Dental Journal	Dens Invaginatus
Ilan Rotsein et al.	1987	Israel	Oral Surgery	Dens Invaginatus
Mattison GD et al.	1987	USA	Endodontics & Dental Traumatology	Dilaceration
Avital Kozlovsky et al.	1988	Israel	Journal of Periodontology	Palato-radicular groove
Walton L. Bolger et al.	1988	USA	Journal of Endodontics	C-shaped canal
Ernest S. Reeh et al.	1989	USA	Journal of Endodontics	Fusion – Gemination
Guey Lin Hou et al.	1989	Taiwan	Australian Dental Journal	Fusion – Gemination
Eitan Dankner et al.	1990	Israel	Journal of Endodontics	C-shaped canal
Hipólito Fabra Campos	1990	Spain	Journal of Endodontics	Palato-radicular groove
John R, Mayne et al.	1990	Australia	Australian Dental Journal	Palato-radicular groove
Kohavi D et al.	1990	Israel	Journal of Clinical Periodontology	Fusion – Gemination
Peter M. R. O’ Reilly et al.	1990	Ireland	Australian Dental Journal	Fusion – Gemination
Marston Wong	1991	USA	Journal of Endodontics	Fusion – Gemination
William W. Y. Goon et al.	1991	USA	Journal of Endodontics	Palato-radicular groove
Jiiang Huei Jeng et al.	1992	Taiwan	Journal of Periodontology	Palato-radicular groove
Charles R. Anderegg et al.	1993	USA	Journal of Periodontology	Palato-radicular groove
Yoshihiko Hayashi et al.	1994	Japan	Journal of Endodontics	Taurodontism
Estrela C et al.	1995	Brazil	Brazilian Dental Journal	Palato-radicular groove
Hideharu Ikeda et al.	1995	Japan	Oral Surgery, Oral Medicine and Oral Pathology	Dens Invaginatus
S. M. Chadwick et al.	1995	United Kingdom	British Journal of Orthodontics	Dilaceration
Carlos Estrela et al.	1996	Brazil	Brazilian Dental Journal	Palato-radicular groove
Domenico Ricucci et al.	1996	USA	Journal of Endodontics	C-shaped canal
Lior Holtzman et al.	1996	Israel	Oral Surgery, Oral Medicine and Oral Pathology	Dens Invaginatus
Sudhir V. et al	1997	USA	Journal of Endodontics	Dens Invaginatus

Panagiotis Beltes	1997	Greece	Journal of Endodontics	Dens Invaginatus
A. R. Prabhakar et al.	1998	India	Quintessence International	Dilaceration
H. E. Pitt Ford	1998	United Kingdom	International Journal of Paediatric Dentistry	Dens Invaginatus
Mauricio Santa Cecilia et al.	1998	Brazil	Oral Surgery, Oral Medicine and Oral Pathology	Palato-radicular groove
Sebastiano Andreana	1998	USA	Journal of Periodontology	Palato-radicular groove
Yea – Huey Melody Chen et al.	1998	Taiwan	Oral Surgery, Oral Medicine and Oral Pathology	Dens Invaginatus
Giovanna Garattini et al.	1.999	Italy	Journal of Esthetic Dentistry	Fusion – Gemination
I. Tarján et al.	1999	Hungary	International Journal of Pediatric Dentistry	Dens Invaginatus
Irene L et al.	1999	Uruguay	Journal of Endodontics	Fusion – Gemination
Pein Chi Wei et al.	1999	Taiwan	Journal of Periodontology	Palato-radicular groove
Su- Chiao Yeh et al.	1999	Taiwan	Oral Surgery, Oral Medicine and Oral Pathology	Taurodontism
Euseong et al.	2000	Korea	Journal of Endodontics	Fusion – Gemination
James H. S. Simon et al.	2000	USA	Journal of Endodontics	Palato-radicular groove
Matsuoka T et al.	2000	Japan	Endodontics & Dental Traumatology	Dilaceration
Pulgar Encinas et al.	2000	Spain	Avances en Periodoncia	Palato-radicular groove
Schäfer E et al.	2000	Germany	Endodontics & Dental Traumatology	Palato-radicular groove
Zulene Alves Ferreira et al.	2000	Brazil	Quintessence International	Palato-radicular groove
Faiez N. Hattab et al.	2001	Canada	Journal of the Canadian Dental Association	Fusion – Gemination
Namba K et al.	2001	Japan	Journal of Clinical Periodontology	Palato-radicular groove
A. A. Neves et al.	2002	Brazil	International Journal of Pediatric Dentistry	Fusion – Gemination
Eduardo Nunes	2002	Brazil	Brazilian Dental Journal	Fusion – Gemination
José María Hernández et al.	2002	Spain	Medicina Oral	Fusion – Gemination
S. Aryanpur et al.	2002	Belgium	International Endodontic Journal	Fusion – Gemination
Shelly Stecker et al.	2002	USA	JADA	Dens Invaginatus
R. J. G De Moor	2002	USA	International Endodontic Journal	C-shaped canal

A. Braun et al.	2003	Germany	International Endodontic Journal	Fusion – Gemination
Gabriela V. Lucas et al.	2003	Mexico	Revista ADM	Dens Invaginatus
Hatice Altundal et al.	2003	Turkey	OHDMBSC	Dens Invaginatus
Juan J. Segura – Egea et al.	2003	Spain	Quintessence International	Dens invaginatus
Mari Carmen Llena Puy et al.	2003	Spain	Medicina Oral, Patología Oral and Cirugía Bucal	Dens invaginatus
I. Tsisis et al.	2003	Israel	International Endodontic Journal	Fusion – Gemination
Igor Tsisis et al.	2003	Israel	Journal of Endodontics	Taurodontism
N. P. Kerezoudis et al.	2003	Greece	International Endodontic Journal	Palato-radicular groove
Vivian Caroline F. de Siqueira et al.	2003	Brazil	Journal of Dentistry for Children	Fusion – Gemination
Al – Hezaimi K et al.	2004	USA	Dental Traumatology	Palato-radicular groove
Asokan S. et al.	2004	India	Journal of Indian Society of Pedodontics & Preventive Dentistry	Dilaceration
Gloria Oliván Rosas et al.	2004	Spain	Medicina Oral	Fusion – Gemination
J. K. Dash et al.	2004	India	International Journal of Pediatric Dentistry	Fusion – Gemination
M. Jung	2004	Germany	International Endodontic Journal	Dens Invaginatus
S. Sert et al.	2004	Turkey	Journal of Endodontics	Taurodontism
Tiku A et al	2004	India	Journal of Indian Society of Pedodontics and Preventive Dentistry	Taurodontism
Tom G. Gound et al.	2004	USA	Journal of Endodontics	Dens Invaginatus
Alexandre Sigrist de Martin et al.	2005	Brazil	Australian Endodontic Journal	Dens Invaginatus
Ozant Oncag et al.	2005	Turkey	International Dental Journal	Fusion – Gemination
Pandey S. C et al.	2005	India	Journal of Indian Society of Pedodontics and Preventive Dentistry	Dens Invaginatus
R. L. Maia et al.	2005	Canada	International Journal Maxillofacial Surgery	Dilaceration
Suprabha B. S.	2005	India	Journal of Indian Society of Pedodontics and Preventive Dentistry	Dens Invaginatus
Ali Cagin et al.	2006	Turkey	Journal of Endodontics	Fusion – Gemination
Ashwin R. et al	2006	India	Journal of Indian Society of Pedodontics	Taurodontism

			and Preventive Dentistry	
Cigden Elbek Cubukcu et al.	2006	Turkey	Journal of Pediatric Dentistry	Fusion – Gemination
Gyan Prakash Singh et al.	2006	India	JCO	Dilaceration
Jamileh Ghodduzi et al.	2006	Iran	Journal of Oral Science	Fusion – Gemination
Jose Elías Florez Ariza et al.	2006	Colombia	Revista de la Facultad de Ciencias de la Salud – Universidad del Magdalena	Fusion – Gemination
Kaan Gündüz et al.	2006	Turkey	Brazilian Dental Journal	Fusion – Gemination
Michele Bolan et al.	2006	Brazil	Quintessence International	Dens Invaginatus
Muralidhar Mupparapu et al.	2006	USA	Quintessence International	Dens Invaginatus
R. Indra et al.	2006	India	Journal of Endodontics	Fusion – Gemination
Rajiv S. Desai et al.	2006	India	Journal Oral Pathol Med	Dens Invaginatus
Sevi Burcak et al.	2006	Turkey	International Dental Journal	Dens Invaginatus
Shahrzad Nazari et al.	2006	Iran	Iran Endodontic Journal	Taurodontism
Andrade MGS et al.	2007	Brazil	Dental Traumatology	Dilaceration
Filip L. Clberson et al.	2007	Belgium	Journal of Endodontics	Radix
Hyun – Ji Kim et al.	2007	South Korea	Korean Journal of Dental Research	Palato-radicular groove
Iztor Stamefelj et al.	2007	Slovenia	Journal of Endodontics	Dens Invaginatus
Suma Ballal et al.	2007	India	Journal of Endodontics	Fusion – Gemination
Su – Jung Shin et al.	2007	Korea	Oral Surgical, Oral Medicine, Oral Pathology, Oral Radiology,	Number of root canals
B. Karabucak et al.	2008		International Endodontic Journal	Dilaceration
B. M. Cleghorn et al.	2008	Canada	International Endodontic Journal	C-shaped canal
C. M. Aguiar et al.	2008	Brazil	Journal of Clinical Pediatric Dentistry	Dens Invaginatus
E. R. Fregnani et al.	2008	Brazil	International Endodontic Journal	Dens Invaginatus
Mirjana Vujašković et al.	2008	Croatia	Serbian Archives of Medicine	Taurodontism
Manikandan Ekambaram et al.	2008	China	Oral Surgical, Oral Medicine, Oral Pathology, Oral Radiology	Fusion – Gemination

Vivien Thiemy Sakai et al.	2008	Brazil	Journal Compilation	Dilaceration
Katia Simone Alves dos Santos et al.	2009	Brazil	International Journal of Morphology	Fusion – Gemination
Khalid Al-Hezaimi et al.	2009	Saudi Arabia	Oral Surgical, Oral Medicine, Oral Pathology, Oral Radiology	Palato-radicular groove
Mariela Carina Giacinti	2009	Argentina	Electronic Journal of Endodontics Rosario	Dens Invaginatus
Moksha Nayak et al.	2009	India	Endodontology	Dens Invaginatus
Pedro Pablo Mejía et al.	2009	Colombia	Revista CES Odontología	Dens Invaginatus
Salman Gharagozloo et al.	2009	Iran	New Zealand Dental Journal	Taurodontism
Sandeep Metgud et al.	2009	India	Oral Surgical, Oral Medicine, Oral Pathology, Oral Radiology	Taurodontism
Osny Ferreira Junior et al.	2009	Brazil	International Journal Oral Science	Fusion – Gemination
Parolia A et al.	2009	India	Kathmandu University Medical Journal	Radix
Ramesh Bharti et al.	2009	India	Journal of Oral Science	Taurodontism
Amin Salem Milani	2010	Iran	Iran Endodontic Journal	Fusion – Gemination
Arun A. et al.	2010	India	International Journal of Contemporary Dentistry	Palato-radicular groove
Bruno Marques da Silva et al.	2010	Brazil	Journal of Oral Science	Taurodontism
José Valladares Neto et al.	2010	Brazil	Journal of Endodontics	Dilaceration
Kanika Attam et al.	2010	India	Journal of Endodontics	Palato-radicular groove
Kun Xuan et al.	2010	China	Dental Traumatology	Dilaceration
M Guna Shekhar et al.	2010	India	Journal of Clinical Pediatric Dentistry	Dens Invaginatus
Manoj Kumar Hans et al.	2010	India	Indian Journal Dental Research	Palato-radicular groove
Mamta Singla et al.	2010	India	OOOOE	C-shaped canal
Neira Trinidad Chaparro et al.	2010	Venezuela	Journal of Endodontics	Taurodontism
Nikolaos Topouzelis et al.	2010	Greece	Dental Traumatology	Dilaceration
Subramaniam P. et al.	2010	India	Journal of Indian Society of Pedodontics and Preventive Dentistry	Dilaceration
Roy George et al.	2010	Australia	Australian Endodontic Journal	Dens Invaginatus
T. Weinstein et al.	2010	Italy	International Endodontic Journal	Fusion – Gemination



BS Manjunatha et al.	2011	India	Indian Journal of Dental Research	Dens invaginatus
C. Durack er al.	2011	United Kingdom	International Endodontic Journal	Dens invaginatus
Carlos Eduardo da Silveira et al.	2011	Brazil	RSBO	Fusion – Geminatio
Chávez Ovalle SCM et al.	2011	Peru	Revista Estomatológica Herediana	Dens invaginatus
Dimitrios Pavlidis et al.	2011	Germany	American Journal Orthodontics and Dento Maxillofacial Orthopedics	Dilaceration
Ge Yang	2011	China	Journal of Oral and Maxillofacial Surgery	Fusion – Geminatio
Gian Luca Sfasciotti et al.	2011	Italy	Annali di Stomatologia	Fusion – Geminatio
M. Priya et al.	2011	India	Journal of Dentistry for Children	Dens Invaginatus
Lidia Hortensia Morales Amaya et al.	2011	Mexico	Revista UstaSalud	Dens Invaginatus
Liliana Rodríguez Ballesteros et al.	2011	Colombia	Revista de la Facultad de Ciencias de la Salud – Universidad del Magdalena	Radix
Manoj Kumar Hans et al.	2011	India	Dental Update	Dilaceration
Manoj Kumar Hans et al.	2011	India	Indian Journal of Dental Research	Fusion – Geminatio
Maryam Janani et al.	2011	Iran	Iranian Endodontic Journal	Taurodontism
Nayaka Basavanthappa Nagaveni et al.	2011	India	Brazilian Dental Journal	Dens Invaginatus
P. Correa Faria et al.	2011	Brazil	Journal of Indian Society of Pedodontics and Preventive Dentistry	Palato-radicular groove
Saritha Vallabhaneni et al.	2011	India	Journal of the International Clinical Dental Research Organization	Taurodontism
Sivakumar Nuvvula et al.	2011	India	Dental Sciences	Fusion – Geminatio
SM Meghana et al.	2011	India	International Journal of Clinical Pediatric Dentistry	Dens Invaginatus
Thangamani Muthumani et al.	2011	India	Journal of Endodontics	Dilaceration
Abhijit D Wankhade et al.	2012	India	BMJ Case Report	Dilaceration
Abhishek Parolia et al.	2012	India	Australian Endodontic Journal	Taurodontism

Akhil Rajput et al.	2012	India	Indian Journal of Dental Research	Palato-radicular groove
Amit Gandhi et al.	2012	India	Journal of the Irish Dental Association	Palato-radicular groove
Anshula Deshapande et al.	2012	India	Contemporary Clinical Dentistry	Dilaceration
Dilek Helvacioğlu et al.	2012	Turkey	Case Reports in Dentistry	Dens Invaginatus
Felipe Davino et al.	2012	Brazil	RSBO	Radix
Girish Kulkarni et al.	2012	India	Contemporary Clinical Dentistry	Taurodontism
J. B. Adams et al.	2012	USA	Department of Endodontics IUSD	Radix
Kanika Attam et al.	2012	India	Case Reports in Dentistry	Radix
Lorena Karanxha et al.	2012	Korea	Restorative Dentistry & Endodontics	C-shaped canal
Mital Gandhi et al.	2012	USA	Endodontology	Taurodontism
Paola Campos Ibarra et al.	2012	Mexico	Universitas Odontologica	Dens Invaginatus
Pushpak Narayana et al.	2012	USA	Journal of Endodontics	Dens Invaginatus
Rui – Zhen Liang et al.	2012	China	International Journal of Oral Science	Fusion – Generation
Shafayat Ullah Khateeb et al.	2012	India	Journal of Clinical Cases and Investigations	Dilaceration
Shah Dipali Y.	2012	India	Journal of the International Clinical Dental Research	C-shaped canal
Suleman Abbas Khan et al.	2012	India	Journal of Dentistry for Children	Dens Invaginatus
Talitha de Siqueira Mellara et al.	2012	Brazil	Brazilian Dental Journal	Dilaceration
A. Avinash et al.	2013	India	BMJ Case Report	Dilaceration
Barzuna Pacheco Mariela	2013	Costa Rica	Revista Científica Odontológica	Dens Invaginatus
C. Ram Mohan et al.	2013	India	Journal of Dental Sciences & Oral Rehabilitation	Palato-radicular groove
Carlos Roberto Colombo Robazza et al.	2013	Brazil	Journal of Contemporary Dental Practice	Dens Invaginatus
Cristian Coraini et al.	2013	Italy	Journal Italiano di Endodonzia	Dens Invaginatus
Dan Oelgiesser et al.	2013	Australia	Quintessence International	Fusion – Generation
Ebru Ozezer Demiryurek et al.	2013	Turkey	Australian Endodontic Journal	Taurodontism
Eustaquio A. Araujo et al.	2013	Brazil	American Journal of Orthodontics and Dentofacial Orthopedics	Dilaceration

Hadi Mokhtari et al.	2013	Iran	Iranian Endodontic Journal	Taurodontism
Hiroshi Kato	2013	Japan	The Bulletin of Tokyo Dental College	Dens Invaginatus
Jie Yang et al.	2013	China	Journal of Endodontics	Dens Invaginatus
Jorge N. R Martins et al.	2013	Portugal	Journal of Endodontics	C-shaped canal
Jun Jie Xue et al.	2013	China	Saudi Medical Journal	Dilaceration
N. Ghimire et al.	2013	India	Healt Ranaissance	Dilaceration
Nagesh Bolla et al.	2013	USA	Endodontology	Radix
Nidhi Gupta et al.	2013	India	BMJ Case Reports	Radix
Merve Safa Karatas et al.	2013	Turkey	Medical Principles and Practice	Dilaceration
Muktishree Mahendra et al.	2013	India	Case Reports in Dentistry	Radix
Ravi Prakash Sasankoti Mohan et al.	2013	India	BMJ Case Reports	Taurodontism
Sharada H. L. et al.	2013	India	Journal of International Oral Healt	Fusion – Gemination
Shruthi Nagaraja et al.	2013	India	Pakistan Oral & Dental Journal	Taurodontism
Yooseok Shin et al.	2013	Korea	International Jounral of Oral Science	C-shaped canal
Ahmet Yagci et al.	2014	Turkey	Case Reports in Dentistry	Fusion – Gemination
Anshul Gangwar et al.	2014	India	Case Reports in Dentistry	Dens invaginatus
Amr Radwan et al.	2014	USA	Journal of Endodontics	Taurodontism
Carlos Colorado Vélez	2014	Colombia	Revista Nacional de Odontologia	Fusion – Gemination
Fabiana Vierira Vier Pelisser et al.	2014	Brazil	Brazilian Dental Journal	Dens Invaginatus
Harry Francis Akers et al.	2014	Australia	Australian Endodontic Journal	Dens Invaginatus
Jigar M. Purani et al.	2014	India	BMJ Case Reports	Dens Invaginatus
Kumar Vasanth et al.	2014	India	Oral Medicine, Oral Diagnosis, Oral Pathology	Palato-radicular groove
Liza George et al.	2014	India	European Journal of General Dentistry	Dens Invaginatus
Luis Eduardo Souza Flamini et al.	2014	Brazil	Journal of Endodontics	Radix
Manoj Agarwal et al.	2014	India	Journal of Contemporany Dental Practice	Radix
Minji Kang et al.	2014	South Korea	Journal of Endodontics	Dilaceration
Nagesh Satyappa Chowdappa et al.	2014	India	Journal of Indian Academy of Dental Specialist Researches	Taurodontism

Nelly Steinbock et al.	2014	Israel	Journal of Endodontics	Fusion – Geminatio
Pushpalatha C. et al.	2014	India	International Journal of Oral Care and Research	Dens Invaginatus
Raju Chauhan et al.	2014	India	Journal of Clinical and Experimental Dentistry	C-shaped canal
S. Mahalakshmi et al.	2014	India	South African Dental Journal	Radix
Samriti Bansal et al.	2014	India	Quintessence International	Dilaceration
Sarang Sharma et al.	2014	India	Case Reports in Dentistry	Dilaceration
Saurabh Kumar Gupta et al.	2014	India	Endodontology	Radix
Tamar Finkelsein et al.	2014	Israel	Journal of Clinical Orthodontics	Fusion – Geminatio
VJ Narmatha et al.	2014	India	Journal of Contemporary Dental Practice	Palato-radicular groove
Abhishek Parmar et al.	2015	India	Endodontology	Dens Invaginatus
Alvaro Zubizarreta et al.	2015	Spain	Journal of the American Dental Association	Dens Invaginatus
Amit Parashar et al.	2015	India	Journal of Interdisciplinary	Radix
Asma Zoya et al.	2015	India	Journal of Endodontics	Dens Invaginatus
Dilek Helvacioğlu Yıgıt	2015	Turkey	Journal of Contemporary Dental Practice	C-shaped canal
Emmanuel Joao Nogueira Leal	2015	Brazil	Revista Gaucha de Odontologia	Taurodontism
Ismail Uzun et al.	2015	Turkey	Journal of Istanbul University Faculty of Dentistry	Dens Invaginatus
Forero-Lopez et al	2015	Colombia	Restorative dentistry and endodontics	Palato-radicular groove
Lang Lei et al.	2015	China	Journal of Clinical Oncology	Dilaceration
Maryam Forghani et al.	2015	Iran	Iranian Endodontic Journal	C-shaped canal
Naseem Shah et al.	2015	India	Contemporary Clinical Dentistry	Dens Invaginatus
Nishat Sultan	2015	India	Journal of Natural Science, Biology and Medicine	Fusion – Geminatio
Pawe Plakwicz et al.	2015	Poland	Journal of Endodontics	Dilaceration
Tamotsu Tsurumachi et al.	2015	Japan	Journal of Oral Science	Dilaceration

Alagarsamy Venkatesh et al.	2016	India	Biomedical & Pharmacology Journal	Fusion – Geminatio
Alejandra Sotomayor Casilla et al.	2016	Mexico	ORAL	Taurodontism
Behnam Bolhari et al.	2016	Iran	Journal of Dentistry of Tehran University of Medial Sciences	Dilaceration
Bejoy J. Thomas et al.	2016	India	Journal of Pharmacy and Bioallied Sciences	Radix
Dakshita Joy Sinha et al.	2016	India	The Bulletin of Tokyo Dental College	Radix
Gozde Ozcan et al.	2016	Turkey	Journal of Indian Society of Pedodontics and Preventive Dentistry	C-shaped canal
Iván Garrido et al.	2016	Brazil	Journal of Endodontics	Palato-radicular groove
Jaya Ranganathan et al.	2016	India	Case Reports in Dentistry	Dens Invaginatus
Jorge N. R. Martins et al.	2016	Portugal	European Journal of Dentistry	Dens Invaginatus
Khaleel Ahamed Thana et al.	2016	India	Conservative Dentistry and Endodontic Journal	Taurodontism
María Carmen Jiménez et al.	2016	Spain	Endodoncia	Fusion – Geminatio
Maryam Gharechahi et al.	2016	Iran	The Bulletin of Tokyo Dental College	C-shaped canal
Mohammad Esmaeilzadeh et al.	2016	Iran	The Journal of Craniofacial Surgery	Dilaceration
Monica Monea et al.	2016	Romania	Medicine	Dilaceration
Na- Young Chang et al.	2016	Korea	American Journal of Orthodontics and Dentofacial Orthopedics	Dilaceration
Nayara Romano et al.	2016	Brazil	Case Reports in Dentistry	Fusion – Geminatio
Pawanjit Singh Walia et al.	2016	India	International Journal of Clinical Pediatric Dentistry	Dilaceration
Pooja Gupta Dudeja et al.	2016	India	Journal of Endodontics	Dilaceration
Pritesh Kisanlal Agrawal et al.	2016	India	Journal of Endodontics	Dens Invaginatus
Thikamphaa Bertrand et al.	2016	USA	Restorative Dentistry & Endodontics	C-shaped canal
Tomaz Hitji et al.	2016	Slovenia	BMJ Case Reports	Radix
Young Dan Cho et al.	2016	Korea	Journal of Endodontics	Palato-radicular groove
Abdulgani Azzaldeen et al.	2017	Palestine	Indo European Journal of Dental Therapy and Research	Taurodontism
Alexandre Camisassa Diniz et al.	2017	Brazil	Journal of Oral Diagnosis	Dens Invaginatus

Dayanand Chole et al.	2017	India	Journal of Dental and Medical Sciences	Taurodontism
Dayanand Chole et al.	2017	India	Journal of Dental and Medical Sciences	Radix
Gustavo G. Kunert et al.	2017	Brazil	Journal of Contemporary Dental Practice	Dens Invaginatus
Heka Zekri et al.	2017	Tunisia	Dental, Oral and Craniofacial Research	Dens Invaginatus
Jesús Mena Álvarez et al.	2017	Spain	Wiley	Dens Invaginatus
Moataz Bellah A. Alkhawas et al.	2017	Egypt	Advances in Dentistry & Oral Health	Radix
PJ Van Der Vyver et al.	2017	South Africa	Journal of the South African Dental	Radix
Pranjal S. Walzade et al.	2017	India	Journal of Contemporary Dentistry	Dens Invaginatus
Rajeev Pandey et al.	2017	India	International Journal of Contemporary Medical Research	Radix
Shristhi Sharma et al.	2017	India	Journal of Dental and Medical Sciences	C-shaped canal
Srikanth Hanasoge Srivathsa	2017	India	International Journal of Applied Dental Sciences	Dens Invaginatus
Vigneshwar Sambandam et al.	2017	India	Journal of Advanced Pharmacy Education & Research	Taurodontism
Thilla S. Vinothkumar et al.	2017	Saudi Arabia	Journal of Contemporary Dental Practice	Dilaceration
Vineet S. Agrawal et al.	2017	India	Endodontology	C-shaped canal
Xuelian Tan et al.	2017	China	Journal of Endodontics	Palato-radicular groove
Harpreet Singh et al.	2018	India	Dental Press Journal of Orthodontics	Dilaceration
Nesrine Tebbeb et al.	2018	Tunisia	Saudi Endodontic Journal	Dens Invaginatus

Clasificación de estudios y resultados.

Cada una de las 8 anomalías clasificadas por Ahmed & Dummer.

se estudiaron de forma independiente.

## Canales en forma de C

Se estudiaron 19 artículos que describen canales en forma de C. Presentaron un total de 26 casos de canal en forma de C. La descripción y clasificación de los canales en c con respecto al diente relacionado se encuentran en la tabla 7 .

**Tabla 7.** Cuantificación de reportes de caso de Conductos en C según el tipo y el diente.

DIENTE	Type I (Merging Type)	Type II (Symmetrical Type)	Type III (Asymmetrical Type)
CENTRAL SUPERIOR			
LATERAL SUPERIOR	2		
CANINO SUPERIOR			
PRIMER PREMOLAR SUPERIOR			
SEGUNDO PREMOLAR SUPERIOR			
PRIMER MOLAR SUPERIOR	1	5	1
SEGUNDO MOLAR SUPERIOR	1		
TERCER MOLAR SUPERIOR			
CENTRAL INFERIOR			
LATERAL INFERIOR			
CANINO INFERIOR			
PRIMER PREMOLAR INFERIOR		1	2
SEGUNDO PREMOLAR INFERIOR	1		5
PRIMER MOLAR INFERIOR	3		
SEGUNDO MOLAR INFERIOR	2	2	
TERCER MOLAR INFERIOR			

## Dens Invaginatus

Se recuperaron y analizaron 70 informes de casos que presentaban dens invaginatus. La tabla 8 resume los hallazgos de acuerdo con el diente específico en el que se informó la anomalía.

**Tabla 8.** Cuantificación de reportes de caso de Dens invaginatus según el tipo y el diente.

DIENTE	Type I	Type II	Type III
CENTRAL SUPERIOR	7	9	9
LATERAL SUPERIOR	13	17	18
CANINO SUPERIOR	2	3	3

PRIMER PREMOLAR SUPERIOR			
SEGUNDO PREMOLAR SUPERIOR	2		1
PRIMER MOLAR SUPERIOR			
SEGUNDO MOLAR SUPERIOR			
TERCER MOLAR SUPERIOR		1	
CENTRAL INFERIOR	1		1
LATERAL INFERIOR	1	2	
CANINO INFERIOR		1	
PRIMER PREMOLAR INFERIOR	1		1
SEGUNDO PREMOLAR INFERIOR	3		2
PRIMER MOLAR INFERIOR			
SEGUNDO MOLAR INFERIOR			
TERCER MOLAR INFERIOR			

### *Surco Palatoradicular*

Se analizaron 40 artículos sobre surco palato-radicular. La descripción y clasificación del surco radicular del paladar con respecto al diente relacionado se encuentran en la tabla 9.

**Tabla 9.** Cuantificación de reportes de caso de Surco Palatoradicular según el tipo y el diente.

<b>DIENTE</b>	<b>Type I</b>	<b>Type II</b>	<b>Type III</b>
CENTRAL SUPERIOR		7	2
LATERAL SUPERIOR	5	8	30
CANINO SUPERIOR			
PRIMER PREMOLAR SUPERIOR			
SEGUNDO PREMOLAR SUPERIOR			
PRIMER MOLAR SUPERIOR			
SEGUNDO MOLAR SUPERIOR		1	1
TERCER MOLAR SUPERIOR			
CENTRAL INFERIOR			
LATERAL INFERIOR			
CANINO INFERIOR			
PRIMER PREMOLAR INFERIOR			2
SEGUNDO PREMOLAR INFERIOR			



PRIMER MOLAR INFERIOR			
SEGUNDO MOLAR INFERIOR			
TERCER MOLAR INFERIOR			

### *Radix Entomolaris*

*Radix entomolaris* se informó en 21 artículos, lo que representa 47 casos clínicos. La Tabla 10 describe la raíz entomolaris según el tipo y el diente.

**Tabla 10.** Cuantificación de reportes de caso de *Radix Entomolaris* según el tipo y el diente.

DIENTE	Type I	Type II	Type III	Small type	Conical type
CENTRAL SUPERIOR					
LATERAL SUPERIOR					
CANINO SUPERIOR					
PRIMER PREMOLAR SUPERIOR					
SEGUNDO PREMOLAR SUPERIOR					
PRIMER MOLAR SUPERIOR			1		
SEGUNDO MOLAR SUPERIOR					
TERCER MOLAR SUPERIOR					
CENTRAL INFERIOR					
LATERAL INFERIOR					
CANINO INFERIOR					
PRIMER PREMOLAR INFERIOR					
SEGUNDO PREMOLAR INFERIOR					
PRIMER MOLAR INFERIOR	15	15	8	4	
SEGUNDO MOLAR INFERIOR	3	1			
TERCER MOLAR INFERIOR					

### *Fusión y Geminación*

En cuanto a la fusión - geminación, se informaron 72 casos clínicos en 52 artículos. Específicamente, 22 estaban en fusión dental y 50 en geminación dental. La descripción y clasificación de fusión y geminación con respecto al diente relacionado se encuentran en la tabla 11.

**Tabla 11.** Cuantificación de reportes de caso de *Fusión y Geminación* según el diente.

<b>DIENTE</b>	<b>FUSIÓN</b>	<b>GEMINACIÓN</b>
CENTRAL SUPERIOR	5	21
LATERAL SUPERIOR		9
CANINO SUPERIOR		
PRIMER PREMOLAR SUPERIOR		1
SEGUNDO PREMOLAR SUPERIOR		
PRIMER MOLAR SUPERIOR		
SEGUNDO MOLAR SUPERIOR	1	2
TERCER MOLAR SUPERIOR		1
CENTRAL INFERIOR	10	2
LATERAL INFERIOR		2
CANINO INFERIOR	4	1
PRIMER PREMOLAR INFERIOR		1
SEGUNDO PREMOLAR INFERIOR		1
PRIMER MOLAR INFERIOR	2	
SEGUNDO MOLAR INFERIOR		4
TERCER MOLAR INFERIOR		5

### *Taurodontismo*

Con respecto al taurodontismo, se encontraron 35 documentos que informaron 77 casos. La Tabla 12 resume los casos de taurodontismo según el tipo y el diente.

**Tabla 12.** Cuantificación de reportes de caso de Taurodontismo según el tipo y el diente.

<b>DIENTE</b>	<b>HIPO TAURODONTISMO</b>	<b>MESO TAURODONTISMO</b>	<b>HIPER TAURODONTISMO</b>
CENTRAL SUPERIOR			
LATERAL SUPERIOR			
CANINO SUPERIOR			
PRIMER PREMOLAR SUPERIOR			
SEGUNDO PREMOLAR SUPERIOR			
PRIMER MOLAR SUPERIOR	1	4	16
SEGUNDO MOLAR SUPERIOR	3	2	6
TERCER MOLAR SUPERIOR			
CENTRAL INFERIOR			
LATERAL INFERIOR			
CANINO INFERIOR			
PRIMER PREMOLAR INFERIOR			

SEGUNDO PREMOLAR INFERIOR		2	3
PRIMER MOLAR INFERIOR	4	3	14
SEGUNDO MOLAR INFERIOR	2	4	13
TERCER MOLAR INFERIOR			

### *Dilaceración*

Se encontraron 45 artículos sobre dilaceración, con un total de 57 casos presentados. La Tabla 13 describe los dientes en los que se documentó la dilaceración.

**Tabla 13.** *Cuantificación de reportes de caso de dilaceración según el diente.*

<b>DIENTE</b>	<b>DILACERACIÓN</b>
CENTRAL SUPERIOR	39
LATERAL SUPERIOR	2
CANINO SUPERIOR	1
PRIMER PREMOLAR SUPERIOR	
SEGUNDO PREMOLAR SUPERIOR	1
PRIMER MOLAR SUPERIOR	
SEGUNDO MOLAR SUPERIOR	
CENTRAL INFERIOR	8
LATERAL INFERIOR	1
CANINO INFERIOR	1
PRIMER PREMOLAR INFERIOR	1
SEGUNDO PREMOLAR INFERIOR	1
PRIMER MOLAR INFERIOR	
SEGUNDO MOLAR INFERIOR	2

## 6. DISCUSIÓN

El objetivo de esta revisión sistemática fue cuantificar y clasificar las variaciones anatómicas encontradas en las raíces dentales humanas y los conductos radiculares utilizando los métodos de clasificación propuestos por Ahmed & Dummer (2018), sintetizando todas las anomalías, de esta manera solo tendrá una clasificación en una sola nomenclatura. Para lograr tal propósito, se buscaron informes de casos de forma manual y en línea (base de datos PubMed) utilizando criterios de inclusión y exclusión establecidos. Después de buscar casos publicados desde 1963 hasta 2018, se encontraron un total de 1,497 artículos; Se excluyeron 938 después de revisar los títulos y resúmenes. Esto dio lugar a 559 documentos potenciales, 276 de los cuales fueron excluidos. Por lo tanto, la evaluación final incluyó 283 artículos. Según los métodos de clasificación de 2017 y 2018 propuestos por Ahmed y Dummer, respectivamente, las alteraciones estudiadas incluyeron variaciones en forma como canales en forma de C, dens invaginatus, surco palato-radicular, radix entomolaris, fusión y geminación, taurodontismo y dilaceraciones.

Las variaciones antes mencionadas de la anatomía estándar de un diente dado son de suma importancia para el profesional, que debe tener una comprensión adecuada de ellas para proporcionar un tratamiento de alta calidad. En el campo de la endodoncia, por ejemplo, la anatomía del sistema de conducto radicular juega un papel importante en el éxito de la terapia. La complejidad de dicho procedimiento aumenta cuando el diente enfermo presenta cualquiera de las variaciones o alteraciones descritas (43)

Cabe señalar que, aunque los informes de casos no se utilizan con frecuencia como artículos para revisiones sistemáticas. Recientemente, varias revisiones sistemáticas tienen en cuenta los informes de casos dentro de su literatura analizada. (44)(50)

## 7. CONCLUSIONES.

Los sistemas de clasificación empleados en el presente estudio permiten comprender y sistematizar las variaciones de la anatomía dental estándar que se han publicado a lo largo de los años.

Los canales atípicos en forma de C son más frecuentes en el primer molar superior. Al aplicar el sistema de clasificación propuesto por Ahmed & Dummer, los canales tipo 1 en forma de C son los más frecuentes. En cuanto a los dens invaginatus y el surco palato-radicular, los dientes anteriores presentan la prevalencia más alta. De ellos, el incisivo lateral superior es de especial interés. Radix entomolaris afecta principalmente al primer molar inferior; La raíz entomolaris tipo 1 es la más común. La presente revisión documentó más casos de geminación que los de fusión, que afectaron el incisivo central superior en mayores proporciones. Los incisivos centrales y laterales inferiores se ven más comúnmente afectados por la fusión que cualquier otro par de dientes.

Con respecto al taurodontismo, se puede concluir que la mayoría de los documentos asociaron dicha variación a una condición sindrómica y, cuando estaba presente, generalmente era bilateral y presente en ambos arcos dentales. En esta revisión, no se encontraron casos de taurodontismo en el segmento inferior. El hipertauodontismo fue más frecuente que su contraparte. En cuanto a la dilaceración, es más frecuente en dientes anteriores, especialmente en incisivos centrales superiores; el segmento coronal del diente se vio afectado con mayor frecuencia, posible debido a un traumatismo directo en el diente caducifolio o permanente.

## 8. REFERENCIAS BIBLIOGRÁFICAS.

1. Oporto V GH FFR, Soto P CC. Variaciones Anatómicas Radiculares y Sistemas de Canales. *Int J Morphol*. 2010;28:945 - 50.
2. HG CM. Alteraciones de tamaño, forma y número en piezas dentales. 2011;1.
3. Cleghorn BM, Christie WH, Dong CC. Root and root canal morphology of the human permanent maxillary first molar: a literature review. *J Endod*. 2006;32(9):813-21.
4. Olivan-Rosas G, Lopez-Jimenez J, Gimenez-Prats MJ, Piqueras-Hernandez M. Considerations and differences in the treatment of a fused tooth. *Med Oral*. 2004;9(3):224-8.
5. Ahmed HMA, Dummer PMH. A new system for classifying tooth, root and canal anomalies. *Int Endod J*. 2018;51(4):389-404.
6. Robinson S, Czerny C, Gahleitner A, Bernhart T, Kainberger FM. Dental CT evaluation of mandibular first premolar root configurations and canal variations. *Oral Surg Oral Med Oral Pathol Oral Radiol Endod*. 2002;93(3):328-32.
7. Ng YL, Aung TH, Alavi A, Gulabivala K. Root and canal morphology of Burmese maxillary molars. *Int Endod J*. 2001;34(8):620-30.
8. Joseph I, Varma BR, Bhat KM. Clinical significance of furcation anatomy of the maxillary first premolar: a biometric study on extracted teeth. *J Periodontol*. 1996;67(4):386-9.
9. Melton DC, Krell KV, Fuller MW. Anatomical and histological features of C-shaped canals in mandibular second molars. *J Endod*. 1991;17(8):384-8.
10. Wasti F, Shearer AC, Wilson NH. Root canal systems of the mandibular and maxillary first permanent molar teeth of south Asian Pakistanis. *Int Endod J*. 2001;34(4):263-6.
11. Lucas G LO. Dens invaginatus: Tratamiento en un diente permanente joven. *Revista la Asoc Dent Mex*. 2003;60.
12. Cleghorn BM, Christie WH, Dong CC. The root and root canal morphology of the human mandibular second premolar: a literature review. *J Endod*. 2007;33(9):1031-7.
13. Vertucci F, Seelig A, Gillis R. Root canal morphology of the human maxillary second premolar. *Oral Surg Oral Med Oral Pathol*. 1974;38(3):456-64.

14. Ballal NV, Jothi V, Bhat KS, Bhat KM. Salvaging a tooth with a deep palatogingival groove: an endo-perio treatment--a case report. *Int Endod J.* 2007;40(10):808-17.
15. Mauger MJ, Schindler WG, Walker WA, 3rd. An evaluation of canal morphology at different levels of root resection in mandibular incisors. *J Endod.* 1998;24(9):607-9.
16. Kishan KV, Hegde V, Ponnappa KC, Girish TN, Ponappa MC. Management of palato radicular groove in a maxillary lateral incisor. *J Nat Sci Biol Med.* 2014;5(1):178-81.
17. Hulsmann M. Dens invaginatus: aetiology, classification, prevalence, diagnosis, and treatment considerations. *Int Endod J.* 1997;30(2):79-90.
18. Jafarzadeh H, Azarpazhooh A, Mayhall JT. Taurodontism: a review of the condition and endodontic treatment challenges. *Int Endod J.* 2008;41(5):375-88.
19. Rouhani A, Bagherpour A, Akbari M, Azizi M, Nejat A, Naghavi N. Cone-beam computed tomography evaluation of maxillary first and second molars in Iranian population: a morphological study. *Iran Endod J.* 2014;9(3):190-4.
20. Martins JNR, Marques D, Mata A, Carames J. Root and root canal morphology of the permanent dentition in a Caucasian population: a cone-beam computed tomography study. *Int Endod J.* 2017;50(11):1013-26.
21. Miloglu O, Cakici F, Caglayan F, Yilmaz AB, Demirkaya F. The prevalence of root dilacerations in a Turkish population. *Med Oral Patol Oral Cir Bucal.* 2010;15(3):e441-4.
22. Pulgar Encinas RM NRB. El surco Palato Radicular: Su relación con patología pulpar y/o periodontal. *Av en Periodoncia e Implantol Oral.* 2000;12.
23. Marcovich I, Prado E, Díaz P, Ortiz Y, Martínez C, Moreno F. Dental Morphology Analysis of Afro-Colombian School Children from Villa Rica, Cauca, Colombia. *Revista Facultad de Odontología Universidad de Antioquia.* 2012;24.
24. Alavi AM, Opananon A, Ng YL, Gulabivala K. Root and canal morphology of Thai maxillary molars. *Int Endod J.* 2002;35(5):478-85.
25. Ahmed HM, Hashem AA. Accessory roots and root canals in human anterior teeth: a review and clinical considerations. *Int Endod J.* 2016;49(8):724-36.

26. Vertucci FJ. Root canal morphology of mandibular premolars. *J Am Dent Assoc.* 1978;97(1):47-50.
27. Pineda F, Kuttler Y. Mesiodistal and buccolingual roentgenographic investigation of 7,275 root canals. *Oral Surg Oral Med Oral Pathol.* 1972;33(1):101-10.
28. Loh HS. Root morphology of the maxillary first premolar in Singaporeans. *Aust Dent J.* 1998;43(6):399-402.
29. Vertucci FJ. Root canal anatomy of the human permanent teeth. *Oral Surg Oral Med Oral Pathol.* 1984;58(5):589-99.
30. AA H. Anatomical study of the mesiobuccal root in maxillary first molars. . *J Taibah Univ Med Sci.* 2014;9:123 - 5.
31. Weller RN, Niemczyk SP, Kim S. Incidence and position of the canal isthmus. Part 1. Mesiobuccal root of the maxillary first molar. *J Endod.* 1995;21(7):380-3.
32. Kottoor J, Albuquerque D, Velmurugan N, Kuruvilla J. Root anatomy and root canal configuration of human permanent mandibular premolars: a systematic review. *Anat Res Int.* 2013;2013:254250.
33. McNamara CM, Garvey MT, Winter GB. Root abnormalities, talon cusps, dentes invaginati with reduced alveolar bone levels: case report. *Int J Paediatr Dent.* 1998;8(1):41-5.
34. Silva BFD, Costa LD, Villar R, Lemos T, Lombardi R, Soares R. Prevalence assesment of root dilaceration in permanent incisors. *Dental Press Journal of Orthodontics.* 2012;7:97-102.
35. Kuzekanani M, Walsh LJ, Haghani J, Kermani AZ. Radix Entomolaris in the Mandibular Molar Teeth of an Iranian Population. *Int J Dent.* 2017;2017:9364963.
36. Angel M GL-A. Anomalías dentarias de unión: fusión dental. *Rcoe.* 2005;10:209 - 14.
37. Ahmed HMA, Versiani MA, De-Deus G, Dummer PMH. A new system for classifying root and root canal morphology. *Int Endod J.* 2017;50(8):761-70.
38. Parekh V, Shah N, Joshi H. Root canal morphology and variations of mandibular premolars by clearing technique: an in vitro study. *J Contemp Dent Pract.* 2011;12(4):318-21.



39. Fan B, Ye W, Xie E, Wu H, Gutmann JL. Three-dimensional morphological analysis of C-shaped canals in mandibular first premolars in a Chinese population. *Int Endod J*. 2012;45(11):1035-41.
40. de Pablo OV, Estevez R, Peix Sanchez M, Heilborn C, Cohenca N. Root anatomy and canal configuration of the permanent mandibular first molar: a systematic review. *J Endod*. 2010;36(12):1919-31.
41. Mallineni SK, Panampally GK, Chen Y, Tian T. Mandibular talon cusps: A Systematic review and data analysis. *J Clin Exp Dent*. 2014;6(4):e408-13.
42. Green D. A stereomicroscopic study of the root apices of 400 maxillary and mandibular anterior teeth. *Oral Surg Oral Med Oral Pathol*. 1956;9(11):1224-32.
43. Kulild J. Incidence and configuration of canal systems in the mesiobuccal root of Maxillary first and second molars. *J endod*. 1990;16:311 - 7.
44. Caliskan MK, Pehlivan Y, Sepetcioglu F, Turkun M, Tuncer SS. Root canal morphology of human permanent teeth in a Turkish population. *J Endod*. 1995;21(4):200-4.
45. Altman M, Guttuso J, Seidberg BH, Langeland K. Apical root canal anatomy of human maxillary central incisors. *Oral Surg Oral Med Oral Pathol*. 1970;30(5):694-9.
46. Tarjan I, Rozsa N. Endodontic treatment of immature tooth with dens invaginatus: a case report. *Int J Paediatr Dent*. 1999;9(1):53-6.
47. Carlsen O, Alexandersen V. Radix mesiolingualis and radix distolingualis in a collection of permanent maxillary molars. *Acta Odontol Scand*. 2000;58(5):229-36.
48. Sekerci A. Prevalence of fusion and gemination in permanent teeth in Coppadocia region in Turkey. *Pakistan Oral and Dental Journal*. 2011;31.
49. Duncan WK, Helpin ML. Bilateral fusion and gemination: a literature analysis and case report. *Oral Surg Oral Med Oral Pathol*. 1987;64(1):82-7.
50. Tsesis I, Shifman A, Kaufman AY. Taurodontism: an endodontic challenge. Report of a case. *J Endod*. 2003;29(5):353-5.