

**ACTUALIZACIÓN DE GUÍA PRÁCTICA CLÍNICA PARA PLANIMETRÍA
CAVITARIA DE CLASE I, II, III, IV, V Y MODIFICACIONES PARA RESINA
COMPUESTA.**

Sandra Patricia Aldana Avilés

Paola Andrea Calderón Mejía

Paula Andrea Padilla Rueda

**UNIVERSIDAD EL BOSQUE - FACULTAD DE ODONTOLOGÍA.
OPERATORIA ESTÉTICA DENTAL Y BIOMATERIALES DENTALES
BOGOTÁ DC – FEBRERO 2019**

HOJA DE IDENTIFICACIÓN

Universidad	El Bosque
Facultad	Odontología
Programa	Operatoria Estética Dental y Biomateriales Dentales
Título:	“Actualización de guía practica clínica para planimetría cavitaria de clase I, II, III, IV, V y modificaciones para resina compuesta”
Línea de investigación:	Materiales dentales
Institución participante:	Facultad de Odontología - Universidad El Bosque Posgrado de Operatoria
Tipo de investigación:	Posgrado – Revisión de literatura
Estado	Aprobado
Estudiantes/ residentes:	Sandra Patricia Aldana Paola Andrea Calderón Paula Andrea Padilla
Asesor metodológico:	Dr. Luis Eduardo Gamboa
Asesor temático:	Dra. Olga Lucia Zarta.

DIRECTIVOS UNIVERSIDAD EL BOSQUE

HERNANDO MATIZ CAMACHO	Presidente del Claustro
JUAN CARLOS LÓPEZ TRUJILLO	Presidente Consejo Directivo
MARIA CLARA RANGEL G.	Rector
RITA CECILIA PLATA DE SILVA	Vicerrector Académico
FRANCISCO JOSÉ FALLA	Vicerrector Administrativo
MIGUEL OTERO CADENA	Vicerrectoría de Investigaciones.
LUIS ARTURO RODRÍGUEZ	Secretario General
JUAN CARLOS SANCHEZ PARIS	División Postgrados
MARIA ROSA BUENAHORA	Decana Facultad de Odontología
MARTHA LILIANA GOMEZ RANGEL	Secretaria Académica
DIANA ESCOBAR	Directora Área Bioclínica
MARIA CLARA GONZÁLEZ	Director área comunitaria
LUIS A. RAMIREZ	Coordinador área psicosocial
INGRID ISABEL MORA	Coordinador Investigación Facultad de odontología
IVAN SANTA CRUZ	Coordinadora Postgrados Odontología
OLGA LUCIA ZARTA	Directora Posgrado de Operatoria, Estética y Materiales Dentales

“La Universidad El Bosque, no se hace responsable de los conceptos emitidos por los investigadores en su trabajo, solo velará por el rigor científico, metodológico y ético del mismo en aras de la búsqueda de la verdad y la justicia”.

AGRADECIMIENTOS

Le agradecemos primeramente a Dios y a todas las personas que participaron e hicieron posible este proyecto, en especial al Dr. Gamboa y a la Dra. Zarta por acompañarnos en cada paso de este proyecto. A nuestras familias por siempre darnos fuerzas para seguir y culminar esta etapa importante dentro de nuestra vida profesional.

GUÍA DE CONTENIDO

Resumen	
Abstract	
	Pág.
1. Introducción	1
2. Antecedentes	2
3. Objetivos	24
Objetivo general	24
Objetivos específicos	24
4. Metodología para el desarrollo de la revisión	25
a. Tipo de estudio	25
b. Métodos	25
1. Pregunta(s) orientadoras	25
2. Estructura de la revisión	25
3. Búsqueda de información	26
a. Selección de palabras claves por temática	26
b. Estructuración de estrategia de búsqueda por temática	27
c. Resultados de aplicación de estrategia de búsqueda por temática en bases de datos (Pubmed -Embase)	27
d. Preselección de artículos por temática	28
4. Selección de artículos por temática	39
5. Proceso de extracción de información de artículos por temática	39
6. Proceso estructuración de artículo	45
7. Proceso de Edición en inglés y en español para publicación	54
10. Consideraciones en Propiedad Intelectual	55
a. Sustento legal	55
11. Resultados	56
1. Resumen de proceso de búsqueda de información	56
2. Resultados de proceso de extracción de información	56
3. Artículo original con su bibliografía	57
14. Referencias bibliográficas	67
15. Anexos	71

RESUMEN

Planimetría cavitaria para cavidades clase I, II, III, IV, V, y sus modificaciones para resina compuesta

La odontología contemporánea se basa en restauraciones mínimamente invasivas. Los conceptos sobre la orientación de las preparaciones cavitarias antiguas actualmente han cambiado hacia una orientación biológica, preservando la máxima integridad del diente natural, de acuerdo a esto hoy en día existen nuevos diseños para la preparación de cavidades para restauraciones adhesivas.

Objetivo: Actualizar la guía de práctica clínica con los pasos para la realización de un adecuado diseño cavitario en cavidades clase I, II, III, IV, V y modificaciones de cada una de estas para resinas compuestas, estableciendo parámetros definidos en la realización de éstas con el fin de evitar fallas y fracaso clínico.

Materiales y métodos. Se realizó una búsqueda electrónica en PubMed, Science Direct, Journal of Dental Research, American Journal of Dentistry y Quintessence. Se incluyeron estudios experimentales in vivo e in vitro en, humanos con dientes permanentes, estudios analíticos y guías prácticas clínicas vigentes que brinden información necesaria sobre la planimetría cavitaria de cavidades clase I, II, III, IV y V incluyendo sus modificaciones. Se incluyeron en total 43 artículos.

Resultados. Las cavidades convencionales de Black se reconocen como poco conservadoras en la literatura principalmente por los principios de extensión por prevención y por conveniencia. Sin embargo, con el advenimiento de la odontología conservadora se han desarrollado modificaciones que buscan idealmente conservar tanto tejido sano como sea posible, mejorar la mimetización del material y prolongar la vida útil de la restauración, por medio de biseles y disminuyendo la cantidad de estructuras anatómicas involucradas.

Conclusiones. Las modificaciones de las cavidades convencionales han demostrado tener excelentes propiedades mecánicas y estéticas además de proveer al clínico una opción significativamente más conservadora para realizar tratamientos estéticos y con longevidad predecible. Sin embargo, al mejorar las propiedades de los biomateriales restaurativos disponibles vendrán con ellos nuevas modificaciones.

Palabras Claves: Diseños cavitarios, planimetría cavitaria, cavidades clase I, II, III, IV y V, modificaciones de cavidades.

ABSTRACT

Cavity Planimetry for Class I, II, III, IV and V Cavities and its Modifications for Compound Resins

Contemporary dentistry is based on minimally-invasive restorations and concepts regarding cavity preparations have shifted towards a biological approach, preserving maximum integrity of the natural tooth. Nowadays there are new designs for cavity preparations prior to adhesive restorations. **Objective:** to update the clinical guide with the steps to follow for an adequate cavity design for class I, II, III, IV and V cavities, the modifications of each for compound resins and to establish parameters which will aid in avoiding clinical failures. **Materials and methods:** An electronic search was carried out in *PubMed*, *Science Direct*, *Journal of Dental Research*, *American Journal of Dentistry* and *Quintessence*. Experimental *in vivo* and *in vitro* studies of humans with permanent teeth, analytical studies and current clinical guides were included which provided information regarding cavity planimetry of said cavities including modifications. A total of 43 articles were included. **Results:** Black's conventional cavities are recognised in literature as not very conservative mainly due to extension for prevention principles and convenience. However, with the advent of conservative dentistry there have been modifications which aim at preserving as much healthy tissue as possible, improve material assimilation and extend the restoration's useful life with bevels, thus reducing the number of anatomical structures involved. **Conclusions:** Conventional cavity modifications have proven to have excellent mechanical and aesthetical properties, provide a significantly conservative option for aesthetic treatments with predictable longevity. New modifications will come along as restorative materials improve.

Key words: cavity designs, cavity planimetry, class I, II, III, IV and V cavities, cavity modifications.

Edgar Díaz Fajardo - Traductor Oficial registrado ante el Ministerio de Relaciones Exteriores de Colombia Registro 0232 que suscribe, declara que la presente Traducción Oficial, que consta de __1__ página(s), es una versión fiel y correcta al inglés del documento adjunto en idioma castellano que se ha tenido a la vista. Se certifica la fidelidad de la traducción más no se asume responsabilidad por la autenticidad o el contenido del documento en lengua origen.

Firmado en Bogotá D.C., el 27 de febrero de 2019



1. Introducción

Con los avances en la odontología en las últimas décadas y el desarrollo tecnológico en la forma de restaurar la estructura dentaria, se produjo también un cambio en los conceptos en la forma de diseñar las preparaciones cavitarias. Durante mucho tiempo se ha hablado de la preservación del tejido dental y se han propuesto diferentes formas de cavidades con lo que se pretende conseguir una adecuada geometría interna y externa de acuerdo con el tipo de lesión para poder realizar una restauración que cumpla con los requisitos de estética y función a largo plazo.

Por esta razón el propósito de este trabajo es establecer una guía práctica del manejo clínico para las preparaciones cavitarias en clase I, II, III, IV, V y sus modificaciones para resinas compuestas con el fin de establecer parámetros claros y definidos para una buena realización de éstas.

2. Antecedentes

Con el advenimiento de la odontología con técnicas adhesivas la planimetría cavitaria ha modificado los principios de las preparaciones. La planimetría cavitaria se refiere a los planos o superficies que se realizan al conformar una preparación cavitaria para restaurar un diente. La Operatoria Dental es la parte de la odontología que estudia de manera conjunta aquellos procedimientos operatorios, terapéuticos y educativos con el objetivo de preservar y devolver a las estructuras dentales su integridad funcional y estética; abarcando los conocimientos esenciales para las preparaciones cavitarias básicas, importantes para su aplicación en la clínica. (Mondelli et al, 2009) (Sturdevant et al, 1996).

Un tratamiento odontológico de operatoria exitoso supone un gran entendimiento por parte del clínico de la naturaleza y estructura del tejido dental (esmalte, dentina, pulpa, cemento y estructuras de soporte), para disminuir el riesgo de fracaso prematuro, el compromiso de la vitalidad, pronóstico del diente, CARS (caries asociada a restauraciones y/o sellantes) o sensibilidad. En primer lugar, el esmalte provee la forma, dureza y protección a tejidos subyacentes; estéticamente, el esmalte contribuye a la forma, color y textura del diente, haciendo especial énfasis en la translucidez, opalescencia y contornos; Por todas estas características se consolidó como el principio de la operatoria moderna la preservación del esmalte durante los tratamientos. Cuenta además con la principal característica de permeabilidad, permitiendo así el proceso dinámico y permanente de desmineralización y remineralización. Por otra parte, la dentina constituye para el esmalte el color y la elasticidad; clínicamente la dentina se divide en porción coronal y porción radicular, por estas propiedades existe una relación directamente proporcional entre la fuerza y la dureza de la estructura dental y la integridad de la dentina; adicionalmente constituye una barrera protectora para la pulpa dental, siendo un tejido esencialmente avascular y sin mayor inervación, la literatura resalta su capacidad de responder a estímulos térmicos externos, químicos y mecánicos. Adicionalmente, al determinar la relación directamente proporcional entre la dentina y la integridad de tejido dentario, la literatura enfatiza especialmente la resistencia y la rigidez, en promedio la fuerza oclusal corresponde a un valor de 738 N o 166 lb en un área de contacto en promedio de 4 mm² distribuido en aproximadamente 20 contactos oclusales. Por lo tanto, las propiedades fisicomecánicas del complejo esmalte-dentina disminuyen considerablemente según la profundidad que el clínico involucre en su preparación cavitaria. Finalmente, la pulpa dental es

un tejido conectivo viscoso, vascular e innervado rodeado de paredes de dentina, a esta estructura se le reconocen propiedades específicas gracias a su configuración celular (1) formativa: dentinogénesis, (2) nutritiva: transferencia de sustancias metabólicas por medio del paquete vasculonervioso, (3) sensorial: nocicepción y (4) Protectora: coordina respuesta inflamatoria, antigénica, neurogénica y dentinogénica a injurias o a estímulos sensoriales. (Hilton et al., 2013)

El principal objetivo de la operatoria es restaurar las estructuras dentales, las lesiones cariosas en su estado más avanzado requieren de un tratamiento operatorio; Pitts & Richards [2009] definen la caries dental como una destrucción localizada del tejido dental duro susceptible por productos ácidos derivados de la fermentación bacteriana de los carbohidratos de la dieta. El proceso carioso lo definen como la secuencia dinámica de la interacción diente-biofilm el cual puede ocurrir con el tiempo y dentro de una superficie del diente, y la lesión cariosa la definen como un cambio detectable en la estructura dental que resulta de la interacción diente-biofilm ocurrido debido a la enfermedad de la caries. Actualmente se reconoce la caries dental como una enfermedad multifactorial que envuelve individualmente los factores de riesgo y los factores protectores de cada paciente. La ADA (American Dental Association) define esta enfermedad como la manifestación clínica de la caries en donde se puede determinar actividad, severidad y cantidad de dientes involucrados, se clasificará en dientes cavitados y no cavitados. En las últimas décadas la odontología ha tenido un cambio de paradigma frente a esta patología, Mount & Hume [1998] lo describen como un nuevo entendimiento por parte de la comunidad científica de la acción del ion de fluoruro, las propiedades terapéuticas de los materiales dentales, las microfiltraciones y la estética dental, sin embargo se resalta el advenimiento de la odontología adhesiva que género como ideal el mantenimiento de la mayor cantidad de estructura remanente ya que la meta ya no es crear suficiente espacio para el mantenimiento del material. La configuración cavitaria ha variado a través del tiempo especialmente al restaurar una cavidad creada para eliminar tejido cariado, ya que especialmente por el mayor entendimiento de la acción del ion de fluoruro es posible para el clínico permitir la remineralización de la dentina para no retirarla toda. (Mount & Hume, 1998)

El cambio del paradigma de la caries dental se da a partir de una reinterpretación de la información existente sobre la patología, inicialmente sobre la historia natural del desarrollo de la enfermedad, seguida de la revolución científica del fluoruro. Gracias a esto se evaluaron conceptos existentes, esto puede ser observado en los nuevos sistemas desarrollados para la estandarización de diagnóstico y tratamiento de caries ICDAS y/o ICCMS en donde se

diagnostica la lesión de caries desde el cambio inicial para realizar un tratamiento preventivo al contrario de épocas pasadas en donde se diagnosticaba a partir de una cavidad, en la actualidad además se le atribuye el desarrollo de la enfermedad a varios factores como la placa bacteriana y la biodisponibilidad del ion flúor en cavidad oral. En cuanto a la historia natural del desarrollo de la enfermedad, en la primera mitad del siglo XX se pensaba que la caries era infecciosa y transmisible, inicialmente se le atribuía a la familia de lactobacilos por su capacidad de fermentar carbohidratos, y ya en la segunda mitad del siglo XX se adiciono el estreptococo mutans, aunque en las últimas cuatro décadas se entendió como el primer colonizador. Por este nuevo conocimiento disponible, la caries se empieza a describir como una enfermedad multifactorial, causada por el desequilibrio en el balance fisiológico del ciclo constante de desmineralización y remineralización, inducido por bacterias endógenas que inicia en sitios retentivos de biopelícula, en donde si se alcanza el pH crítico (esmalte 5.5 y dentina 6.3) se generará una caries coronal o radicular primaria o CARS. Pitts & Richards [2009], definieron la caries dental como la destrucción localizada del tejido dental duro susceptible a los ácidos producidos por las bacterias por la fermentación de los carbohidratos de la dieta, es la consecuencia de un proceso complejo entre el biofilm y la superficie dental.

El clínico debe tener claros dos conceptos para poder entender los principios de la operatoria dental, el primer término es cavidad, el cual se define como: un punto de inflexión crítico en el proceso de la enfermedad que ya no es reversible (Mackenzie & Banerjee, 2014), Pitts & Richards [2009] nos definen cavidad o lesión cavitaria como una superficie que no se encuentra macroscópicamente intacta presentando discontinuidad distintiva o ruptura de la integridad superficial que puede ser determinada utilizando mecanismos ópticos o táctiles, donde lo explican a través del diagrama de Iceberg, sustentando como las lesiones iniciales de caries son subclínicas y conforme avanza la disolución mineral del esmalte se evidencia pérdida neta localizada, así la lesión llega a estadios cavitados; mientras que Hilton et al [2013] describen cómo la progresión de la lesión de la caries afecta el esmalte y la dentina cuando es un proceso activo y constante, en primer lugar desmineraliza y debilita el esmalte impidiendo el proceso de remineralización, seguido a esto se expone la dentina a la colonización bacteriana iniciando procesos de respuesta dentino-pulpar para defensa y protección de la pulpa, por lo tanto cuando la dentina es comprometida el esmalte pierde soporte, generando interrupción de la continuidad de la superficie creando así una cavidad. (Hilton et al., 2013). El segundo concepto es preparación que prosigue al tratamiento operatorio de una cavitación, en donde se realiza una alteración mecánica de un diente defectuoso, lesionado o enfermo para que pueda aplicarse

sobre el mismo un material restaurador que permita restablecer el estado de salud, forma y función del diente. Entre los primeros principios para el tratamiento tradicional de una lesión cariosa y su preparación fue descrita por GV Black donde determina extensión por prevención con el objetivo de eliminar toda la dentina afectada e infectada; extensión por conveniencia, en donde el clínico buscaba darle la forma a la preparación cavitaria adecuada para que permitiera la manipulación del material de obturación, en este caso amalgama; la extensión por retención, era el principio vital para el asentamiento longevo de la obturación; la extensión por inserción tenía como finalidad la correcta vía de inserción del material por la configuración de la preparación cavitaria con paredes convergentes hacia oclusal. El último principio descrito por Black fue la extensión por autolimpieza para evitar caries recurrente. (Sturdevant et al, 1996).

Desde 1987 apareció por primera vez en pubmed la frase Odontología mínimamente invasiva descrita por Simonsen, con el nuevo concepto conservador que parte de tres objetivos clínicos importantes: Prevención, Preservación y conservación. (Dan Ericson et al, 2003). A partir de ahí se han desarrollado frases similares para el mismo enfoque como: odontología de intervención mínima, odontología conservadora y tratamiento restaurador atraumático (ART) usadas por Tyas en 1989; Peters en 2000; y McLean en 2001. Es aquí donde la filosofía de extensión por prevención de Black ha sido cuestionada primeramente por cariología, ya que se ha evolucionado en mejor comprensión de la enfermedad, en donde se pueden emplear técnicas para eliminar la mínima cantidad de tejido dental y hacer obturaciones más pequeñas (Tyas, 2000), por lo tanto se ha evidenciado un cambio desde "las lesiones cariosas se tratan por medio de la operatoria" hasta llegar a "las lesiones cariosas se tratan abordando sus causas", es decir, se pasa de un tratamiento sintomático a uno causal por medio de un tratamiento conservador (Ericson, 2001).

La introducción del tratamiento conservador nos lleva a realizar técnicas adhesivas donde el diseño de la cavidad es menos importante para la retención de las restauraciones, debido a que anteriormente la configuración se realizaba con planos convergentes para el mantenimiento de la obturación con amalgama y hoy en día gracias a los avances de las resinas compuestas junto a los agentes adhesivos, se ha aumentado la resistencia de unión al sustrato dental, gracias a la retención y resistencia de la adhesión micromecánica y química; Por lo tanto, se pueden preparar cavidades más pequeñas desarrollando nuevas técnicas que permitan la preservación de la estructura dental como la preparación en forma de platillo, túnel y ranura permitiendo la eliminación mínima de sustancias (Peters, 2001), es por esto que el concepto de Black del

diseño "Extensión por prevención" ya no es válido, pero aun así la preparación de una cavidad conservadora para lograr eliminar completamente la caries interproximal sigue siendo un reto. Actualmente existen múltiples guías de práctica clínica desarrolladas para estandarizar la evaluación y el tratamiento de las lesiones cariosas de forma conservadora; un ejemplo publicado por Banerjee [2013] se centra en determinar qué tan conservador tiene que ser el clínico al abordar una lesión cariosa según cinco factores: Inicialmente, el estatus de la pulpa dental, en donde se deberá valorar la viabilidad de la misma por medio de signos, síntomas y exploraciones clínicas con estímulos térmicos, eléctricos complementándose con un examen radiográfico. En segundo lugar, está la profundidad de la lesión cariosa, en este punto la importancia de la proximidad a la dentina determinará la protección pulpar, o el mantenimiento de dentina cariada cercana a la pulpa para evitar exposiciones innecesarias y así mismo la elección del material restaurador. Seguido a este punto se encuentra la valoración del remanente dental, en donde en las últimas décadas ha tomado igual importancia el criterio funcional y el estético, además la evidencia ha demostrado en los últimos años que al realizar cavidades más pequeñas y conservadoras en donde se remueve únicamente la dentina cariada hace que para el clínico sea mucho más fácil restaurar la lesión y para el paciente remover el biofilm de la zona. En cuarto lugar, se valora el riesgo individual del paciente a tener caries, en donde se debe motivar al paciente a tener controles de prevención y control de forma regular, idealmente los pacientes con bajo riesgo a desarrollar lesiones cariosas se deben mantener en este riesgo, mientras que los que tengan una mayor probabilidad de desarrollar caries deben pasar por un programa de educación para fomentar la voluntad de permanecer sanos, ya que al tener restauraciones adhesivas y un alto riesgo se disminuye notablemente la tasa de supervivencia de las restauraciones. Finalmente, el clínico deberá valorar los factores clínicos que se componen de la accesibilidad de los instrumentos al sitio de la lesión, el control de contaminantes húmedos, como sangre y saliva que deberán ser controlados con dique de goma en aislamiento absoluto, la posición de la restauración definitiva con respecto al margen gingival y finalmente el excelente manejo de los materiales restauradores.

Clasificación de las cavidades

A. Según su finalidad:

- Terapéuticas
- Protésicas (incrustaciones)

B. Según su situación:

- Expuestas (oclusal, vestibular, lingual o palatino)

- Proximales: mesial, distal.

C. *Según su extensión:*

- Simples: situadas en una sola cara del diente (oclusal, vestibular, mesial, etc).
- Compuestas: abarcan dos caras del diente (ocluso-proximal, próximo-incisal, etc).
- Complejas: se extienden por más de dos caras del diente (mesio-ocluso-distal-cavidad clase VI, etc)

Para poder identificar las paredes que forman una cavidad, clasificarlas y conocer el sitio en el cual están colocadas las paredes y ángulos de una cavidad, así como su denominación correcta, se estudia el diente en varios planos:

Planos del diente → Están orientados en 3 sentidos en el espacio; horizontal, mesio-distal y vestibulo- lingual.

1. *Planos horizontales:*

Son aquellos que se encuentran perpendiculares al eje longitudinal del diente, recibiendo el nombre de la superficie por donde pasa.

1.1 *Plano oclusal:*

Es aquel que se atraviesa la superficie oclusal de molares y premolares en dientes posteriores y en dientes anteriores atraviesa la superficie incisal por lo que se llama plano incisal.

1.2 *Plano cervical o gingival:*

Atraviesa al diente a la altura de su línea cervical.

1.3 *Plano medio:*

Se encuentra entre los dos planos anteriores.

1.4 *Plano pulpar:*

Es aquel que pasa por el piso de la cámara pulpar.

2. *Planos mesodistales:*

Son trazados en sentido mesodistal en todos los dientes. Es paralelo y vertical al eje longitudinal del diente. Divide el diente en dos partes, una vestibular y otra lingual. Recibe el nombre de esas caras cuando pasa tangencial a ellas, también se les denomina Plano Axiomesodistal.

2.1 Plano vestibular:

Pasa por la superficie vestibular de los dientes.

2.2 Plano lingual o palatina:

Pasa por la superficie lingual o palatina de los dientes.

2.3 Plano medio:

Pasa de la superficie mesial a la superficie distal por la parte media del diente dividiéndolo en dos porciones iguales.

3. Planos vestibulopalatino o lingual:

Pasan de vestibular a palatino o lingual. Divide el diente en dos posiciones: una mesial y otra distal, recibiendo el nombre de esas superficies, es paralelo al eje longitudinal del diente. Llamado también Plano Axiovestibulolingual.

3.1 Plano mesial:

Pasa por la superficie mesial del diente.

3.2 Plano distal:

Pasa por la superficie distal del diente.

3.3 Plano medio:

Va desde la mitad la mitad de la superficie palatina o lingual a la mitad de la superficie vestibular, divide el diente en dos mitades.

Nomenclatura de las partes componentes de una cavidad

La nomenclatura es una serie de términos utilizados por varios individuos de la misma profesión como medio de comunicación. Esto es muy importante puesto que de esta manera se puede entender la terminología aplicada en la preparación cavitaria de la odontología.

Las partes constituyentes de las cavidades son:

I. Paredes

Son los límites internos de las cavidades y pueden ser:

1.1 Paredes circundantes:

Son aquellas paredes laterales de la cavidad y que reciben el nombre de la cara del diente a la cual corresponde o de la cual están más próxima, como vestibular, palatina, mesial y distal.

1.2 Paredes de fondo:

Corresponden al piso de la cavidad y se pueden ser:

1.2.1 Pared axial:

Es una pared interna paralela al eje longitudinal del diente.

1.2.2 Pared pulpar:

Es una pared interna perpendicular al eje longitudinal del diente y oclusal de la pulpa.

II. Ángulos

Se denomina ángulo a la unión de dos o más superficies de preparaciones cavitarias.

2.1 Ángulos diedros:

Son aquellos formados por la unión de dos paredes de una cavidad y denominados según la composición de sus respectivos nombres.

G.V. Black los clasificó en tres grupos:

- Primer grupo: Formados por la unión de las paredes circundantes. (Vestibulo-gingival, gingivo-lingual).
- Segundo grupo: Formados por la unión de una pared circundante con la pared de fondo de la cavidad. (Linguo-pulpar, gingivo-axial).
- Tercer grupo: Formados por la unión de las paredes de fondo de la cavidad. (Axio-pulpar, axio-axial).

2.2 Ángulos triedros:

Son aquellos formados por la unión de tres paredes y son denominados de acuerdo con sus respectivas combinaciones.

Nota: En la cavidad clase III se forman ángulos diedros y triedros incisales, por lo que no reciben el nombre de las paredes que los constituyen.

2.3 Ángulo cavosuperficial:

Es el ángulo de la estructura dentaria formado por la unión de la pared de la preparación cavitaria con la superficie externa del diente.

El ángulo cavosuperficial es denominado también como margen, pero este término se utiliza más para designar la línea de unión de la superficie externa del diente con el

borde del material restaurador en la cavidad denominado también interfase diente/restauración.

Tabla 1. *Nomenclatura de las Cavidades Simples, compuestas y complejas:*

<p><i>Cavidades simples</i></p> <p>Se designa con el nombre anatómico de la cara involucrada: (Oclusal, mesial, vestibular o palatino)</p>	
Oclusales	<p>Tienen:</p> <ul style="list-style-type: none"> ● Un piso → Piso pulpar ● Paredes laterales → Vestibular, o palatino, mesial y distal.
Proximales	<p>Tienen:</p> <ul style="list-style-type: none"> ● Una pared axial ● Un piso gingival ● Dos paredes laterales → Vestibular y lingual o palatino.
Cervicales	<p>Tienen:</p> <ul style="list-style-type: none"> ● Una pared axial ● Un piso gingival ● Tres paredes laterales → Mesial, distal, incisal u oclusal.
<p>Estas cavidades simples poseen 8 ángulos diedros y 4 triedros:</p>	
<p><i>8 Ángulos diedros:</i></p>	<ol style="list-style-type: none"> 1. Pulpo-Vestibular. 2. Pulpo-Lingual. 3. Pulpo-Mesial. 4. Pulpo-Distal. 5. Vestíbulo-Mesial. 6. Vestíbulo-Distal. 7. Linguo-Mesial. 8. Linguo-Distal
<p><i>4 Ángulos triedros:</i></p>	<ol style="list-style-type: none"> 1. Mesio-Vestíbulo-Pulpar. 2. Disto-Vestíbulo-Pulpar. 3. Mesio-Linguo-Pulpar. 4. Disto-Linguo-Pulpar
<p><i>Cavidades compuestas</i></p> <p>Estas cavidades están conformadas por la unión de dos cavidades simples con la desaparición de la o de las paredes comunes. Es decir, son aquellas cavidades preparadas en dos caras contiguas del diente ya sean posteriores o anteriores.</p>	
<ul style="list-style-type: none"> ● En dientes posteriores están conformadas por una cajuela mesial o distal más una caja oclusal. ● También pueden estar conformadas por una caja oclusal más una cajuela en la cara vestibular o lingual o palatina. 	<p>Ej: Cavidad ocluso-proximal en dientes posteriores tiene 2 pisos → pulpar y gingival y 4 paredes → vestibular, lingual o palatino, mesial o distal y axial.</p>
<p>Estas cavidades tienen 10 ángulos diedros y 6 ángulos triedros</p>	

<p><i>Ejemplo: Cavity Ocluso Mesial</i> 10 ngulos Diedros:</p>	<ol style="list-style-type: none"> 1. Vestíbulo-Pulpar. 2. Vestíbulo-Distal. 3. Linguo-Pulpar. 4. Linguo-Distal. 5. Pulpo-Axial. 6. Axio-Vestibular. 7. Axio-Lingual. 8. Axio-Gingival. 9. Gingivo-Vestibular. 10. Gingivo-Lingual.
<p>6 ngulos Triedros:</p>	<ol style="list-style-type: none"> 1. Vestíbulo-Pulpo-Mesial. 2. Linguo-Pulpo-Mesial. 3. Pulpo-Axio-Vestibular. 4. Pulpo-Axio-Lingual. 5. Axio-gingivo-Lingual. 6. Axio-Gingivo-Vestibular.
<p><i>Cavidades complejas</i></p> <p>Son aquellas cavidades preparadas en más de dos caras contiguas del diente, sea este un diente anterior o posterior. En dientes posteriores están conformadas por cajuelas mesial + distal + oclusal + vestibular + lingual + palatino; pueden combinarse tres o cuatros cajuelas en diferentes caras dando una cavidad compleja.</p>	

Clasificación de cavidades según Black

G.V Black, considerado el padre de la operatoria dental, clasificó las cavidades según la localización de la lesión cariosa de la I a la V, sin embargo, a través de los años se han modificado estas, y Howard & Simon propusieron la incorporación de una clase adicional a la instaurada.

Clase I:

Son cavidades ubicadas en las fosas y fisuras de superficies oclusales, vestibulares y linguales de molares y premolares; los 2/3 oclusales se las superficies vestibulares y palatinas de molares y de las superficies palatinas de los incisivos. Según (Mondelli, 1998) Shokwell considera dentro de esta clasificación lesiones de fosas y fisuras de la superficie vestibular de los dientes anteriores.

Las indicaciones principales para realizar estas cavidades según Summit's [2016] son caries en fosas y fisuras confirmadas por radiografías de la zona con el objetivo de eliminar la lesión cariosa de esmalte y dentina preservando la mayor cantidad de tejido sano que sea posible, para finalmente mimetizar de forma adecuada una restauración con el espesor mínimo y que la microfiltración sea nula. Sin embargo, la literatura también es crítica en cuanto esta preparación cavitaria, ya que algunos clínicos encontraban la planimetría ideal poco conservadora,

llevándolos así a eliminar excesivo remanente dental sano dando como resultado un diente más debilitado de lo necesario, además de la presencia de caries recurrente en los márgenes de la restauración particularmente, cuando el material era amalgama era un hallazgo de rutina encontrar lesiones cariosas en las fosas y fisuras remanentes. La filtración marginal que presentan las restauraciones de amalgama en cualquier grado constituían un riesgo para el desarrollo de caries recurrente. Las fracturas en los márgenes del material son frecuentes al realizar anatomía secundaria excesiva, sin embargo, el mayor riesgo de fractura ocurre cuando la restauración no presenta el protocolo de acabado y pulido final. (Simonsen, 1978).

La técnica de preparación según Mondelli [1990] y Markley [1951] inicia con la forma del contorno en donde se deben retirar las áreas susceptibles a la caries, preservando las estructuras de refuerzo del diente como las vertientes cuspideas y crestas marginales. Se debe realizar una penetración inicial con fresa redonda en la fosa central y realizar movimientos pendulares, la profundidad y la extensión se determina según la lesión removida, los ángulos internos de la cavidad deben ser redondeados, la pared vestibular y lingual deben permanecer paralelas al eje longitudinal del diente al ser evaluado desde el plano axial. Se debe preservar al máximo la integridad de las crestas marginales, la pared pulpar debe ser plana, este último aspecto es vital para la forma de retención y resistencia. Y por último el acabado final de los márgenes del esmalte, la literatura describe la necesidad de retirar los remanentes de esmalte aprismático del ángulo cavo superficial, ya que estas estructuras proveen un margen fragilizado.

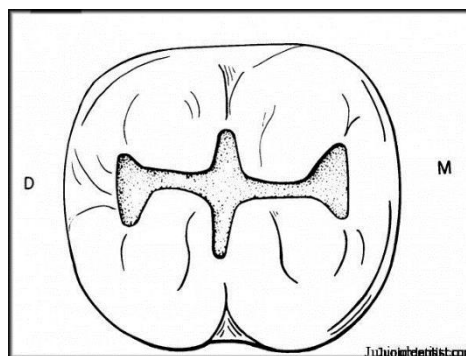


Figura 1: Cavidad clase según Black. Fuente:

Fuente: <https://www.juniordentist.com/wp-content/uploads/2009/06/>

*Modificación de cavidades clase I: Resina preventiva o de punto: inicialmente descrita por Simonsen y Stallard [1977] y explican principalmente la remoción de la caries puntualmente en la estructura creando una pequeña cavidad clase I. En su artículo *Preventive resin restorations* se remontan a 1923 en donde Hyatt describe el comportamiento carioso en las fosas*

y fisuras llamaba el procedimiento odontotomía, y 55 años después se describieron en la literatura los problemas relacionados con estas modificaciones como exceso de remoción de tejido sano, y estética aun así sea en el sector posterior. +Adicionalmente el artículo introduce esta técnica como una alternativa para evitar el debilitamiento de la estructura dental sana, sobrecarga del diente debilitado por uso de material restaurador, microfiltraciones y caries recurrente en molares jóvenes permanentes. El autor además hace especial énfasis en que si este tratamiento falla siempre es posible realizar uno más radical como lo es la cavidad convencional de Black clase I, volviendo así al principio compartido por Black y Hyatt denominado “extensión por prevención” que se basaba en la premisa de evitar la extensión de la enfermedad a diferentes sitios en el mismo diente.+ Las indicaciones para este tipo de cavidad son: (1) Atrapamiento de la sonda en fosas y fisuras, o (2) lesiones cariosas ya instauradas que involucren fosas y fisuras. Entre las contraindicaciones se encuentran lesiones más extensas o múltiples lesiones en fosas y fisuras. Esta cavidad ofrece como ventaja la disminución de remoción de tejido sano. Walker [1996] reportó que en pacientes entre 6 y 18 años fueron realizadas 5185 restauraciones en punto y fueron observados por 6.5 años, el 83% no necesitaron una nueva intervención y Houpt [1994] demostró que el 54% de las restauraciones en punto no sufrían desalojo, en el 25% se perdía parcialmente la restauración y en el 25% ocurrió una pérdida total de la restauración. Ulvestad [1975] en su artículo sobre los sellantes y el ácido grabador describe la planimetría de la técnica como menos invasiva ya que al eliminar el tejido estrictamente necesario no se requiere una preparación cavitaria adicional, y normalmente la cavidad tiene márgenes estrechos y es poca profunda, haciéndola idea, para restaurar con resina fluida.

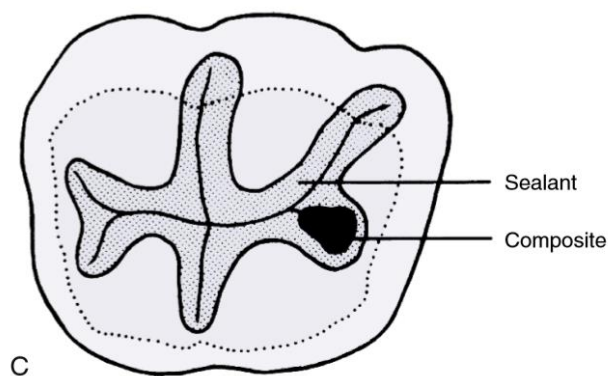


Figura 2: Vista oclusal de la restauración preventiva o en punto y colocación del sellante según protocolo de Sanders 2016. Fuente: Sanders, B. Pit-and-fissure sealants and preventive resin restorations. McDonald and Avery's dentistry for the child and adolescent. Tenth edition. 2016.

Modificación de cavidades clase I: Para algunos autores la conducta de remover estructura dental sana para la prevención de caries futura no parece adecuada y se fundamentan que la terapéutica de la caries es un proceso que debe ser complementado con medidas preventivas para mantener así el estado de salud del paciente, por eso se describen preparaciones tipo:

- Tipo punto (*Figura 3*): esta preparación es habitual para premolares y molares donde solo se ha afectado un punto del surco principal por caries.
- Tipo Ojo de serpiente (*Figura 4*): preparación indicada para premolares y molares cuando la lesión cariosa no afecta las estructuras de refuerzo del esmalte (crestas marginales / puente de esmalte).
- Tipo Shot gun / tiro de escopeta (*Figura 5*): en molares inferiores son minicavidades en las superficies oclusal de los molares.

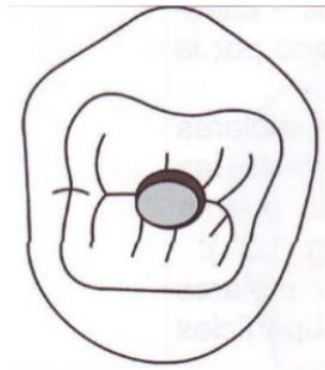


Figura 3. Cavidad tipo punto, modificación de la cavidad clase I.

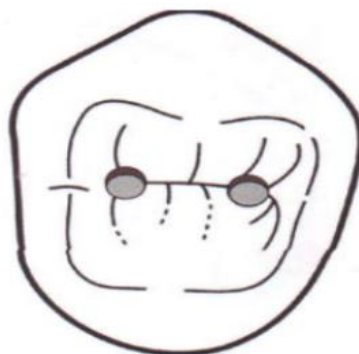

Figura 4. Cavidad ojo de serpiente, modificación de la cavidad clase I.

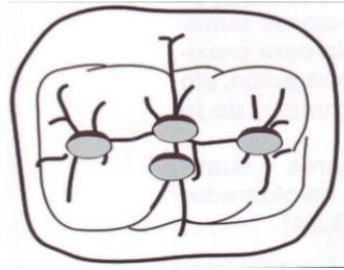


Figura 5. Cavidad tipo shot gun o tiro de escopeta, modificación de la cavidad clase I.

Fuente: Schwartz, R. S., Summitt, J. B., & Robbins, J. W. Fundamentos en odontología operatoria: Un logro contemporáneo. (1999).

Clase II

Estas preparaciones involucran la superficie interproximal de los dientes posteriores y no necesariamente involucran las superficies oclusales. Summitt's [2016] realiza una detallada descripción de las indicaciones en donde especifica que usualmente estas lesiones son identificadas por medio de radiografías coronales, pero la profundidad de la lesión es mayor a la que se evidencia en la imagen, ya que, por los espesores de los sustratos dentales en esta zona interproximal, si se observa radiolucidez en aproximadamente $\frac{2}{3}$ del esmalte, clínicamente ya habrá penetrado la unión amelo dentinal infectando y afectando la dentina subyacente. El diseño cavitario incluye la eliminación de reborde marginal por visibilidad y acceso para el clínico, sin embargo, el autor hace la aclaración de que en caso que exista una lesión oclusal que no comprometa las fosas y fisuras hacia la lesión interproximal no se deben unir las cavidades, pero sí realizar cavidades independientes y realizar la respectiva restauración.

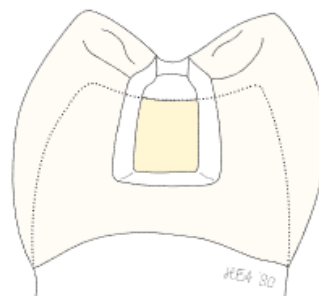


Figura 6. Vista proximal de preparación cavitaria clase II para resina compuesta. Fuente: Albers, H. Tooth colored restoratives. Principles and Techniques, Ninth edition. 2002 Decker.

Las preparaciones convencionales Clase II deben prepararse para el tratamiento de una lesión cariosa interproximal, independientemente de su tamaño la cresta marginal intacta también como el punto de contacto tiene que ser eliminado para acceder a la lesión. Este tipo de tratamiento a menudo conduce a la impactación de restos alimenticios y disminución de la eficiencia masticatoria debido a dificultades en la recuperación del punto de contacto y la falta de contorno adecuado en la superficie proximal. (Wei Ji, 2009), trayendo complicaciones como filtración marginal gingival, deformación de las cúspides durante la contracción de polimerización de la resina compuesta, desgaste del material y deformación de la resina durante la función. Se han introducido preparaciones de clase II modificadas para las restauraciones de resina compuesta, donde se sugieren preparaciones similares a la clase III limitada a la remoción del tejido carioso y extensión necesaria para inspección, obturación, pulido y acabado. (Nordbo,1993).

Modificación de cavidades clase II:

- *Preparación en túnel:* como un nuevo enfoque para el tratamiento de las lesiones cariosas proximales en los molares y premolares proporcionando una técnica mínimamente invasiva al conservar el reborde marginal durante la remoción de la lesión cariosa, realizando un túnel oblicuo desde la cresta marginal hacia la superficie interproximal afectada (Nicolaisen, 2000), el concepto de túnel se divide, de acuerdo con la técnica de preparación, en túnel total cuando el esmalte proximal está perforado y eliminado, y en túnel parcial cuando el esmalte proximal no es perforado.(Wei Ji, 2009). la preparación de túnel fue reportada en 1963 por Jinkins donde la resaltó como una forma de fluorizar la superficie interproximal en los primeros molares permanentes y posteriormente fue descrita por Hunt y Knight en 1984, presentándola como un nuevo enfoque para el tratamiento de las lesiones cariosas proximales en los molares y premolares proporcionando una técnica mínimamente invasiva al conservar el reborde marginal durante la remoción de la lesión cariosa, realizando un túnel oblicuo desde la cresta marginal hacia la superficie interproximal afectada (Nicolaisen, 2000), el concepto de túnel se divide, de acuerdo con la técnica de preparación, en túnel total cuando el esmalte proximal está perforado y eliminado, y en túnel parcial cuando el esmalte proximal no es perforado.(Wei Ji, 2009). Estudios han reportado que este tipo de preparación nos proporciona un diente más fuerte al conservar anatómicamente el reborde, ya que si este se pierde se verá comprometida la pérdida del 35 al 40% de la resistencia total del diente y al comprometer ambos rebordes marginales los

investigadores reportan pérdida hasta del 60% de la resistencia, al conservar esta estructura anatómica el diente se hace menos propenso a la fractura y se propone como una preparación menos traumática para la pulpa que una restauración convencional clase II. Las ventajas que se han sugerido en comparación con una preparación tradicional clase II: preservación de la sustancia dental; reducción de microfiltración y retención de placa; estética mejorada; restauraciones biocompatibles; el efecto adicional del fluoruro del cemento de polialquenoato de vidrio (ionómero) sobre la estructura del diente adyacente como remineralizantes, y el ahorro de tiempo con la técnica. (Strand, 1996). Sin embargo, se han reportado desventajas debido a la geometría del diente, donde los intentos de preservar la cresta marginal hacen que se deje con poco soporte de dentina subyacente. (Papa, 1993), en consecuencia, la poca supervivencia de la restauración por el difícil acceso sin la eliminación de la cresta marginal, que no garantiza la eliminación completa de la dentina infectada y se deja un esmalte parcialmente desmineralizado sin soporte dentinario, llevando a alta tasa de CARs, por lo tanto, el colapso y fractura del reborde marginal. (Ericson, 2003). A medida que el tamaño de la preparación del túnel aumenta con el tamaño de la fresa, la resistencia de la cresta marginal disminuye. Covey et al compararon la resistencia a la fractura de la cresta marginal en dientes intactos, dientes con preparaciones de túneles sin restaurar y preparaciones de túnel restaurado con amalgama o resina compuesta, encontraron que la preparación del túnel debilita significativamente la cresta marginal, pero una vez restaurada, no hay diferencia en la fuerza de la preparación del túnel y la del diente intacto, por lo tanto en ese caso parece que el material de restauración proporciona soporte vertical para la cresta marginal bajo cargas de compresión. (Papa, 1993). La técnica es claramente difícil de ejecutar, se desconoce la baja efectividad informada argumenta a favor de un abordaje más directo a la caries dentinaria proximal, utilizando la restauración proximal de ranura. (Ericson, 2003). Las preparaciones proximales de "caja proximal" o "ranura" para amalgama se introdujeron en 1973 (Almquist et al, 1973) y las preparaciones de "ranura adhesiva" para compuesto de resina en 1978, al ser conservadoras por no incluir cola de milano oclusal o "extensión para prevención". El diseño de preparación en ranura está indicado cuando la superficie interproximal está comprometida y no hay evidencia de caries en la superficie oclusal, la fresa diamantada redonda o de cono invertido se mantiene paralela al eje longitudinal de la corona que se extiende a través de la cresta marginal y en extensión gingival (dando profundidad axial), sin bisel o características de retención adicional. Las restauraciones en túnel

según Jinkins disminuyen la resistencia de la cresta marginal 61% por este motivo el material de elección para la restauración de estas cavidades es el ionómero de vidrio ya que la literatura reporta que se logra recuperar hasta un 92% de la resistencia original, los puntos críticos de esta cavidad son la poca visibilidad y limitada accesibilidad. Las indicaciones de este tipo de cavidad son lesiones interproximales en premolares y molares, así mismo la contraindicación principal de esta cavidad es la eliminación de tejido que comprometa el reborde marginal por lesión extensa de caries.

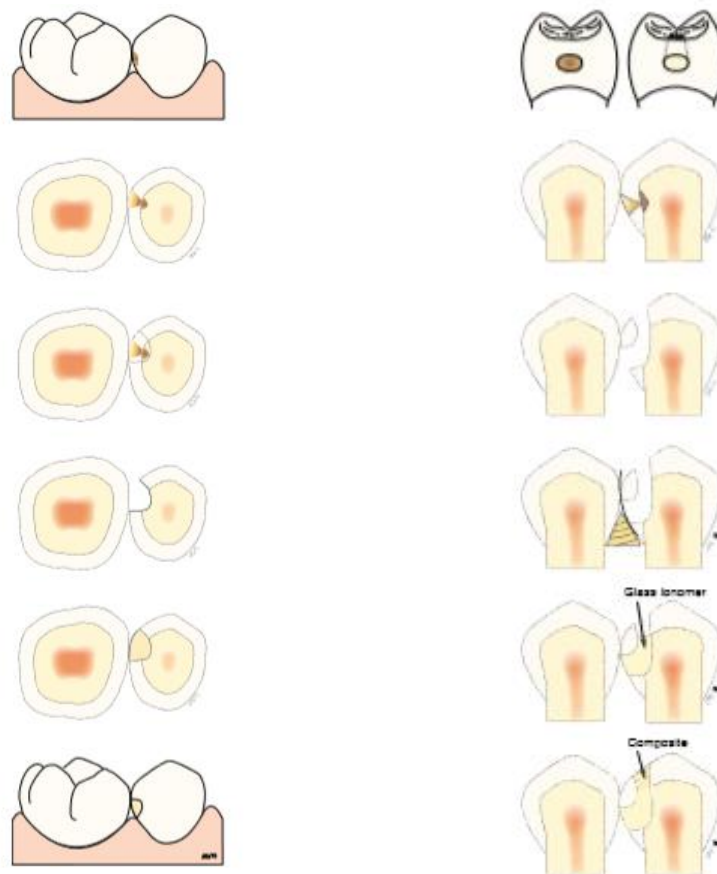


Figura 7: (A) Paso a paso de preparación cavitaria y restauración de la cavidad clase II túnel horizontal. (B) Vista proximal de preparación de túnel vertical. Fuente: Albers, H. Tooth colored restoratives. Principles and Techniques, Ninth edition. 2002 Decker.

- *Caja Proximal*: Las preparaciones proximales de "caja proximal" o "ranura" para amalgama se introdujeron en 1973 (Almquist et al, 1973) y las preparaciones de "ranura adhesiva" para compuesto de resina en 1978, al ser conservadoras por no incluir cola de milano oclusal o "extensión para prevención". El diseño de preparación en ranura está indicado cuando la superficie interproximal está comprometida y no hay evidencia de caries en la superficie oclusal, la fresa diamantada redonda o de cono invertido se

mantiene paralela al eje longitudinal de la corona que se extiende a través de la cresta marginal y en extensión gingival (dando profundidad axial), sin bisel o características de retención adicional.

- *Platillo*: El diseño de la cavidad en forma de platillo también se ha planteado como un enfoque contemporáneo de técnica adhesiva para preservar la estructura dental no cariada en lesiones interproximales, donde se realiza una preparación ingresando por la cresta marginal del lado afectado, en dirección ocluso-gingival, preservando como sea posible los rebordes vestibular y lingual/palatino, así mismo conservando la dentina que provee soporte a las cúspides, además expone una superficie máxima de esmalte biselado para mejorar la adhesión, este enfoque no tiene configuración cavitaria como tal, se presenta como su nombre lo dice en forma de platillo o resbaladero a través de toda la superficie desde oclusal hasta cervical. Esta preparación ha reducido las desventajas comúnmente atribuidas a las resinas compuestas en las cavidades de clase II tradicionales: forma de cavidad extensa, gran área de contacto oclusal y bordes del esmalte gingival estrechos o faltantes. (Nordbo,1993)

Clase III

Preparaciones cavitarias realizadas en incisivos y caninos, en superficies interproximales de las superficies lisas, sin involucrar los bordes incisales. usualmente estas lesiones cariosas se detectan por medio de la sonda y radiografías de la zona o transiluminación.

El acceso se realiza con una fresa redonda donde se encuentre la lesión, ya sea vestibular o palatina, y en caso de estar afectadas ambas caras se debe iniciar la apertura por la cara más afectada. (Barrancos 2006, Mondelli 2009). El contorno de la preparación es dictado por la extensión de la caries y la apertura necesaria para retirar el tejido afectado. (Terry D, 2004).

Las paredes circundantes siguen la inclinación de las caras externas correspondientes y la pared axial es paralela al eje longitudinal del diente, los ángulos internos deben ser redondeados. (A. Ben Amar, 1987).

El bisel puede ser plano o cóncavo: El bisel plano se realiza con una fresa de diamante troncocónica delgada, empezando con una profundidad de 0,5 mm hasta terminar en cero. La extensión varía entre 1 y 2 mm. El bisel cóncavo se hace con una fresa redonda. En la pared gingival solo se realiza bisel si hay mínimo 1mm de esmalte y acceso para realizarlo, se debe evitar un bisel con tope en céntrica. (Liebenberg, W 2000; Barrancos 2006, Mondelli 2009)

Albers [2002] describe la técnica para realizar restauraciones clase III iniciando con la apertura con fresa redonda pequeña de diamante, se debe determinar si la lesión es equidistante entre la superficie vestibular y lingual o palatina, el acceso se debe realizar por lingual o palatino para conservar la estructura vestibular para mantener la estética. Sin embargo, si la caries sólo involucra la superficie vestibular el acceso debe ser lo más conservador posible. en esta planimetría la forma de la cavidad la determina la extensión de la caries, pero se define con instrumentos rotatorios, adicionalmente enfatiza que de ser posible se mantenga parte del contacto interproximal, idealmente la dentina cariada se debe remover utilizando cucharilla o fresa a baja velocidad, además está recomendado el uso de indicadores de caries. Seguido a esto se utiliza una fresa en formas de llama para pulir para suavizar las paredes del esmalte y eliminar esmalte sin soporte, cuando sea posible el bisel del ángulo cavo superficial debe ser de 45° con espesor de 0.5 mm o más en la superficie lingual. Adicionalmente la configuración cavitaria moderna [Summits, 2006] se debería restringir exclusivamente a la extensión de la lesión cariosa, como la ubicación más prevalente de la lesión es hacia gingival del punto de contacto interproximal es imperativo antes de iniciar la preparación separar el diente adyacente del diente a tratar con una cuña. Los biseles en esta clase de cavidad se han enfocado en aumentar la capacidad mimética del material restaurativo, sin embargo, en los últimos años se ha podido sustentar en estudios que la adhesión es casi tan eficiente si no se hacen biseles.

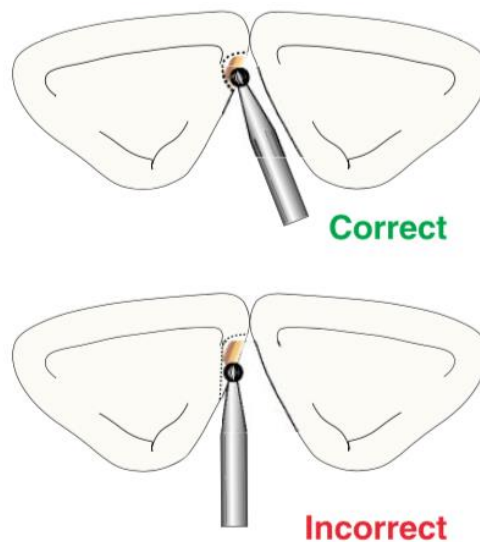


Figura 8: Representación esquemática del ángulo de la apertura con el instrumento rotatorio cuando se realiza una cavidad clase III, preservando la estructura lingual o palatina.

Fuente: Albers, H. Tooth colored restoratives. Principles and techniques. Ninth edition. BC Decker Inc.

La técnica para esta preparación cavitaria se basa en la forma de contorno rodeada de estructura sana, ya que la remoción por mejorar el acceso está contraindicada en este caso. Se realiza con una fresa redonda ligeramente inclinada hacia mesial, se deben realizar movimientos pendulares, esta es una preparación conservadora, y debe tener el contorno que seguía el patrón de la lesión cariosa. La pared axial debe ser paralela al eje longitudinal del diente. Los ángulos deben ser redondeados, el ángulo cavo superficial debe ser biselado en la zona vestibular.

Clase IV

Preparaciones cavitarias en las superficies proximales (mesial y distal) de los dientes anteriores (incisivos y caninos) que comprometen el ángulo Incisal o que requiere la remoción de este.

Para la realización, la técnica debe adaptarse a la etiología de la lesión, que puede ser por caries o por traumatismo (Barrancos 2006). La apertura se realiza con una fresa de diamante redonda, se elimina el ángulo afectado con la menor cantidad de tejido sano. La forma geométrica básica es triangular. En la conformación, la preparación se puede dividir en dos zonas:

- *Zona Proximal:* La apertura debe seguir la dirección de los prismas del esmalte, el piso pulpar es ligeramente convexo en sentido gingivo incisal y vestibulolingual o palatino, siguiendo la curvatura proximal del diente para proteger los cuernos pulpares.
- *Zona del ángulo incisal:* Esta zona se puede redondear, eliminarlo totalmente en diagonal o eliminarlo verticalmente. Las líneas serán curvas u onduladas para mimetizar la restauración.

Se realiza un bisel plano con una fresa troncocónica y se hace un festoneado de 0,3 mm hasta 0,5 mm de profundidad y 2 mm de largo alrededor de todo el margen, para exponer prismas del esmalte y poder mimetizar la restauración. (Terry D y col, 2004; Liebenberg, W 2000, Mouth GJ, 2003; A. Ben Amar, 1987).

Modificaciones clase IV: La literatura [Black, 1981] se describen tres clases de preparaciones clase IV que buscan minimizar las lesiones traumáticas que puedan sufrir tejidos dentales sanos y así mismo maximizar la adhesión de materiales dentales, las técnicas descritas por este autor son: (1) Terminación en pluma en donde el esmalte es simplemente grabado con ácido fosfórico, siendo una técnica netamente aditiva ya que no sugiere ninguna modificación con instrumentos rotatorios en la línea de fractura previos a la restauración. (2) Terminación en chamfer en la cual se realiza un acabado en la línea de fractura, específicamente entre 1 y 2 mm hacia cervical y (3) Terminación el bisel la cual describe un acabado en la línea de terminación

de 45° en forma de bisel. Los resultados de este estudio se concentraron en la capacidad de los tres tipos de preparación de recibir cargas, según este se distribuyeron los resultados de la tasa de fracaso de restauración, los kilogramos relacionados y la zona de fracaso.

Tabla 2: Descripción de la forma de preparación cavitaria, kilogramos con desviación estándar soportados y zona de fracaso. Fuente: Black, J. Retief, D. Lemons, J. Effect of cavity design on retention of Class IV composite resin restorations. JADA Vol 103. July 1981.

Preparación	Kilogramos	Zona de falla
Terminación en pluma	31.11 SD 10.32	Restauración superficie lingual
Terminación en chamfer	38.49 SD 13.34	Restauración en superficie lingual
Terminación en bisel	46.65 SD 15.32	Interfase restauración esmalte en superficie vestibular

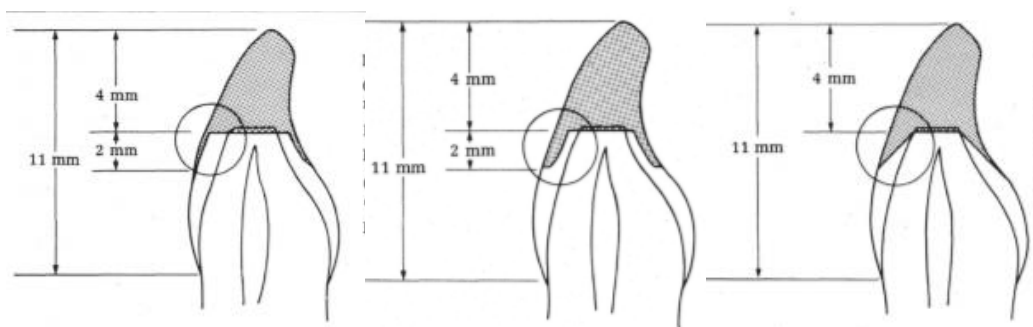


Figura 9. Modificaciones de preparación cavitaria clase IV (a) Terminación en pluma, (b) Terminación en chamfer y (c) Terminación en bisel. Fuente: Black, J. Retief, D. Lemons, J. Effect of cavity design on retention of Class IV composite resin restorations. JADA Vol 103. July 1981.

Entre las características más importantes de esta preparación cavitaria la literatura resalta que la extensión de la cavidad solo debe abarcar lo suficiente de la lesión y/o fractura para permitir el contorno y la estética que la zona requiere, los ángulos internos deben ser redondeados, al ángulo cavo superficial vestibular debería estar biselado en forma de chamfer.

Clase V:

Para eliminar esmalte afectado debe realizarse con una fresa redonda. Se determina un contorno cavitario con forma geométrica estética siguiendo el perfil y silueta de las paredes homónimas. Las paredes incisal y gingival siguen la curvatura de la encía marginal y las paredes mesial y distal quedarán paralelas entre sí. La pared gingival debe estar a una distancia de al menos 1,5

mm de la encía marginal libre permitiendo de esta manera la fácil colocación de la restauración (Mondelli 2009).

El acceso inicial se realiza penetrando 1/3 de la punta activa de la fresa redonda. La pared axial debe ser convexa y que siga la curvatura de la cara vestibular del diente. Los ángulos internos deben ser redondeados (A. Ben Amar, 1987).

Se realiza un bisel en las zonas donde hay suficiente esmalte, ya que a medida que ésta se acerca hacia gingival disminuye su espesor, por lo que se debe tener cuidado al realizarlo ya que se corre el riesgo de perder la propiedad de adhesión micromecánica del sellado marginal. El bisel puede realizarse con una fresa en forma de llama o esférica para obtener un bisel cóncavo en todo el ángulo cavo-superficial. (Barrancos 2006; Mondelli 2009; Schwartz, 1999.)

La preparación cavitaria se realiza con una fresa redonda pequeña, se debe mantener la fresa perpendicular a la superficie del esmalte, la profundidad ideal es la profundidad de la lesión cariosa y los ángulos deben ser redondeados. (Albers, 2002)

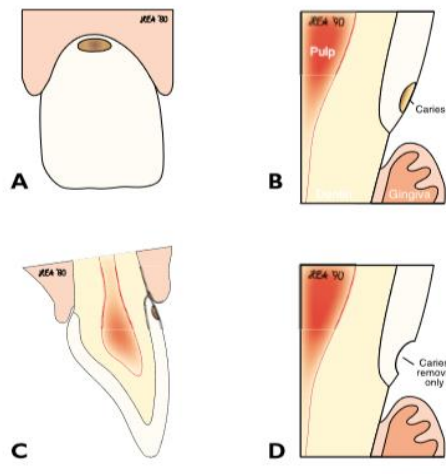


Figura 10. Cavidad clase V (a) visión frontal, (b) visión transversal, (c) Visión lateral (d) remoción del esmalte necesario. Fuente: Albers, H. Tooth colored restoratives. Principles and techniques. Ninth edition. BC Decker Inc.

Se utiliza una fresa en forma de llama para realizar el bisel en las paredes de la cavidad idealmente de 45° con un ancho de 0.5 mm si se trata de esmalte, si se trata de dentina es ideal un bisel a 90° (Albers, 2002).

Las características de esta cavidad son la pared axial debe ser convexa en todos los sentidos, las paredes circundantes deben ser ligeramente expulsivas, los ángulos deben ser redondeados, al ángulo cavo superficial debe ser nítido y biselado de forma cóncava, y no se requieren retenciones adicionales.

3. Objetivos

Objetivo general

Establecer los pasos para la realización de un adecuado diseño cavitario en cavidades clase I, II, III, IV, V y sus modificaciones para resinas compuestas, determinando parámetros definidos en la realización de estas con el fin de evitar fallas que nos puedan llevar al fracaso.

Objetivos específicos

Realizar una guía práctica del manejo clínico para la planimetría de cavidades clase I, II, III, IV, V y sus modificaciones para resinas compuestas.

4. Metodología del desarrollo de la investigación.

a. Tipo de Estudio: Integrativo.

Por medio de una Revisión de literatura, la cual nos proporciona valoración crítica, estructura y sistemática de la información disponible en los estudios clínicos, un conocimiento claro y objetivo de la evidencia permitiendo integrar la información para poder ponerla en práctica.

b. Métodos: Revisión literaria

1. *Pregunta orientadora:* ¿Cuál es el protocolo para realizar cavidades clase I, II, III, IV, V y sus modificaciones para resinas compuestas?
2. *Estructura de la revisión*
 - Introducción/objetivo
 - Metodología de búsqueda de Información
 - Odontología estética mínimamente invasiva en operatoria dental
 - Conceptualización de términos (planimetría cavitaria, cavidad, caries, planos del diente, paredes, nomenclatura, ángulos)
 - Descripción del diseño de la planimetría cavitaria clase I (localización, indicaciones, contraindicaciones, técnica operatoria y modificaciones) Descripción del diseño de la planimetría cavitaria clase II (localización, indicaciones, contraindicaciones, técnica operatoria y modificaciones)
 - Descripción del diseño de la planimetría cavitaria clase III (localización, indicaciones, contraindicaciones, técnica operatoria y modificaciones)
 - Descripción del diseño de la planimetría cavitaria clase IV (localización, indicaciones, contraindicaciones, técnica operatoria y modificaciones)
 - Descripción del diseño de la planimetría cavitaria clase V (localización, indicaciones, contraindicaciones, técnica operatoria y modificaciones)
 - Comparación de cavidades convencionales y modernas.
 - Conclusiones

3. Búsqueda de la información:

a. Selección de Palabras Claves:

Tabla 1.- SELECCIÓN DE PALABRAS CLAVES POR TEMÁTICA DE REVISIÓN		
Temática	Odontología estética mínimamente invasiva en operatoria dental	
Variable	Palabras claves	
Odontología	Palabra clave	Odontología
	Términos [MeSH] ingles	Dentistry
	Términos [DeSC] español/ inglés/ portugués	Odontología Dentistry Odontologia
	Sinónimos / Términos relacionados	
Operatoria dental	Palabra clave	Operatoria dental
	Términos [MeSH] ingles	Operative dentistry
	Términos [DeSC] español/ inglés/ portugués	Operatoria dental Dentistry, Operative Dentística Operatória
	Sinónimos / Términos relacionados	Odontología restauradora Operative Dentistry
Estética dental	Palabra clave	Estética dental
	Términos [MeSH] ingles	Esthetics, Dental
	Términos [DeSC] español/ inglés/ portugués	Estética Dental Esthetics, Dental Estética Dentária
	Sinónimos / Términos relacionados	Aesthetics, Dental Dental Esthetic Dental Esthetics Esthetic, Dental Cosmetic Dentistries Dentistries, Cosmetic Dentistry, Cosmetic Cosmetic Dentistry

Variable	Palabras claves	
Preparación de la cavidad dental	Palabra clave	Preparación de la cavidad dental
	Términos [MeSH] ingles	Dental cavity preparation
	Términos [DeSC] español/ inglés/ portugués	Preparación de la Cavidad Dental Dental Cavity Preparation Preparo da Cavidade Dentária
	Sinónimos / Términos relacionados	Cavity Preparation, Dental Cavity Preparations, Dental Dental Cavity Preparations Preparation, Dental Cavity Preparations, Dental Cavity

Variable	Palabras claves	
Caries Dental	Palabra clave	Caries dental
	Términos [MeSH] ingles	Dental caries
	Términos [DeSC] español/ inglés/ portugués	Caries Dental Dental caries Cárie Dentária
	Sinónimos / Términos relacionados	Cariou Dentin Decay, Dental Dental White Spot

b. Estructuración de estrategia de búsqueda por temática

Tabla 2. ESTRATEGIA DE BUSQUEDA	
Temática	Diseño cavitario y modificaciones de cavidades clase I, II, III, IV y V.
#1	Operative dentistry OR Cavity designs
#2	Cavity designs OR Cavity planimetry
#3	#1 OR #2 (Operative dentistry OR cavity designs)
#4	Cavity design AND Class I cavity OR Cavity planimetry
#5	Cavity design AND Class II cavity OR Cavity planimetry
#6	Cavity design AND Class III cavity OR Cavity planimetry
#7	Cavity design AND Class IV cavity OR Cavity planimetry
#8	Cavity design AND Class V cavity OR Cavity planimetry

c. Resultados de aplicación de estrategia de búsqueda por temática en bases de datos (Pubmed -Embase)

Tabla 3. Resultados aplicación de Estrategia de búsqueda por Temática Pubmed o EMBASE <u>Sort by: Relevance Fecha:</u>			
Temática		Diseño cavitario y modificaciones de cavidades clase I, II, III, IV y V.	
Búsqueda	Algoritmos	Cantidad de artículos encontrados	Cantidad seleccionada por Titulo/ abstract
#1	Operative dentistry OR Cavity designs	45723	
#2	Cavity designs OR Cavity planimetry	720	
#3	# 1 or #2	45814	
#4	Cavity design AND Class I cavity AND modification	9	
#5	Cavity design AND Class II cavity OR cavity modification	28	16
#6	Cavity design AND Class III cavity OR cavity modification	13	6

#7	Cavity design AND Class IV cavity OR cavity modification	29	17
#8	Cavity design AND Class V cavity OR cavity modification	18	8

d. *Preselección de artículos por temática*

7. Tabla 4. Preselección de artículos por temática	
TEMATICA	Descripción de planimetría cavitaria para clase I, II, III, IV, V y modificaciones
BASE DE DATOS	PUBMED
ALGORITMO FINAL	
artículos preseleccionados	
Referencia -estilo Vancouver y abstract	
<p>Manhart, J., García-Godoy, F., & Hickel, R. (2002). Direct posterior restorations: clinical results and new developments. <i>Dental Clinics of North America</i>, 46(2), 303–339.</p> <p>Enhanced dental care and growing interest in caries-free teeth have changed the prevalence and disease pattern of caries. Patients are living longer and retaining more of their natural teeth [1]. Alterations in dental restorative treatment patterns, combined with the introduction of new and improved restorative materials and techniques, affect the longevity of dental restorations [2]. Marked changes in the use of restorative materials have occurred during the past 10 to 20 years [3–5], and aesthetic considerations are growing in importance for the restoration of posterior teeth [6]. Alleged adverse health effects and environmental concerns about the release of mercury give rise to controversial discussions about the use of amalgam as a contemporary restorative material [3,7–9]. Aesthetic direct alternatives to amalgam restorations include glass ionomers, resin-modified glass ionomers, compomers, and resinbased composite restorations. This article analyzes the dental literature, predominantly of the past decade, for the longevity of direct restorations in class I and II cavities of permanent posterior teeth and identifies new developments in restoring these types of cavities. Only clinical studies with at least 3 years' duration and more than 20 restorations were considered for this survey..</p>	
<p>Swadoski, S. An overview of treatment considerations for esthetic restorations: A review of literature. <i>J Prosthet Dent</i> 2006;96:433-42</p> <p>Controversy persists regarding the treatment planning criteria for esthetic restorations. This article reviews the literature regarding the biocompatibility, marginal adaptation, color matching, patient selection, technique sensitivity, and mode and rate of failure of tooth-colored restorations. A Medline search was completed for the period from 1986 to 2006, along with a manual search, to identify pertinent English peer-reviewed articles and textbooks. The key words used were amalgam, posterior composite resin, ceramic inlays/onlays, CEREC, porcelain laminate veneers, all-ceramic crowns, and all-ceramic fixed partial dentures</p>	
<p>Busato, AL. Lorquecio, AD. Reis, A. Carrilho, MR. Clinical evaluation of posterior composite restorations: 6-year results. <i>Am J Dent</i>. 2001. Oct; 14(5) 304-8</p> <p>PURPOSE:</p> <p>To evaluate the wear resistance of resin restorations (Z100; Tetric; Charisma) in posterior teeth (Class I and II) after 6 years.</p> <p>MATERIAL AND METHODS:</p> <p>One operator placed 103 restorations in 13 patients. Each patient had at least three restorations with three different resin-based composites. All restorations were made using rubber dam isolation and the cavity design was restricted to the elimination of carious tissue. Deeper cavities were covered with calcium hydroxide and/or glass ionomer cement and in shallow and medium cavities only an adhesive system was used. Each composite was placed according to the manufacturer's instructions. In Class II cavities the resin placement followed the Krejci et al or Opdam et al technique, according to the cavity size. One week later, the restorations were finished/polished and stone dies were immediately built from the impressions. Eleven patients attended the 6-year recall, and 90 restorations were evaluated based on new stone dies. The</p>	

6-year stone dies were compared with the baseline ones by two examiners. The evaluation was based on the modified Mahler et al. criteria and Busato et al, using six different scores. The scores were statistically analyzed.

RESULTS:

A total of 87% of the restorations were analyzed after 6 years. Only 15% (6 for Tetric and 7 for Charisma) of the 90 evaluated restorations had been already replaced. No statistical difference was found in the wear rate of the composites used in this study. None of the patients complained of any symptom after the placement of the composite (baseline data) nor after 6 years.

Simonsen, R. From prevention to therapy: Minimal intervention with sealants and resin restorative materials. *Jornla of dentistry* (2011) 527-33

The breakthrough discovery of the acid-etch procedure by Buonocore in the mid-1950s laid the groundwork for the development of pit and fissure sealant as the best preventive agent for use against the development and progression of pit and fissure caries. The acid-etch technique is also the foundational technology behind the ability for clinical dentistry to adapt to a more conservative, minimally invasive, approach to restorative dentistry. The 1970s saw the acid etch technique developed the first foray into minimally invasive operative approaches, which was termed the Preventive Resin Restoration. With the development of the etching of porcelain, additional uses of the acid-etch technique (not discussed here) have led to other conservative procedures such as the porcelain veneer technique and the restorative uses of bonded, etched porcelain, and bonded fixed partial dentures.

Simonsen JR. Preventive resin restorations and sealants in light of current evidence. *Dent Clin North Am* 2005 Oct; 49(4); 815-23

The 1970s were years of huge potential for change in clinical dentistry, particularly in the fields of preventive dentistry, operative dentistry, and clinical orthodontics. These three disciplines were particularly fertile areas for the application of benefits of the acid-etch technique developed by Buonocore [1]. Nevertheless, change in clinical procedures does not occur easily, and the benefits wrought by the landmark work of Buonocore were adopted painfully slowly into daily clinical dental practice.

Manhart, J., García-Godoy, F., & Hickel, R. (2002). Direct posterior restorations: clinical results and new developments. *Dental Clinics of North America*, 46(2), 303–339.

Enhanced dental care and growing interest in caries-free teeth have changed the prevalence and disease pattern of caries. Patients are living longer and retaining more of their natural teeth [1]. Alterations in dental restorative treatment patterns, combined with the introduction of new and improved restorative materials and techniques, affect the longevity of dental restorations [2]. Marked changes in the use of restorative materials have occurred during the past 10 to 20 years [3–5], and aesthetic considerations are growing in importance for the restoration of posterior teeth [6]. Alleged adverse health effects and environmental concerns about the release of mercury give rise to controversial discussions about the use of amalgam as a contemporary restorative material [3,7–9]. Aesthetic direct alternatives to amalgam restorations include glass ionomers, resin-modified glass ionomers, compomers, and resinbased composite restorations. This article analyzes the dental literature, predominantly of the past decade, for the longevity of direct restorations in class I and II cavities of permanent posterior teeth and identifies new developments in restoring these types of cavities. Only clinical studies with at least 3 years' duration and more than 20 restorations were considered for this survey..

Summitt, JB. The strength of Class II composite resin retorations as affected by preparation design. *Quintessence Int.* 1994 Apr; 25(4): 251-7

Abstract: This study evaluated the load, applied to the marginal ridge, required to produce failure in Class II posterior composite resin restorations with four different preparation designs. In group 1, the preparation had an extension through the occlusal groove. The other three groups employed a proximal box--only (slot) preparation. Group 2 preparations had facial and lingual retention grooves that extended from the gingival floor to the occlusal surface; group 3 preparations were slots without grooves; and group 4 preparations were slots without grooves and with unsupported proximal enamel. After the restorations were thermocycled, their marginal ridges were flattened and loaded to failure. Mean (SD) failure loads were 438 (73) N in group 1; 383 (52) N in group 2; 297 (72) N in group 3; and 281 (63) N in group 4. Mean failure loads of groups 1 and 2 were not significantly different from each other but were significantly greater than failure loads for groups 3 and 4. Mean failure loads of groups 3 and 4 were not significantly different.

Wigeand, A. Treatment of proximal lessions by tunnel restorations. *Dent mat.* 23(2007) 1461-67

Objective. The “tunnel technique” may be used as an alternative to the “conventional” class II preparation for the treatment of proximal dentin caries. The purpose of this article was to summarize and discuss the available information concerning the tunnel technique and the clinical success of tunnel restorations. *Methods.* Information from original scientific full papers or reviews listed in PubMed (search term: tunnel preparation or tunnel restoration) were included in the review. Papers dealing with endodontic or periodontal topics and case reports were not taken into consideration. Clinical studies were included when at least 20 restorations could be followed-up for at least 24 months. In vivo- and in vitro-studies were excluded when the number of restorations under observation or the decision criteria were not clearly defined. Insufficient data about tunnel restorations in the primary dentition do not allow for analysis. *Results.* Both effectiveness of caries removal and marginal ridge strength are reduced in tunnel restorations compared to conventional class II. Glass-ionomer tunnel restorations exhibit an annual failure rate of 7–10%. Therefore, the main reasons for clinical failure are marginal ridge fracture, recurrent caries and progression of demineralization. However, clinical studies indicate that composite but not glass-ionomer tunnel restorations might be a promising alternative. *Conclusion.* Tunnel restorations filled with glass-ionomer cements exhibit technical deficiencies and a limited life-span compared to conventional class II composite or amalgam restorations and could not be recommended as an alternative preparation for proximal carious lesions. Promising clinical results of composite tunnel restorations need to be confirmed by long-term studies.

Leinfelder, K. F. (1996). A Conservative Approach to Placing Posterior Composite Resin Restorations. The Journal of the American Dental Association, 127(6), 743–748.

Composite resins have changed the nature of dental restorations. However, many dentist have not altered their cavity preparation process, relying largely on the same procedure used on amalgam restorations. The autor proposes a more conservative procedure, retaining more sound tooth structure for placing posterior composite restorations.

Castillo, M. Class II composite marginal ridge failure. J Clin Paedr Dentr. 23(2):131-36

This study evaluated the force necessary to cause failure at the marginal ridge of teeth prepared with conventional class II cavity design and teeth prepared with proximal box-only or vertical slot preparation. The teeth were restored with Herculite XR or Tetric Ceram. Mean failure loads were not found to be statistically significant between conventional class II preparations and proximal box-only preparations. The teeth restored with Tetric Ceram were significantly more resistant to the vertical load than teeth restored with Herculite

Kinomoto, Y. Inoue, Y. A two-year comparison of resin-based composite tunnel and class II restorations. Am J Dent 2004; 17: 253-256

ABSTRACT: Purpose: To evaluate the performance of total tunnel restoration with resin-based composites compared to Class II resin-based composite restorations in a randomized controlled clinical study. Methods: 63 approximal carious lesions were restored in 38 patients by two experienced operators. The carious dentin and approximal demineralized enamel were completely removed for the tunnel restoration leaving the marginal ridge intact. The occlusal opening was enlarged to the center of the tooth to make access easy. Conservative cavity preparation was performed for the Class II restorations. All cavities were restored with Scotchbond Multipurpose Plus and Z250. At baseline, 1- and 2-year recalls, the restorations were evaluated clinically by two examiners using a modified USPHS rating system and radiographically for recurrent caries. Results: Both types of restorations performed well clinically, and there was no significant difference ($P > 0.05$) by the chi square test in any category. Recurrent caries was not detected. Only one tunnel restoration had to be replaced with a Class II restoration because of falling of the restoration with the marginal ridge after 2 years. However, no significant difference in the survival rates ($P > 0.05$) could be demonstrated between the restorations by the log-rank test

Kumar, T. Comparative evaluation of the bond strength of posterior composite with different cavity configurations and different liners using a two-step etch and rinse adhesive system. Journal of conservative dentistry. 2017 20(3)

Abstract Introduction: Conventional Class II cavity preparations used for restoring small lesions with amalgam may be inappropriate for composite resin restorations due to the extensive cavity form, large occlusal contact area, and thin or missing margins of the tooth. Cavity preparation in the proximal areas as per the precepts of Clark is a conservative method of caries excavation and tooth preparation. **Materials and Methods:** Conventional Class II and Clark’s Class II cavities were prepared on the mesial surfaces of 60 molars. All cavities were given a standard buccolingual width of 2 mm, an occlusogingival height of approximately 3.5 mm and an axial depth of 1.5 mm. These were then restored using flowable composites or resin-modified glass-ionomer cement liners and nanohybrid composites. The compressive bond strength was tested with a universal testing machine. **Results:** The compressive bond strength was the highest for Clark’s Class II cavity

preparation with a lining of flowable composites. Conventional Box only Class II cavities restored with flowable liners showed the next best result. Conclusion: Clark's class II cavity preparation can be used as efficiently as the conventional Class II box preparation with the advantage of preserving more tooth structure, more precise tooth preparation, good bond strength and better esthetics.

Eakle, W. Fracture Resistance of Teeth Restored with Class II Bonded Composite Resin. J Dent Res. Feb 1986

The purpose of this study was to determine whether composite resin bonded to enamel or to both enamel and dentin can increase the fracture resistance of teeth with Class II cavity preparations. Extracted maxillary premolars with MOD slot preparations were restored with composite resin bonded to enamel (P-30 and Enamel Bond) or composite resin bonded to enamel and dentin (P-30 and Scotchbond). Teeth in a control group were prepared but left unrestored. All teeth were loaded occlusally in a universal testing machine until they fractured. Means of forces required to fracture teeth in each of the three groups were statistically compared (one-way ANOVA and Bonferroni t test). Teeth restored with combined enamel- and dentin-bonded composite resins were significantly more resistant to fracture than were similarly prepared but unrestored teeth and also than teeth restored with enamel-bonded composite resin ($p < 0.05$). A significant difference was not demonstrated between the enamel-bonded group and the unrestored group. Further testing is needed to determine the durability of the bonds between tooth and restoration in the clinical setting

Hörsted, P. Tunnel or saucer-shaped restorations: a survival analysis. Clin Oral Invest (2005) 9:233-38

Abstract The aim of the present effectiveness trial was to compare the survival of restorations placed in saucer-shaped cavities to that of restorations placed in tunnel preparations. Ten operators placed a total of 85 tunnel and 97 saucer-shaped restorations. The dentinal part of the tunnel was restored by resin-modified glass ionomer cement. The remaining part of the tunnel was restored by composite resin using an adhesive technique. Composite resin was used to restore the saucer-shaped cavities. The restorations were assessed clinically and radiographically for up to 79 months, with a mean observation time of 28.8 months for tunnel, and 30.3 months for saucer-shaped restorations. The survival proportion of the tunnel restorations was 46%, and the survival proportion for the saucer-shaped restorations was 76%. A main reason for failure of the tunnel restorations was fracture of the marginal ridge (24% after 24 months). Caries development in relation to the restoration was significantly higher for tunnel restorations compared with saucer-shaped restorations (41 and 19%, respectively, after 24 months). There was no difference between the two types of restoration in marginal deterioration and caries progression in the neighboring tooth (40% after 24 months). Based on findings from the present study, it is suggested that saucer-shaped restorations should be preferred for tunnel restorations in small and mid-sized cavities.

Summitt, JB. The strength of Class II composite resin restorations as affected by preparation design. Quintessence Int. 1994 Apr; 25(4): 251-7

Abstract: This study evaluated the load, applied to the marginal ridge, required to produce failure in Class II posterior composite resin restorations with four different preparation designs. In group 1, the preparation had an extension through the occlusal groove. The other three groups employed a proximal box--only (slot) preparation. Group 2 preparations had facial and lingual retention grooves that extended from the gingival floor to the occlusal surface; group 3 preparations were slots without grooves; and group 4 preparations were slots without grooves and with unsupported proximal enamel. After the restorations were thermocycled, their marginal ridges were flattened and loaded to failure. Mean (SD) failure loads were 438 (73) N in group 1; 383 (52) N in group 2; 297 (72) N in group 3; and 281 (63) N in group 4. Mean failure loads of groups 1 and 2 were not significantly different from each other but were significantly greater than failure loads for groups 3 and 4. Mean failure loads of groups 3 and 4 were not significantly different.

artículos relacionados encontrados

Listado de artículos Referencia -estilo Vancouver y abstract

Chung-Hung. Restoring proximal caries lesions conservatively with tunnel restorations. Clinical, Cosmetic and Investigational Dentistry 2013;5 43-50

Abstract: The tunnel restoration has been suggested as a conservative alternative to the conventional box preparation for treating proximal caries. The main advantage of tunnel restoration over the conventional box or slot preparation includes being more conservative and increasing tooth integrity and strength by preserving the marginal ridge. However, tunnel restoration is technique-sensitive and can be particularly challenging for inexperienced restorative dentists. Recent advances in technology, such as the contemporary design of dental handpieces with advanced light-emitting diode (LED) and handheld comfort, offer operative dentists better vision, illumination, and maneuverability. The use of magnifying loupes also enhances the visibility of the preparation. The advent of digital radiographic imaging has improved dental imaging and reduced radiation. The new generation of restorative materials has improved mechanical properties. Tunnel restoration can be

an option to restore proximal caries if the dentist performs proper case selection and pays attention to the details of the restorative procedures. This paper describes the clinical technique of tunnel restoration and reviews the studies of tunnel restorations

Strand, G. Tunnel restorations placed in routine practice and observed for 24 to 54 months. Quintessence Int 2000;31:453-460)

Objective: The purpose of this study was to evaluate the feasibility and performance of tunnel restorations placed in routine public dental service. Method and materials: A total of 420 small approximal lesions received tunnel restorations 12 general practitioners. Three hundred two restorations in 179 patients were available for evaluation after a minimum period of 24 months. The restorations were evaluated by modified US Public Health Service criteria. Results: After service periods up to 54 months, 57% of the restorations were found to be clinically and radiographically acceptable. The remainder had already been replaced or were assessed as unacceptable. High levels of carious activity and internal-type preparations resulted in the poorest prognosis. The success rates varied considerably among the operators, but these differences did not reach statistical significance. Conclusion: The indications for use of the tunnel restoration technique for the treatment of primary approximal lesions seem to be limited at present. Partial tunnel restorations may have a somewhat better prognosis than the internal tunnels, but high carious activity has a detrimental effect. Tunnel restorations may be considered for particularly cooperative patients with a low caries rate as a semipermanent treatment for small lesions

Banerjee, A. Minimal intervention dentistry: part 7. Minimally invasive operative caries management: rationale and techniques. BRITISH DENTAL JOURNAL VOLUME 214 NO. 3 FEB 9 2013

When patients present with cavities causing pain, poor aesthetics and/or functional problems restorations will need to be placed. Minimally invasive caries excavation strategies can be deployed depending on the patient's caries risk, lesion-pulp proximity and vitality, the extent of remaining supra-gingival tooth structure and clinical factors (for example, moisture control, access). Excavation instruments, including burs/handpieces, hand excavators, chemo-mechanical agents and/ or air-abrasives limiting caries removal selectively to the more superficial caries-infected dentine and partial removal of caries-affected dentine when required, help create smaller cavities with healthy enamel/dentine margins. Using adhesive restorative materials the operator can, if handling with care, optimise the histological substrate coupled with the applied chemistry of the material so helping to form a durable peripheral seal and bond to aid retention of the restoration as well as arresting the carious process within the remaining tooth structure. Achieving a smooth tooth-restoration interface clinically to aid the cooperative, motivated patient in biofilm removal is an essential pre-requisite to prevent further secondary caries.

Houpt, M. The preventive resin (composite resin/sealant) restoration: Nine-year results. Quintessence Int 1994;25:155-159.)

This study was performed to examine the 9-year success of the composite resin/sealant restoration, which uses "sealing for prevention" of fissure caries rather than "cavity extension for prevention." Three hundred thirty-two Class I restorations were placed in the occlusal surfaces of 240 permanent molar teeth in 14 children aged 6 to 14. Cavity preparations were made in occlusal surfaces, and caries was removed with no attempt to create any additional retention or remove undermined enamel. Exposed dentin was covered with Dycal and the cavity was restored with Radiopaque Adaptic, which was then covered with Delton fissure sealant. Incipient lesions confined to the enamel were restored only with Delton. After 9 years, 79 restorations in 28 subjects were examined for sealant retention, marginal staining, and the presence of dental caries. Forty-three restorations (54%) had completely retained sealants. 20 (25%) had sustained partial loss, and 16 (20%) of the restorations had lost all sealant. Dental caries occurred in 19 (25%) of the restorations that had sealant loss. An additional 10 teeth had proximal caries unrelated to the occlusal restoration. These findings demonstrated that the composite resin/sealant (preventive resin) restoration produced excellent long-term results

King, M. Clinical performance of preventive resin restorations placed in a hospital environment. (Quintessence Int 1996;27:627-632.)

This study was conducted retrospectively to evaluate the clinical performance of preventive resin restorations. Five hundred thirty-two restorations in 351 patients had been in the mouth for a mean of 6.5 ± 7.6 months. The clinical performance was determined with a modified version of the US Public Health Service rating system. In 79.9% of the restorations, the marginal discoloration was rated as Alfa (no discoloration), while only 0.9% were scored as Charlie (discoloration penetrating in a pulpal direction). The marginal adaptation was rated as Oscar (fully sealed) in 28.4% of restorations; in only 0.4% of restorations, rated as Charlie or Delta, was the dentin or base exposed. In 98.3% of the restorations evaluated, the anatomic form was rated as Alfa (continuous with existing anatomic form). Recurrent caries was associated with 2.3% of the restorations. Chi-squared tests failed to reveal any statistically significant relationships between the clinical performance of the restorations and the length of time in the mouth.

Choi KK, Rvu GJ, Choi SM, Lee MJ, Park SJ, Ferracane JL. Effects of cavity configuration on composite restoration. Oper Dent. 2004 Jul-Aug;29(4):462-9.

This study evaluated the effects of various cavity configurations on the bond strength, microleakage, flexural strength and elastic modulus of a hybrid (Clearfil AP-X) and a microhybrid (Esthet-X) composite restorative. After the specimens were made with C-factors of less than 1, 2.4 and 3.4, flexural strength and elastic modulus were evaluated in three-point bending using a mechanical testing machine. Fragments of the fractured specimens were selected randomly and the fracture surfaces were examined in SEM. To evaluate the microtensile bond strength and microleakage of composite restorations in bovine cavities, C-factors (ratio of bonded to non-bonded cavity surface) were controlled as 1.0, 2.3, 3.0 and 3.7. All specimens were stored in distilled water at 37 degrees C for 24 hours and tested in a universal testing machine (EZ Test, Shimadzu, Japan). For the microleakage test, teeth with restorations were stained with silver nitrate and examined by two examiners under a stereomicroscope at 40x magnification. The hybrid composite showed higher mechanical properties than the microhybrid composite. The flexural strength and elastic modulus of both composites decreased when polymerized under greater constraint, that is, with increasing C-factor. Mean microtensile bond strength to dentin was also decreased with increasing C-factor for both types of composites. Microleakage scores for the hybrid composite restorations were generally higher than the microhybrid composite

Summitt JB, Chan DC, Dutton FB. Retention of Class 3 composite restorations: retention grooves versus enamel bonding. Oper Dent. 1993 May-Jun;18(3):88-93.

This study compared the tensile loads required to dislodge class 3 composite restorations with and without retention grooves. Thirty extracted human maxillary central incisors were divided into two groups of 15 teeth each. A C-shaped class 3 preparation with lingual access was cut into one approximal surface of each incisor to standardized dimensions using a #329 bur. A 0.5-1.0 mm 45 degrees bevel was prepared on the lingual and gingival enamel margins. In one group, an incisal retention point and a gingival retention groove were prepared with a #1/4 round bur to a depth of 0.25-0.5 mm; the other group had no retention grooves/points. A nonretentive 2 mm round "well" with diverging walls was cut 0.5-1.0 mm into the axial dentin to accommodate the head of a pin that was inserted prior to composite restoration. Each pin shaft extended approximately from its incisor. A bonding agent (Universal Bond 3 Primer and Adhesive, L D Caulk) was applied to each preparation, and composite resin (Prisma APH, L D Caulk) was inserted incrementally. Each increment was exposed to 40 seconds of polymerization light. Restoration surfaces were finished and polished with Sof-Lex disks (3M DentalProducts). Specimens were thermocycled 6 to 60 degrees C, for 500 cycles, with a 30-second dwell time. They were then positioned in an aligning device, and pins were loaded in tension in an Instron Testing Machine at a head speed of 2 mm/minute to restoration failure. Mean (SD) failure loads in Newtons were: no grooves 83.6 (19.8); grooves 69.6 (18.1)

Tyas, M. Anusavice, K. Frencken, J. Mount, G. Minimal intervention dentistry - a review. Int Dent Jour. 2000(50) 1-12

The concept of minimal intervention dentistry has evolved as a consequence of our increased understanding of the caries process and the development of adhesive restorative materials. It is now recognised that demineralised but noncavitated enamel and dentine can be 'healed', and that the surgical approach to the treatment of a caries lesion along with 'extension for prevention' as proposed by G V Black is no longer tenable. This paper gives an overview of the concepts of minimal intervention dentistry, describes suggested techniques for a minimally invasive operative approach, and reviews clinical studies which have been carried out in this area.

Wilson, NH. Wilson, MA. Wastell, D. Smith, G. Performance of occlusion in butt-joint and bevel-edged preparations: Five-Year results. Dental materials. 1981

Objective: To determine the relationship between margin preparation design and resin-composite type on microleakage with or without re-application of surface-penetrating sealant. Methods: Class-I resin-composite restorations were completed for 128 extracted human molars. Half of the margins were beveled, the other half, butt-joint. Half of each group was restored with FiltekSupreme (FS), the other half with Esthet-X (EX) using their respective adhesive systems. Margins were etched and sealed with a surface-penetrating sealant, Fortify. The samples were stored in water 24h, and thermocycled (5,000 cycles, 5°C-55°C). Then, samples were abraded using a toothbrush machine (6,000 strokes). Half of the restorations from each sealant group (n=16) were resealed, and the other half had no further treatment. Thermocycling and tooth brushing were repeated. The samples were sealed with nail polish, immersed in methylene-blue for 8h, sectioned, and magnified digital

photographs were taken. Three examiners assessed dye penetration. A 2x2x2 multi-layered Chi-Square analysis, using Cochran-Mantel-Haenszel test was conducted for statistical analysis. Results: No difference was observed between sealed and resealed FS and EX restorations with butt-joint margins. In beveled margins, resealing caused significantly less microleakage

Wigeand, A. Treatment of proximal lesions by tunnel restorations. Dent mat. 23(2007) 1461-67

Objective. The “tunnel technique” may be used as an alternative to the “conventional” class II preparation for the treatment of proximal dentin caries. The purpose of this article was to summarize and discuss the available information concerning the tunnel technique and the clinical success of tunnel restorations. *Methods.* Information from original scientific full papers or reviews listed in PubMed (search term: tunnel preparation or tunnel restoration) were included in the review. Papers dealing with endodontic or periodontal topics and case reports were not taken into consideration. Clinical studies were included when at least 20 restorations could be followed-up for at least 24 months. In vivo- and in vitro-studies were excluded when the number of restorations

under observation or the decision criteria were not clearly defined. Insufficient data about tunnel restorations in the primary dentition do not allow for analysis. *Results.* Both effectiveness of caries removal and marginal ridge strength are reduced in tunnel restorations compared to conventional class II. Glass-ionomer tunnel restorations exhibit an annual failure rate of 7–10%. Therefore, the main reasons for clinical failure are marginal ridge fracture, recurrent caries and progression of demineralization. However, clinical studies indicate that composite but not glass-ionomer tunnel restorations might be a

promising alternative. *Conclusion.* Tunnel restorations filled with glass-ionomer cements exhibit technical deficiencies and a limited life-span compared to conventional class II composite or amalgam restorations and could not be recommended as an alternative preparation for proximal carious lesions. Promising clinical results of composite tunnel restorations need to be confirmed by long-term studies.

Strand, G. Tunnel restorations placed in routine practice and observed for 24 to 54 months. Quintessence Int 2000:31:453-460

Objective: The purpose of this study was to evaluate the feasibility and performance of tunnel restorations placed in routine public dental service. *Method and materials:* A total of 420 small approximal lesions received tunnel restorations by 12 general practitioners. Three hundred two restorations in 179 patients were available for evaluation after a minimum period of 24 months. The restorations were evaluated by modified US Public Health Service criteria. *Results:* After service periods up to 54 months, 57% of the restorations were found to be clinically and radiographically acceptable. The remainder had already been replaced or were assessed as unacceptable. High levels of carious activity and internal-type preparations resulted in the poorest prognosis. The success rates varied considerably among the operators, but these differences did not reach statistical significance. *Conclusion:* The indications for use of the tunnel restoration technique for the treatment of primary approximal lesions seem to be limited at present. Partial tunnel restorations may have a somewhat better prognosis than the internal tunnels, but high carious activity has a detrimental effect. Tunnel restorations may be considered for particularly cooperative patients with a low caries rate as a semipermanent treatment for small lesions

Busato, AL. Lorquecio, AD. Reis, A. Carrilho, MR. Clinical evaluation of posterior composite restorations: 6-year results. Am J Dent. 2001. Oct; 14(5) 304-8

PURPOSE:

To evaluate the wear resistance of resin restorations (Z100; Tetric; Charisma) in posterior teeth (Class I and II) after 6 years.

MATERIAL AND METHODS:

One operator placed 103 restorations in 13 patients. Each patient had at least three restorations with three different resin-based composites. All restorations were made using rubber dam isolation and the cavity design was restricted to the elimination of carious tissue. Deeper cavities were covered with calcium hydroxide and/or glass ionomer cement and in shallow and medium cavities only an adhesive system was used. Each composite was placed according to the manufacturer's instructions. In Class II cavities the resin placement followed the Krejci et al or Opdam et al technique, according to the cavity size. One week later, the restorations were finished/polished and stone dies were immediately built from the impressions. Eleven patients attended the 6-year recall, and 90 restorations were evaluated based on new stone dies. The 6-year stone dies were compared with the baseline ones by two examiners. The evaluation was based on the modified Mahler et al. criteria and Busato et al, using six different scores. The scores were statistically analyzed.

RESULTS:

A total of 87% of the restorations were analyzed after 6 years. Only 15% (6 for Tetric and 7 for Charisma) of the 90 evaluated restorations had been already replaced. No statistical difference was found in the wear rate of the composites used in this study. None of the patients complained of any symptom after the placement of the composite (baseline data) nor after 6 years.

Swadoski, S. An overview of treatment considerations for esthetic restorations: A review of literature. J Prosthet Dent 2006;96:433-42

Controversy persists regarding the treatment planning criteria for esthetic restorations. This article reviews the literature regarding the biocompatibility, marginal adaptation, color matching, patient selection, technique sensitivity, and mode and rate of failure of tooth-colored restorations. A Medline search was completed for the period from 1986 to 2006, along with a manual search, to identify pertinent English peer-reviewed articles and textbooks. The key words used were amalgam, posterior composite resin, ceramic inlays/onlays, CEREC, porcelain laminate veneers, all-ceramic crowns, and all-ceramic fixed partial dentures

The minimally invasive management of early occlusal caries: a practical guide. Prim Dent J. 2014;3(2)42-49

Abstract

Pits and fissures on the occlusal surfaces of posterior teeth are sites affected commonly by demineralisation caused by the caries process. Clinicians face daily challenges in detecting these lesions, accurately diagnosing their activity and choosing from a range of management options. Traditionally, the detection of an active (or potentially active) occlusal lesion invariably resulted in the preparation of a standardised occlusal cavity, often extending beyond the confines of diseased tissue, followed by the insertion of a direct restorative material, most commonly dental amalgam. The overwhelming weight of contemporary evidence now favours minimally invasive (MI) operative management when required (usually after non-operative prevention has failed), and a range of equipment, materials and operative techniques is available to help operators to preserve the maximum amount of healthy/repairable tooth tissue and to allow restoration with more biologically respectful, tooth-preserving materials. This paper aims to provide clinicians with practical guidance in the prevention, early detection, predictable diagnosis and minimally invasive management of early occlusal carious lesions.

Class I restoration margin quality in direct resin composites: A double-blind randomized controlled clinical trial. Am J Dent 28;2015:157-160

ABSTRACT: Purpose: To evaluate the margin quality of direct resin composite restorations comparing the enamel-dentin adhesive standard procedure with additional use of adhesive layer at the external outline. Methods: A total of 648 teeth with Class I occlusal lesions in molars and premolars were randomly selected and distributed into two groups of 324 each in order to compare the margin quality with two restoration strategies. Lesions were sealed with the standard adhesion procedure for direct resin composite restorations (Group 1) and with an additional procedure of enamel adhesive on the outer boundary of the finished restoration (Group 2). Evaluation of marginal quality at 6, 12, 24, 36 and 48 months was performed and described as good marginal adaptation or as poor quality defined as Inadequacy A (IA): overhanging resin or change of color; Inadequacy B (IB): the presence of a gap at the enamel-composite interface that retained the probe tip; or Inadequacy C (IC) presence of gap at the enamel-composite interface with explorer tip penetration of more than 1 mm. Results: Data showed a higher number of Inadequacy A for restorations with the additional technique for marginal seal (Group 2): 16 of 24 total (57%) at 6 months; 28 of 37 total (76%) at 12 months; 36 of 44 total (82%) at 18 months; 22 of 33 total (67%) at 24 months; 14 of 21 total (70%) at 36 months and 16 of 25 total (64%) at 48 months. The Inadequacy B and C of marginal seal were more prevalent for restorations without the additional marginal seal (Group 1): 18 of 28 total (64%) at 12 months with inadequacy B; 19 of 25 total (76%) with inadequacy B and 16 total (100%) with inadequacy C at 18 months; 9 of 17 total (53%) with Inadequacy B and 13 total (100%) with Inadequacy C at 24 months; 12 of 17 total (70%) with Inadequacy B and 9 of 13 total (73%) with Inadequacy C at 36 months; 14 of 24 total (58%) with Inadequacy B and 7 of 11 total (63%) with Inadequacy C at 48 months. (*Am J Dent* 28;2015:157-160).

Stress distribution of bulk-fill resin composite in class II restorations. Am J Dent 2017;30:227-232.

ABSTRACT: Purpose: To study the influence of the resin bonding layer thickness and the bulk filling material stiffness in adhesive class II mesio-occlusal-distal (MOD) restorations using numerical finite element analysis (FEA). Methods: Four 3D-FE models of teeth restored with different filling material stiffness and resin bonding layer thickness were built-up and analyzed. The 3D model of a sound lower molar was also analyzed

and compared with restored ones. The tooth tissues (enamel, dentin), dental restoration and bolus on the occlusal surface, was divided into 3D solid CTETRA elements with four grid points. The adhesive bonding around the dental restoration was modeled with shell elements. Polymerization shrinkage was simulated with a thermal expansion approach. Mechanical behavior of restored models in terms of stress and displacement distributions, under the combination effects of polymerization shrinkage and occlusal load (600 N), was analyzed. All the materials were assumed to behave as elastic materials throughout the entire deformation. Results: Numerical results show that the mechanical response of the restored models was very different compared to the sound tooth ones, where the stress was uniformly distributed from enamel to dentin with no critical stress concentration. In the restored models, the highest stress values were detected in the enamel, near the enamel-dentin interface and in the bulk restorative material. Tooth preparations A and B showed lower gradient stresses than corresponding C and D. The value of the vertical displacement components in models A and B were higher than corresponding C and D. The maximum displacement values were mainly located around the groove and were higher by an order of magnitude than the sound models. The results showed better mechanical response with models A and B compared to C and D. It is also evident that resin bonding thickness slightly affected the stress level of the restored teeth.

Clinical evaluation of the bulk fill composite QuiXfilin molar class I and II cavities: 10-year results of Arct. The Academy of Dental Materials. Published by Elsevier Inc. All rights reserved.

Abstract

Objective. The objective of this RCT was to compare the 10-year clinical performance of QuiXfil with that of Tetric Ceram in posterior single- or multi-surface cavities. *Methods.* 46 QuiXfil (Xeno III) and 50 Tetric Ceram (Syntac classic) composite restorations were placed in 14 stress bearing class I and 82 class II cavities in first or second molars. Clinical evaluation was performed at baseline and after up to 10 years by using modified US Public Health Service criteria. At the last recall period, 26 QuiXfil and 30 Tetric Ceram restorations in 11 stress bearing class I and 45 class II cavities, were assessed. *Results.* Ten failed restorations were observed during the follow-up period, four Tetric Ceram restorations failed due to secondary caries (2), tooth fracture (1) and bulk fracture combined with secondary caries (1) whereas six QuiXfil restorations failed due to secondary caries (1), tooth fracture (2), secondary caries combined with restoration fracture (1), restoration fracture (1) and postoperative sensitivity (1). Fisher's exact test yielded no significant difference between both materials ($p = 0.487$). *Significance.* Both materials, bulk fill QuiXfil restorations and Tetric Ceram restorations, showed highly clinical effectiveness during the 10-year follow-up.

Evaluation of the Fracture Resistance of Premolars with Extensive and Medium Cavity Preparations Restored with Direct Restoring Systems. Indian Journal of Dental Research | Volume 29 | Issue 4 | July-August 2018

Abstract

Context: Studies have been conducted to measure the fracture resistance of restored teeth with the current restorative materials. However, most of those studies disregard the cavity size as an influencing variable. *Aims:* To evaluate the fracture resistance of prepared and restored maxillary premolars with medium and large preparations. *Materials and Methods:* Seventy superior and sound premolars were randomly divided: G1 (control) – sound tooth; G2, G3, and G4 received a Class II mesial-occlusal-distal (MOD) preparation with an occlusal box width 1/3 of the intercuspal distance, and were restored with Filtek Z350 XT, IPS Empress Direct, and Charisma Diamond, respectively; G5, G6, and G7 received a Class II MOD preparation with an occlusal box width 2/3 of the intercuspal distance, and were restored with Filtek Z350 XT, IPS Empress Direct, and Charisma Diamond, respectively. After storage in water, at 37°C, the specimens were subjected to a fracture test under compression in a universal testing machine where the loads were applied vertically and at a speed of 0.5 mm/min. *Statistical Analysis Used:* Data were analyzed with two-way ANOVA and Tukey's multiple comparison *post hoc* test ($P < 0.05$). *Results:* G1 presented a fracture resistance significantly higher ($P = 0.005$) than any other experimental groups. Among the experimental groups, only G5 showed a significantly low fracture resistance ($P = 0.019$) when compared to the other groups. For the other resins, the change in intercuspal distance from 1/3 to 2/3 the intercuspal distance did not significantly reduce the fracture resistance ($P > 0.05$). *Conclusions:* The cavity preparation weakens the remaining tooth structure; however, its resistance could be partially restored using direct adhesive restorations.

In Vitro Evaluation of Marginal Adaptation of Direct Class II Composite Restorations Made of Different “Low-Shrinkage” Systems. Operative Dentistry, 2017, 42-3, 273-283

The present study evaluated the influence of various low-shrinkage restorative systems in class II direct composite restorations following simulated occlusal loading. Forty MOD class II cavities were prepared on freshly extracted human lower third molars with proximal margins located mesially 1.0 mm coronal to and distally 1 mm apical to the cemento-enamel junction. The samples were randomly distributed into five experimental groups corresponding to the following restorative systems: a conventional resin composite (Tetric) as active control group, a low-shrinkage composite (Extra Low Shrinkage [ELS]) alone or combined with its corresponding flowable version (ELSflow) used as a 1- to 1.5-mm liner, a bulk-filling flowable composite (Surefil SDR) covered by a 1-mm layer of restorative composite (Ceram-X), and a restorative bulk-filling composite (SonicFill). All specimens were submitted to 1,000,000 cycles with a 100N eccentric load into saline. Tooth restoration margins were analyzed semiquantitatively by scanning electron microscopy before and after loading. The percentage of perfect adaptation to enamel varied from 94.15% (SonicFill) to 100% (ELS) before loading and from 69.22% (SonicFill) to 93.61% (ELS and ELSflow) after loading. Continuous adaptation to cervical dentin varied from 22.9% (Tetric) to 79.48% (SDR/Ceram-X) before loading and from 18.66% (Tetric) to 56.84% (SDR/Ceram-X) after loading. SDR/CeramX and SonicFill showed the best cervical dentin adaptation.

Longevity of direct and indirect resin composite restorations in permanent posterior teeth: A systematic review and meta-analysis, Journal of Dentistry 54 (2016) 1–12

Objectives: The aim of this systematic review and meta-analysis was to assess the differences in clinical performance in direct and indirect resin composite restorations in permanent posterior teeth. **Sources:** PubMed, the Cochrane Library, Web of Science, Scopus, LILACS, BBO, ClinicalTrials.gov and SiGLE were searched without restrictions. **Study selection:** We included randomized clinical trials (RCTs) that compared the clinical performance of direct and indirect resin composite restorations in Class I and Class II cavities in permanent teeth, with at least two years of follow-up. The risk of bias tool suggested by Cochrane Collaboration was used for quality assessment. **Data:** After duplicate removal, 912 studies were identified. Twenty fulfilled the inclusion criteria after the abstract screening. Two articles were added after a hand search of the reference list of included studies. After examination, nine RCTs were included in the qualitative analysis and five were considered to have a 'low' risk of bias. The overall risk difference in longevity between direct and indirect resin composite restorations in permanent posterior teeth ($p > 0.05$) at five-year follow-up was 1.494 [0.893–2.500], and regardless of the type of tooth restored, that of molar and premolars was 0.716 [0.177–2.888] at three-year follow-up. **Conclusions:** Based on the findings, there was no difference in longevity of direct and indirect resin composite restorations regardless of the type of material and the restored tooth. **Clinical significance:** Contemporary dentistry is based on minimally invasive restorations. Any indication of a less conservative technique must have unquestionable advantages. In vitro and in vivo studies reveal contradictory evidence of the clinical performance of direct and indirect resin composite restorations in posterior teeth. Thus this study clarified this doubt.

Saucer-shaped cavity preparation for composite resin restorations in class II carious lesions: Three-year results

This study determined the feasibility of saucer-shaped cavity preparations for composite resins in class II lesions. Saucer-shaped class II cavity preparations were restored with composite resin and subjected to clinical, radiographic, and replica cast evaluation (39 restorations) after 6, 18, and 36 months. The results indicated that the retention, resistance form, and wear resistance of the class II saucer-shaped cavity preparations were satisfactory after 3 years.

The effects of cavity-margin-angles and bolusstiffness on the mechanical behavior of indirectresin composite class II restorations. Dental materials 2017

Objective. To study the influence of the different class II mesio-occlusal-distal (MOD) cavityshape on the stress and strain distributions in adhesive indirect restorations, using numerical finite element analysis (FEA). To investigate the relationship between restored teethfailure and stiffness of food, three values of Young's modulus were used for the food.**Methods.** A 3D model of a sound lower molar and three class II MOD cavities with different shape were created. Slide-type contact elements were used between tooth surface andfood. An adhesive resin-based cement, modeled with fixed-type contact elements, and a single restorative filling materials were considered. To simulate polymerization shrinkageeffect, which is basically restricted to the thin composite cement layer, shell elements wereemployed and the thermal expansion approach was used. A vertical occlusal load of 600 Nwas applied, while assigning fixed zero-displacements on the cutting surfaces below therecives. All the materials were assumed to be isotropic and elastic. A static linear analysiswas

carried out. *Results.* In the lingual cusp, the displacements increased as the values of the stiffness food increased. In the restored teeth, the stress near the restoration-tooth interface was strongly dependent on the MOD cavity shape. The stress peaks were mainly located along the enamel–dentin interface at the lingual side; wedge-shaped MOD cavity with a low angle, in combination with the lowest food stiffness provided the best results. *Significance.* A more complex load application on the occlusal surfaces was introduced. Food stiffness slightly affected the stress distribution of the restored and sound teeth. Teeth with adhesive class II MOD indirect resin composite restorations were potentially more susceptible to damage if the class II MOD cavity-margin-angle was higher than 95°. Restored teeth with a higher cavity-margin-angle led to considerable stress concentration in the lingual cusp along the enamel–dentin interface. These models were more susceptible to fracture in the lingual cusps when compared to the buccal ones.

Minimal intervention dentistry: part 7. Minimally invasive operative caries management: rationale and techniques

When patients present with cavities causing pain, poor aesthetics and/or functional problems restorations will need to be placed. Minimally invasive caries excavation strategies can be deployed depending on the patient’s caries risk, lesion-pulp proximity and vitality, the extent of remaining supra-gingival tooth structure and clinical factors (for example, moisture control, access). Excavation instruments, including burs/handpieces, hand excavators, chemo-mechanical agents and/or air-abrasives limiting caries removal selectively to the more superficial caries-infected dentine and partial removal of caries-affected dentine when required, help create smaller cavities with healthy enamel/dentine margins. Using adhesive restorative materials the operator can, if handling with care, optimise the histological substrate coupled with the applied chemistry of the material so helping to form a durable peripheral seal and bond to aid retention of the restoration as well as arresting the carious process within the remaining tooth structure. Achieving a smooth tooth-restoration interface clinically to aid the cooperative, motivated patient in biofilm removal is an essential pre-requisite to prevent further secondary caries.

Clinical performance of preventive resin restorations placed in a hospital environment. Quintessence Int 1996,27:627-632.

This study was conducted retrospectively to evaluate the clinical performance of preventive resin restorations. Five hundred thirty-two restorations in 351 Patients had been in the mouth for a mean of 6.5 ± 7.6 months. The clinical performance was determined with a modified version of the US Public Health Service rating system. In 79.9% of the restorations, the marginal discoloration was rated as Alfa (no discoloration), while only 0.9% were scored as Charlie (discoloration penetrating in a pulpal direction). The marginal adaptation was rated as Oscar (fully sealed) in 28.4% of restorations; in only 0.4% of restorations, rated as Charlie or Delta, was the dentin or base exposed. In 98.3% of the restorations evaluated, the anatomic form was rated as Alfa (continuous with existing anatomic form). Recurrent caries was associated with 2.3% of the restorations. Chi-squared tests failed to reveal any statistically significant relationships between the clinical performance of the restorations and the length of time in the mouth.

Minimal intervention dentistry a review. International Dental Journal 2000.

The concept of minimal intervention dentistry has evolved as a consequence of our increased understanding of the caries process and the development of adhesive restorative materials. It is now recognised that demineralised but noncavitated enamel and dentine can be ‘healed’, and that the surgical approach to the treatment of a caries lesion along with ‘extension for prevention’ as proposed by G V Black is no longer tenable. This paper gives an overview of the concepts of minimal intervention dentistry, describes suggested techniques for a minimally invasive operative approach, and reviews clinical studies which have been carried out in this area.

Performance of Occlusin in butt-joint and bevel-edged preparations: Five-year results. FIVE-YEAR PERFORMANCE OF OCCLUSIN

Abstract-The five-year findings of a study to compare the performance of restorations of Occlusin (ICI Dental, Macclesfield, UK) in butt-joint and beveled preparations are reported. Ninetyfour (79%) of the restorations originally placed were reviewed at five years, 20 restorations (17%) having failed during the study. Initial analysis of the overall results having failed to reveal any significant differences between the five year performance of the two types of restorations, the results were combined and analyzed by Chi-square tests and step-wise logistic regression. Chi-square analysis indicated that of the independent variables investigated, size

of restoration had the greatest effect on clinical performance. Step-wise logistic regression revealed that only four of the eight dependent variables investigated showed significant predictive relationships with the independent variables, the logistic equation for occlusal marginal adaptation being the most complex. The greatest amount of generalized occlusal surface wear tended to be seen in large-sized Class II restorations in molar teeth, with the main factor influencing wear being found to be the type of restoration (Class I or Class II). It is concluded that the performance of restorations of Occlusin has not been found to differ significantly in butt-joint and bevel-edged preparations after five years in clinical service. Step-wise logistic regression has been found to be a useful tool in the analysis of data obtained during the clinical evaluation of a restorative material.

4. Selección de artículos por temática

Criterios de Inclusión

- Estudios de autores representativos.
- Estudios en inglés.
- Estudios experimentales In vivo e In vitro.
- Revisiones sistemáticas.
- Estudios en humanos y animales.

Criterios de Exclusión

- Estudios realizados en dientes temporales.
- Estudios en español

5. Proceso de extracción de información de artículos por temática

SELECCIÓN	DESCRIPCION
TITULO	A new cavity classification. (Mount & Hume, 1998)
PROPOSITO	Realizar una nueva clasificación de caries
MUESTRA	Molares extraídos y dientes <i>in vivo</i> cariados

RESULTADOS	Sitios de localización de caries: 1) fosas, fisuras y defectos del esmalte. 2) Debajo del punto de contacto interproximal y 3) Tercio cervical Tamaño de la lesión: 1) Mínimo compromiso de dentina. 2) Compromiso moderado de dentina. 3) Tamaño de la lesión mayor a moderado con estructura debilitada. 4) Caries extensa con pérdida en bloque de estructura.
CONCLUSIONES	Esta nueva clasificación facilitara la habilidad de diagnóstico y descripción de la lesión, así como la decisión de tratamiento.

SELECCIÓN	DESCRIPCION
TITULO	The minimally invasive management of early occlusal caries (Mackenzie & Banerjee, 2014)
PROPOSITO	Proveer a los clínicos una guía práctica en la prevención, detección temprana, diagnóstico, previsibilidad y manejo mínimamente invasivo.
MUESTRA	Molares extraídos y dientes <i>in vivo</i> cariados
RESULTADOS	Clasificación de ICDAS clínica y radiográfica Indicaciones y protocolo para tratamientos mínimamente invasivos.
CONCLUSIONES	Los tratamientos mínimamente invasivos proveen restauraciones adaptadas y selladas que facilitan la higiene y preservan la mayor cantidad de tejido posible

SELECCIÓN	DESCRIPCION
TITULO	Minimally invasive dentistry Concepts and Techniques in Cariology. Ericosn 2003
PROPOSITO	Proveer de forma sucinta una vista y filosofía basada en la evidencia de la operatoria mínimamente invasiva con respecto al área de cariología.
MUESTRA	No aplica para este tipo de estudio

RESULTADOS	En la región Escandinava los umbrales de las restauraciones se han propagado cada vez más hacia la dentina. En sujetos de 20 años, las restauraciones oclusales del segundo molar son de tamaño moderado o radiolucidez hasta dentina.
CONCLUSIONES	Actualmente la operatoria mínimamente invasiva cuenta con medios y oportunidades para estar disponible para el clínico, sin embargo, faltan incentivos. Por otra parte, los sistemas de salud no reconocen los procedimientos mínimamente invasivos.

SELECCIÓN	DESCRIPCION
TITULO	Minimal invasive operative care I. Minimally intervention and concepts for minimally invasive cavity preparation. Peters & McLean, 2001
PROPOSITO	Informar al clínico la importancia de la evaluación del riesgo antes de tomar una decisión de tratamiento.
MUESTRA	No aplica para este tipo de estudio
RESULTADOS	No aplica para este tipo de estudio
CONCLUSIONES	El tratamiento operatorio debe basarse en el enfoque mínimamente invasivo. De igual forma este concepto no es una técnica, es una filosofía.

SELECCIÓN	DESCRIPCION
TITULO	Strength of tunnel restored teeth with different materials and marginal ridge height. Ji et al. 2009
PROPOSITO	El objetivo de este estudio es investigar la resistencia del reborde marginal de las preparaciones en túnel con diferentes alturas de reborde marginal utilizando diferentes materiales de restauración.
MUESTRA	Premolares extraídos sanos por motivos ortodónticos

RESULTADOS	<p>Ketac aplicap: Altura 1.5 mm: Media 481. 2.5 mm: Media 1056. 3.5 mm Media: 783</p> <p>Fuji IX Fast: Altura 1.5 mm: Media 480. 2.5 mm: Media 919 3.5 mm Media: 673</p> <p>Fuji II LC: Altura 1.5 mm: Media 852. 2.5 mm: Media 1257 3.5 mm Media: 1126</p> <p>Beautyfil Flow FO2: Altura 1.5 mm: Media 883. 2.5 mm: Media 1513 3.5 mm Media: 1395</p> <p>Grupo control: 1685 para todas las alturas.</p>
CONCLUSIONES	<p>La resistencia del reborde marginal de los premolares restaurados con la técnica del túnel tuvo relación con el materil utilizado para restaurar y con la altura del reborde marginal remanente. Los ionómeros de segunda generación alcanzaron una mejor resistencia del reborde marginal. Cuando este remanente mide más de 2.5 el valor de resistencia del reborde no es estadísticamente significativo del diente sano.</p>
SELECCIÓN	DESCRIPCION
TITULO	Saucer-shaped cavity preparation for composite resin restorations in class II carious lesions: Three-year results. Nordbo 1993
PROPOSITO	El objetivo de este estudio es investigar la retención, forma de resistencia y resistencia al desgaste en cavidad de platillo de 39 obturaciones durante 3 años.
MUESTRA	Premolares y lesiones mesiales de los primeros molares permanentes.
RESULTADOS	Una restauración fue reemplazada al cabo de 6 meses por falta de sellado marginal, después de 18 meses, 4 restauraciones fueron reemplazadas por caries asociadas a restauraciones, excesiva extensión gingival. Sin embargo, ninguna restauración se desalojó.
CONCLUSIONES	La retención y resistencia al desgaste son adecuadas sin embargo se requiere mayor investigación en cuanto a la longevidad.

SELECCIÓN	DESCRIPCION
TITULO	Performance of tunnel restorations al 3-6 years. Nicolaisen & von der Fher, 2000
PROPOSITO	El propósito de este estudio fue evaluar el éxito del método de restauración en túnel en el servicio de odontología público de Noruega.
MUESTRA	Pacientes nacidos entre 1975 a 1977 que habían recibido uno o más restauraciones en túnel con más de tres años de anterioridad en la clínica dental publica de Kongberg.
RESULTADOS	182 restauraciones en 94 pacientes, 4 restauraciones sobrevivieron hasta 75 meses, 3 de estas fueron calificadas como aceptables. La media de tasa de supervivencia fue de 55 meses 95% IC. Esto implica que el 55% de las restauraciones realizadas presentaron fallas entre el año 3 y el 5.
CONCLUSIONES	La preparación del túnel obturada con ionómero de vidrio no es una alternativa recomendable para el abordaje de caries primarias. Sin embargo, depende de la pericia del clínico poder utilizar esta alternativa como un tratamiento semipermanente para pacientes con caries de tamaño moderado.

SELECCIÓN	DESCRIPCION
TITULO	Tunnel restorations versus Class II restorations for small proximal lesion: a comparison of two strengths. Papa et al. 1993
PROPOSITO	El propósito de este estudio fue comparar el efecto de la restauración de túnel con una cavidad clase II mínima en la resistencia del diente.
MUESTRA	21 dientes extraídos, no cariados, unirradiculares, premolares superiores. A 11 les hicieron técnica de túnel y a 10 cavidad convencional clase II, obturados con ionómero de vidrio de foto curado VitreBond 3M

RESULTADOS	<p>Cambios de rigidez de las cúpsides: reducción de aproximadamente el 10% de la rigidez de las cúpsides al ser comparado con los valores del diente intacto.</p> <p>Carga ante fractura: Los dientes intactos se fracturaron en promedio 2,650 +/-746. Los dientes con la restauración clase II se fracturaron en 2,013 +/-378 N. Los dientes con túnel se fracturaron a 1, 177 +/-302N.</p> <p>Medidas transversales: El espesor de la dentina del reborde marginal de los dientes tunelizados fue de 0.54 +/-0.21 y de la cavidad clase II 1.92+/-0.4 mm</p>
CONCLUSIONES	<p>La diferencia significativa de la fuerza fue encontrada entre la restauración de la cavidad clase II y el túnel. Se confirmó que la tunelización es técnicamente más difícil de realizar que la cavidad clase II. La tunelización que de hecho se reporta como la más conservadora de hecho presenta más daños reportados en: la disminución de la rigidez de las cúpsides, aumento de la fractura ante la carga, proximidad a la pulpa.</p>

SELECCIÓN	DESCRIPCION
TITULO	A three-year clinical study of tunnel restorations. Strand et al. 1996
PROPOSITO	El propósito de este estudio fue evaluar por 3 años el comportamiento clínico de las restauraciones en túnel llevadas a cabo por 4 odontólogos en su práctica general.
MUESTRA	117 personas con un total de 320 restauraciones
RESULTADOS	<p>Durante los 3 años del estudio, el 28% de los túneles fueron reemplazados, de estos 22 ocurrieron por fractura y 23 por caries. El promedio de tiempo de supervivencia fue de 35 meses para las restauraciones que no necesitaron reemplazo y de 25 meses para las que sí.</p> <p>Grupo de éxito: 74 restauraciones, representan el 46% de todas las restauraciones evaluadas, fueron halladas como clínica y radiográficamente aceptables.</p> <p>Grupo de fracaso I: 16% de las restauraciones evaluadas, requerían cambio por fractura.</p> <p>Grupo de fracaso. II: 34% presentaron falla por caries.</p>

CONCLUSIONES	La mayor tasa de fracaso se presentó en los tratamientos de pacientes que presentaban mayores lesiones cariosas activas.
--------------	--

SELECCIÓN	DESCRIPCION
TITULO	Tunnel or saucer-shaped restorations: A survival analysis. Hörsted-Bindslev, P et al. 2005
PROPOSITO	El objetivo del estudio fue presentar la supervivencia de las restauraciones realizadas en cavidades tipo platillo y tunelizaciones
MUESTRA	197 restauraciones realizadas entre 1996 a 2000 a jóvenes entre 10 a 16 años. En las restauraciones tipo platillo se utilizó como base intermedia Hidróxido de Calcio Alkaliner 3M, y fue cubierto con Vitrebond de 3M, se utilizó adhesivo de 3 pasos, y fue obturado con resina Z100 de 3M. En las tunelizaciones se dejó entre 1.5 a 2 mm de reborde marginal, se obturo con Vitremer 3M.
RESULTADOS	14% de los túneles fracaso por fractura del reborde marginal. El intervalo de confianza (95) reporto diferencia del 13% entre ambos procedimientos.
CONCLUSIONES	El presente estudio concluyo que al involucrar el reborde marginal al realizar una cavidad en platillo resulto en mayor tasa de supervivencia al ser comparado con las tunelizaciones.

6. Proceso estructuración de artículo

Artículo científico

Título: Actualización de guía práctica clínica para planimetría cavitaria de clas3 I, II, III, IV, V y modificaciones para resina compuesta

Resumen: La odontología contemporánea se basa en restauraciones mínimamente invasivas. Los conceptos sobre la orientación de las preparaciones cavitarias antiguas actualmente han cambiado hacia una orientación biológica, preservando la máxima integridad del diente natural, de acuerdo a esto hoy en día existen nuevos diseños para la preparación de cavidades para

restauraciones adhesivas. *Objetivo:* Actualizar la guía de práctica clínica con los pasos para la realización de un adecuado diseño cavitario en cavidades clase I, II, III, IV, V y modificaciones de cada una de estas para resinas compuestas, estableciendo parámetros definidos en la realización de éstas con el fin de evitar fallas y fracaso clínico. *Materiales y métodos.* Se realizó una búsqueda electrónica en PubMed, Science Direct, Journal of Dental Research, American Journal of Dentistry y Quintessence. Se incluyeron estudios experimentales in vivo e in vitro en, humanos con dientes permanentes, estudios analíticos y guías prácticas clínicas vigentes que brinden información necesaria sobre la planimetría cavitaria de cavidades clase I, II, III, IV y V incluyendo sus modificaciones. Se incluyeron en total 43 artículos. *Resultados.* Las cavidades convencionales de Black se reconocen como poco conservadoras en la literatura principalmente por los principios de extensión por prevención y por conveniencia. Sin embargo, con el advenimiento de la odontología conservadora se han desarrollado modificaciones que buscan idealmente conservar tanto tejido sano como sea posible, mejorar la mimetización del material y prolongar la vida útil de la restauración, por medio de biseles y disminuyendo la cantidad de estructuras anatómicas involucradas. *Conclusiones.* Las modificaciones de las cavidades convencionales han demostrado tener excelentes propiedades mecánicas y estéticas además de proveer al clínico una opción significativamente más conservadora para realizar tratamientos estéticos y con longevidad predecible. Sin embargo, al mejorar las propiedades de los biomateriales restaurativos disponibles vendrán con ellos nuevas modificaciones. *Palabras Claves:* Diseños cavitarios, planimetría cavitaria, cavidades clase I, II, III, IV y V, modificaciones de cavidades.

Abstrac: Contemporary dentistry is based on minimally-invasive restorations and concepts regarding cavity preparations have shifted towards a biological approach, preserving maximum integrity of the natural tooth. Nowadays there are new designs for cavity preparations prior to adhesive restorations. *Objective:* to update the clinical guide with the steps to follow for an adequate cavity design for class I, II, III, IV and V cavities, the modifications of each for compound resins and to establish parameters which will aid in avoiding clinical failures. *Materials and methods:* An electronic search was carried out in PubMed, Science Direct, Journal of Dental Research, American Journal of Dentistry and Quintessence. Experimental in vivo and in vitro studies of humans with permanent teeth, analytical studies and current clinical guides were included which provided information regarding cavity planimetry of said cavities including modifications. A total of 43 articles were included. *Results:* Black's conventional cavities are recognised in literature as not very conservative mainly due to extension for

prevention principles and convenience. However, with the advent of conservative dentistry there have been modifications which aim at preserving as much healthy tissue as possible, improve material *Conclusions*: assimilation and extend the restoration's useful life with bevels, thus reducing the number of anatomical structures involved. Conventional cavity modifications have proven to have excellent mechanical and aesthetical properties, provide a significantly conservative option for aesthetic treatments with predictable longevity. New modifications will come along as restorative materials improve. *Key words*: cavity designs, cavity planimetry, class I, II, III, IV and V cavities, cavity modifications.

Introducción: La Operatoria Dental es la parte de la odontología que estudia de manera conjunta aquellos procedimientos operatorios, terapéuticos y educativos con el objetivo de preservar y devolver a las estructuras dentales su integridad funcional y estética; abarcando los conocimientos esenciales para las preparaciones cavitarias básicas, importantes para su aplicación en la clínica. Un tratamiento de operatoria exitoso supone un gran entendimiento por parte del clínico de la naturaleza y estructura del tejido dental (esmalte, dentina, pulpa, cemento y estructuras de soporte), para disminuir el riesgo de fracaso prematuro, el compromiso de la vitalidad, pronóstico del diente, CARS (caries asociada a restauraciones y/o sellantes) o sensibilidad. Con el advenimiento de la odontología con técnicas adhesivas la planimetría cavitaria ha modificado los principios de las preparaciones; este concepto se refiere a los planos o superficies que se realizan al conformar una preparación cavitaria para restaurar un diente. [1-2]

Desde 1987 apareció por primera vez en pubmed la frase Odontología mínimamente invasiva descrita por Simonsen, con el nuevo concepto conservador que parte de tres objetivos clínicos importantes: Prevención, Preservación y conservación. A partir de ahí se han desarrollado frases similares para el mismo enfoque como: odontología de intervención mínima, odontología conservadora y tratamiento restaurador atraumático (ART) [3]; Tyas, 2000; Peters & McLean, 2001). Es aquí donde la filosofía de extensión por prevención de Black ha sido cuestionada primeramente por cariólogía, ya que se ha evolucionado en mejor comprensión de la enfermedad, en donde se pueden emplear técnicas para eliminar la mínima cantidad de tejido dental y hacer obturaciones más pequeñas (Tyas, 2000), por lo tanto se ha evidenciado un cambio desde "las lesiones cariosas se tratan por medio de la operatoria" hasta llegar a "las lesiones cariosas se tratan abordando sus causas", es decir, se pasa de un tratamiento sintomático a uno causal por medio de un tratamiento conservador (Ericson, 2001).

Método: Los artículos utilizados para realizar esta revisión de literatura se encuentran indexados en importantes bases de datos como: PubMed, Cochrane y Science direct utilizando las siguientes palabras MeSH: *Cavity designs, cavity planimetry, class I, II, III, IV and V cavities, cavity modification.*

Se excluyeron los artículos que tenían como muestra dentición temporal y/o mixta, especímenes no humanos y literatura en español. Fueron seleccionados 46 artículos.

Desarrollo del tema: Las cavidades clase I según Black estaban, ubicadas en las fosas y fisuras de superficies oclusales, vestibulares y linguales de molares y premolares; los 2/3 oclusales se las superficies vestibulares y palatinas de molares y de las superficies palatinas de los incisivos. Las indicaciones principales para realizar estas cavidades según Summit's [2016] son caries en fosas y fisuras confirmadas por radiografías de la zona con el objetivo de eliminar la lesión cariosa de esmalte y dentina preservando la mayor cantidad de tejido sano que sea posible, para finalmente mimetizar de forma adecuada una restauración con el espesor mínimo y que la microfiltración sea nula. Sin embargo, la literatura también es crítica en cuanto esta preparación cavitaria, ya que algunos clínicos encontraban la planimetría ideal poco conservadora, llevándolos así a eliminar excesivo remanente dental sano dando como resultado un diente más debilitado de lo necesario, además de la presencia de caries recurrente en los márgenes de la restauración particularmente, cuando el material era amalgama era un hallazgo de rutina encontrar lesiones cariosas en las fosas y fisuras remanentes. La técnica de preparación según Mondelli en 1990 y Markley 1951 inicia con la forma del contorno en donde se deben retirar las áreas susceptibles a la caries, preservando las estructuras de refuerzo del diente como las vertientes cuspideas y crestas marginales. Se debe realizar una penetración inicial con fresa redonda en la fosa central y realizar movimientos pendulares, la profundidad y la extensión se determina según la lesión removida, los ángulos internos de la cavidad deben ser redondeados, la pared vestibular y lingual deben permanecer paralelas al eje longitudinal del diente al ser evaluado desde el plano axial. Se debe preservar al máximo la integridad de las crestas marginales, la pared pulpar debe ser plana, este último aspecto es vital para la forma de retención y resistencia. Y por último el acabado final de los márgenes del esmalte, la literatura describe la necesidad de retirar los remanentes de esmalte a prismático del ángulo cavo superficial, ya que estas estructuras proveen un margen fragilizado. Sin embargo, más adelante se empieza a describir la resina de punto inicialmente descrita por Simonsen y Stallard [1977] y explican principalmente la remoción de la caries puntualmente en la estructura creando una pequeña cavidad clase I. En su artículo *Preventive resin restorations* se remontan a 1923 en donde Hyatt describe el

comportamiento carioso en las fosas y fisuras llamaba el procedimiento odontotomía, y 55 años después se describieron en la literatura los problemas relacionados con esta modificación como exceso de remoción de tejido sano, y estética aun así sea en el sector posterior. +Adicionalmente el artículo introduce esta técnica como una alternativa para evitar el debilitamiento de la estructura dental sana, sobrecarga del diente debilitado por uso de material restaurador, microfiltraciones y caries recurrente en molares jóvenes permanentes. Las indicaciones para este tipo de cavidad son: (1) Atrapamiento de la sonda en fosas y fisuras, o (2) lesiones cariosas ya instauradas que involucren fosas y fisuras. Entre las contraindicaciones se encuentran lesiones más extensas o múltiples lesiones en fosas y fisuras.

Las cavidades clase II Estas preparaciones involucran la superficie interproximal de los dientes posteriores y no necesariamente involucran las superficies oclusales. Summitt's [2016] realiza una detallada descripción de las indicaciones en donde especifica que usualmente estas lesiones son identificadas por medio de radiografías coronales, pero la profundidad de la lesión es mayor a la que se evidencia en la imagen, ya que, por los espesores de los sustratos dentales en esta zona interproximal, si se observa radiolucidez en aproximadamente $\frac{2}{3}$ del esmalte, clínicamente ya habrá penetrado la unión amelo dentinal infectando y afectando la dentina subyacente. El diseño cavitario incluye la eliminación de reborde marginal por visibilidad y acceso para el clínico, sin embargo, el autor hace la aclaración de que en caso que exista una lesión oclusal que no comprometa las fosas y fisuras hacia la lesión interproximal no se deben unir las cavidades, pero sí realizar cavidades independientes y realizar la respectiva restauración. Las preparaciones convencionales Clase II deben prepararse para el tratamiento de una lesión cariosa interproximal, independientemente de su tamaño la cresta marginal intacta también como el punto de contacto tiene que ser eliminado para acceder a la lesión. Este tipo de tratamiento a menudo conduce a la impactación de restos alimenticios y disminución de la eficiencia masticatoria debido a dificultades en la recuperación del punto de contacto y la falta de contorno adecuado en la superficie proximal. (Wei Ji, 2009), trayendo complicaciones como filtración marginal gingival, deformación de las cúspides durante la contracción de polimerización de la resina compuesta, desgaste del material y deformación de la resina durante la función. Se han introducido preparaciones de clase II modificadas para las restauraciones de resina compuesta, donde se sugieren preparaciones similares a la clase III limitada a la remoción del tejido carioso y extensión necesaria para inspección, obturación, pulido y acabado. (Nordbo,1993). Las modificaciones de esta cavidad tienen amplias descripciones de la literatura, en primer lugar está el túnel vertical y horizontal y se registra como un nuevo enfoque

para el tratamiento de las lesiones cariosas proximales en los molares y premolares proporcionando una técnica mínimamente invasiva al conservar el reborde marginal durante la remoción de la lesión cariosa, realizando un túnel oblicuo desde la cresta marginal hacia la superficie interproximal afectada (Nicolaisen, 2000), el concepto de túnel se divide, de acuerdo con la técnica de preparación, en túnel total cuando el esmalte proximal está perforado y eliminado, y en túnel parcial cuando el esmalte proximal no es perforado. Las ventajas que se han sugerido en comparación con una preparación tradicional clase II: preservación de la sustancia dental; reducción de microfiltración y retención de placa; estética mejorada; restauraciones biocompatibles; el efecto adicional del fluoruro del cemento de polialquenoato de vidrio (ionómero) sobre la estructura del diente adyacente como remineralizantes, y el ahorro de tiempo con la técnica. (Strand, 1996). Sin embargo, se han reportado desventajas debido a la geometría del diente, donde los intentos de preservar la cresta marginal hacen que se deje con poco soporte de dentina subyacente. (Papa, 1993), en consecuencia, la poca supervivencia de la restauración por el difícil acceso sin la eliminación de la cresta marginal, que no garantiza la eliminación completa de la dentina infectada y se deja un esmalte parcialmente desmineralizado sin soporte dentinario, llevando a alta tasa de CARs, por lo tanto, el colapso y fractura del reborde marginal. (Ericson, 2003). A medida que el tamaño de la preparación del túnel aumenta con el tamaño de la fresa, la resistencia de la cresta marginal disminuye. Por otra parte, las preparaciones proximales de "caja proximal" o "ranura" para amalgama se introdujeron en 1973 (Almquist et al, 1973) y las preparaciones de "ranura adhesiva" para compuesto de resina en 1978, al ser conservadoras por no incluir cola de milano oclusal o "extensión para prevención". El diseño de preparación en ranura está indicado cuando la superficie interproximal está comprometida y no hay evidencia de caries en la superficie oclusal, la fresa diamantada redonda o de cono invertido se mantiene paralela al eje longitudinal de la corona que se extiende a través de la cresta marginal y en extensión gingival (dando profundidad axial), sin bisel o características de retención adicional. En último lugar El diseño de la cavidad en forma de platillo también se ha planteado como un enfoque contemporáneo de técnica adhesiva para preservar la estructura dental no cariada en lesiones interproximales, donde se realiza una preparación ingresando por la cresta marginal del lado afectado, en dirección ocluso-gingival, preservando como sea posible los rebordes vestibular y lingual/palatino, así mismo conservando la dentina que provee soporte a las cúspides, además expone una superficie máxima de esmalte biselado para mejorar la adhesión, este enfoque no tiene configuración cavitaria como tal, se presenta como su nombre lo dice en forma de platillo o resbaladero a través de toda la superficie desde oclusal hasta cervical. Esta preparación ha

reducido las desventajas comúnmente atribuidas a las resinas compuestas en las cavidades de clase II tradicionales: forma de cavidad extensa, gran área de contacto oclusal y bordes del esmalte gingival estrechos o faltantes. (Nordbo,1993)

Las preparaciones cavitarias clase III son realizadas en incisivos y caninos, en superficies interproximales de las superficies lisas, sin involucrar los bordes incisales. usualmente estas lesiones cariosas se detectan por medio de la sonda y radiografías de la zona o transiluminación. El acceso se realiza con una fresa redonda donde se encuentre la lesión, ya sea vestibular o palatina, y en caso de estar afectadas ambas caras se debe iniciar la apertura por la cara más afectada. (Barrancos 2006, Mondelli 2009). El contorno de la preparación es dictado por la extensión de la caries y la apertura necesaria para retirar el tejido afectado. (Terry D, 2004). Las paredes circundantes siguen la inclinación de las caras externas correspondientes y la pared axial es paralela al eje longitudinal del diente, los ángulos internos deben ser redondeados. (A. Ben Amar, 1987). El bisel puede ser plano o cóncavo: El bisel plano se realiza con una fresa de diamante troncocónica delgada, empezando con una profundidad de 0,5 mm hasta terminar en cero. La extensión varía entre 1 y 2 mm. El bisel cóncavo se hace con una fresa redonda. En la pared gingival solo se realiza bisel si hay mínimo 1 mm de esmalte y acceso para realizarlo, se debe evitar un bisel con tope en céntrica. (Liebenberg, W 2000; Barrancos 2006, Mondelli 2009). Albers [2002] describe la técnica para realizar restauraciones clase III iniciando con la apertura con fresa redonda pequeña de diamante, se debe determinar si la lesión es equidistante entre la superficie vestibular y lingual o palatina, el acceso se debe realizar por lingual o palatino para conservar la estructura vestibular para mantener la estética. Sin embargo, si la caries sólo involucra la superficie vestibular el acceso debe ser lo más conservador posible. en esta planimetría la forma de la cavidad la determina la extensión de la caries, pero se define con instrumentos rotatorios, adicionalmente enfatiza que de ser posible se mantenga parte del contacto interproximal, idealmente la dentina cariada se debe remover utilizando cucharilla o fresa a baja velocidad, además está recomendado el uso de indicadores de caries. Seguido a esto se utiliza una fresa en formas de llama para pulir para suavizar las paredes del esmalte y eliminar esmalte sin soporte, cuando sea posible el bisel del ángulo cavo superficial debe ser de 45° con espesor de 0.5 mm o más en la superficie lingual. Adicionalmente la configuración cavitaria moderna [Summits, 2006] se debería restringir exclusivamente a la extensión de la lesión cariosa, como la ubicación más prevalente de la lesión es hacia gingival del punto de contacto interproximal es imperativo antes de iniciar la preparación separar el diente adyacente del diente a tratar con una cuña. Los biseles en esta clase de cavidad se han enfocado en aumentar la

capacidad mimética del material restaurativo, sin embargo, en los últimos años se ha podido sustentar en estudios que la adhesión es casi tan eficiente si no se hacen biseles.

Las cavidades clase IV se realizan en las superficies proximales (mesial y distal) de los dientes anteriores (incisivos y caninos) que comprometen el ángulo Incisal o que requiere la remoción de este. Para la realización, la técnica debe adaptarse a la etiología de la lesión, que puede ser por caries o por traumatismo (Barrancos 2006). La apertura se realiza con una fresa de diamante redonda, se elimina el ángulo afectado con la menor cantidad de tejido sano. La forma geométrica básica es triangular. En la conformación, la preparación se puede dividir en dos zonas: Zona Proximal: La apertura debe seguir la dirección de los prismas del esmalte, el piso pulpar es ligeramente convexo en sentido gingivo incisal y vestibulolingual o palatino, siguiendo la curvatura proximal del diente para proteger los cuernos pulpares. Zona del ángulo incisal: Esta zona se puede redondear, eliminarlo totalmente en diagonal o eliminarlo verticalmente. Las líneas serán curvas u onduladas para mimetizar la restauración. Se realiza un bisel plano con una fresa troncocónica y se hace un festoneado de 0,3 mm hasta 0,5 mm de profundidad y 2 mm de largo alrededor de todo el margen, para exponer prismas del esmalte y poder mimetizar la restauración. (Terry D y col, 2004; Liebenberg, W 2000, Mouth GJ, 2003; A. Ben Amar, 1987). En las modificaciones el artículo más sobresaliente es de Black en 1981 que describe tres configuraciones cavitarias diferentes para estas restauraciones: (1) Terminación en pluma en donde el esmalte es simplemente grabado con ácido fosfórico, siendo una técnica netamente aditiva ya que no sugiere ninguna modificación con instrumentos rotatorios en la línea de fractura previos a la restauración. (2) Terminación en chamfer en la cual se realiza un acabado en la línea de fractura, específicamente entre 1 y 2 mm hacia cervical y (3) Terminación el bisel la cual describe un acabado en la línea de terminación de 45° en forma de bisel.

Para la cavidad clase V se realiza la configuración con fresa redonda e determina un contorno cavitario con forma geométrica estética siguiendo el perfil y silueta de las paredes homónimas. Las paredes incisal y gingival siguen la curvatura de la encía marginal y las paredes mesial y distal quedarán paralelas entre sí. La pared gingival debe estar a una distancia de al menos 1,5 mm de la encía marginal libre permitiendo de esta manera la fácil colocación de la restauración (Mondelli 2009). El acceso inicial se realiza penetrando 1/3 de la punta activa de la fresa redonda. La pared axial debe ser convexa y que siga la curvatura de la cara vestibular del diente. Los ángulos internos deben ser redondeados (A. Ben Amar, 1987). Se realiza un bisel en las zonas donde hay suficiente esmalte, ya que a medida que ésta se acerca hacia gingival

disminuye su espesor, por lo que se debe tener cuidado al realizarlo ya que se corre el riesgo de perder la propiedad de adhesión micromecánica del sellado marginal. El bisel puede realizarse con una fresa en forma de llama o esférica para obtener un bisel cóncavo en todo el ángulo cavosuperficial. (Barrancos 2006; Mondelli 2009; Schwartz, 1999.) La preparación cavitaria se realiza con una fresa redonda pequeña, se debe mantener la fresa perpendicular a la superficie del esmalte, la profundidad ideal es la profundidad de la lesión cariosa y los ángulos deben ser redondeados. (Albers, 2002) Se utiliza una fresa en forma de llama para realizar el bisel en las paredes de la cavidad idealmente de 45° con un ancho de 0.5 mm si se trata de esmalte, si se trata de dentina es ideal un bisel a 90° (Albers, 2002).

Las características de esta cavidad son la pared axial debe ser convexa en todos los sentidos, las paredes circundantes deben ser ligeramente expulsivas, los ángulos deben ser redondeados, al ángulo cavo superficial debe ser nítido y biselado de forma cóncava, y no se requieren retenciones adicionales.

Conclusión: Los ángulos de las planimetrías cavitarias para resina compuesta en cavidades I, II, III, IV, V y modificaciones deben ser redondos, para así disminuir los valores de estrés de contracción de la polimerización del material mejorando la adaptación de la resina. Todas las modificaciones a la planimetría convencional se han hecho para mejorar la estética y longevidad y al mismo tiempo disminuir la cantidad de tejido eliminado, y aunque la literatura reconoce como desventaja que las zonas más predispuesta a fallar son interproximales y aún más si están próximos hacia gingival por la difícil visibilidad y acceso como por ejemplo en las modificaciones de la cavidad clase II, la principal ventaja es el mantenimiento de las estructuras anatómicas que aumentan valores de resistencia ante fuerzas oclusales. Y con los avances en biomateriales restaurativos disponibles se tendrán que hacer modificaciones a la planimetría existente siendo siempre conservadores.

ABSTRAC

Cavity Planimetry for Class I, II, III, IV and V Cavities and its Modifications for Compound Resins

Contemporary dentistry is based on minimally-invasive restorations and concepts regarding cavity preparations have shifted towards a biological approach, preserving maximum integrity of the natural tooth. Nowadays there are new designs for cavity preparations prior to adhesive restorations. **Objective:** to update the clinical guide with the steps to follow for an adequate cavity design for class I, II, III, IV and V cavities, the modifications of each for compound resins and to establish parameters which will aid in avoiding clinical failures. **Materials and methods:** An electronic search was carried out in *PubMed*, *Science Direct*, *Journal of Dental Research*, *American Journal of Dentistry* and *Quintessence*. Experimental *in vivo* and *in vitro* studies of humans with permanent teeth, analytical studies and current clinical guides were included which provided information regarding cavity planimetry of said cavities including modifications. A total of 43 articles were included. **Results:** Black's conventional cavities are recognised in literature as not very conservative mainly due to extension for prevention principles and convenience. However, with the advent of conservative dentistry there have been modifications which aim at preserving as much healthy tissue as possible, improve material assimilation and extend the restoration's useful life with bevels, thus reducing the number of anatomical structures involved. **Conclusions:** Conventional cavity modifications have proven to have excellent mechanical and aesthetic properties, provide a significantly conservative option for aesthetic treatments with predictable longevity. New modifications will come along as restorative materials improve.

Key words: cavity designs, cavity planimetry, class I, II, III, IV and V cavities, cavity modifications.

Edgar Díaz Fajardo - Traductor Oficial registrado ante el Ministerio de Relaciones Exteriores de Colombia Registro 0232 que suscribe, declara que la presente Traducción Oficial, que consta de __1__ página(s), es una versión fiel y correcta al inglés del documento adjunto en idioma castellano que se ha tenido a la vista. Se certifica la fidelidad de la traducción más no se asume responsabilidad por la autenticidad o el contenido del documento en lengua origen.

Firmado en Bogotá D.C., el 27 de febrero de 2019



10. Consideraciones en propiedad intelectual

Este proyecto se está realizando bajo los lineamientos de la Política de Propiedad Intelectual de la UEB (en prensa) y el REGIMEN GENERAL DE DERECHOS DE AUTOR - Ley 23 de 1982.

Los autores de obras literarias y científicas disfrutarán de protección para sus obras en la forma dictada por esta ley y, en cuanto fuere compatible con ella, por el derecho común. También protege esta ley a obras las cuales se comprenden todas las creaciones del espíritu en el campo científico, literario y artístico, cualquiera que sea el modo o forma de expresión y cualquiera que sea su destinación, tales como; los libros, folletos y otros escritos; las conferencias, alocuciones, sermones y otras obras de la misma naturaleza; en fin, toda producción del dominio científico, literario o artístico que pueda reproducirse, o definirse por cualquier forma de impresión o de reproducción, por fonografía, radiotelefonía o cualquier otro medio conocido o por conocer.

11. Resultados

1. Resumen del proceso de la búsqueda de información

La estrategia de búsqueda para el diseño cavitario y modificaciones de cavidades clase I, II, III, IV y V y sus modificaciones fue el siguiente:

- #1 Operative dentistry OR Cavity designs
- #2 Cavity designs OR Cavity planimetry
- #3 #1 OR #2 (Operative dentistry OR cavity designs)
- #4 Cavity design AND Class I cavity OR Cavity planimetry
- #5 Cavity design AND Class II cavity OR Cavity planimetry
- #6 Cavity design AND Class III cavity OR Cavity planimetry
- #7 Cavity design AND Class IV cavity OR Cavity planimetry
- #8 Cavity design AND Class V cavity OR Cavity planimetry

2. Resultados de proceso de extracción de información

Tabla 3. Resultados aplicación de Estrategia de búsqueda por Temática Pubmed o EMBASE Sort by: Relevance Fecha:			
Temática		Diseño cavitario y modificaciones de cavidades clase I, II, III, IV y V.	
Búsqueda	Algoritmos	Cantidad de artículos encontrados	Cantidad seleccionada por Título/ abstract
#1	Operative dentistry OR Cavity designs	45723	
#2	Cavity designs OR Cavity planimetry	720	
#3	# 1 or #2	45814	
#4	Cavity design AND Class I cavity AND modification	9	
#5	Cavity design AND Class II cavity OR cavity modification	28	16
#6	Cavity design AND Class III cavity OR cavity modification	13	6
#7	Cavity design AND Class IV cavity OR cavity modification	29	17
#8	Cavity design AND Class V cavity OR cavity modification	18	8

ARTÍCULO CIENTÍFICO.

Actualización de guía práctica clínica para planimetría cavitaria de clas3 I, II, III, IV, V y modificaciones para resina compuesta

Aldana SP¹, Calderón PA¹, Padilla PA¹, Gamboa LF², Zarta OL³

¹O.D. Residentes Postgrado Operatoria Dental, Estética y Materiales Dentales de la Universidad El Bosque.

²O.D. M.Sc Epidemiología Oral, Especialista en Endodoncia.

³O.D. Es. Prosthodontia, Directora Posgrado Operatoria Dental, Estética y Materiales Dentales de la Universidad El Bosque.

Introducción.

La Operatoria Dental es la parte de la odontología que estudia de manera conjunta aquellos procedimientos operatorios, terapéuticos y educativos con el objetivo de preservar y devolver a las estructuras dentales su integridad funcional y estética; abarcando los conocimientos esenciales para las preparaciones cavitarias básicas, importantes para su aplicación en la clínica. Un tratamiento de operatoria exitoso supone un gran entendimiento por parte del clínico de la naturaleza y estructura del tejido dental (esmalte, dentina, pulpa, cemento y estructuras de soporte), para disminuir el riesgo de fracaso prematuro, el compromiso de la vitalidad, pronóstico del diente, CARS (caries asociada a restauraciones y/o sellantes) o sensibilidad. Con el advenimiento de la odontología con técnicas adhesivas la planimetría cavitaria ha modificado los principios de las preparaciones; este concepto se refiere a los planos o superficies que se realizan al conformar una preparación cavitaria para restaurar un diente. [1-2]

Desde 1987 apareció por primera vez en pubmed la frase Odontología mínimamente invasiva descrita por Simonsen, con el nuevo concepto conservador que parte de tres objetivos clínicos importantes: Prevención, Preservación y conservación. A partir de ahí se han desarrollado frases similares para el mismo enfoque como: odontología de intervención mínima, odontología conservadora y tratamiento restaurador atraumático (ART) [3]; Tyas, 2000; Peters & McLean, 2001). Es aquí donde la filosofía de extensión por prevención de Black ha sido cuestionada primeramente por cariología, ya que se ha evolucionado en mejor comprensión de la enfermedad, en donde se pueden emplear técnicas para eliminar la mínima cantidad de tejido dental y hacer obturaciones más pequeñas (Tyas, 2000), por lo tanto se ha evidenciado un cambio desde "las lesiones cariosas se tratan por medio de la operatoria" hasta llegar a "las

lesiones cariosas se tratan abordando sus causas", es decir, se pasa de un tratamiento sintomático a uno causal por medio de un tratamiento conservador (Ericson, 2001).

Materiales y Métodos.

Los artículos utilizados para realizar esta revisión de literatura se encuentran indexados en importantes bases de datos como: PubMed, Cochrane y Science direct utilizando las siguientes palabras MeSH: *Cavity designs, cavity planimetry, class I, II, III, IV and V cavities, cavity modification.*

Se excluyeron los artículos que tenían como muestra dentición temporal y/o mixta, especímenes no humanos y literatura en español. Fueron seleccionados 46 artículos.

Resultados

Las cavidades clase I según Black están ubicadas en las fosas y fisuras de superficies oclusales, vestibulares y linguales de molares y premolares; los 2/3 oclusales se las superficies vestibulares y palatinas de molares y de las superficies palatinas de los incisivos. Las indicaciones principales para realizar estas cavidades según Summit's [2016] son caries en fosas y fisuras confirmadas por radiografías de la zona con el objetivo de eliminar la lesión cariosa de esmalte y dentina preservando la mayor cantidad de tejido sano que sea posible, para finalmente mimetizar de forma adecuada una restauración con el espesor mínimo y que la microfiltración sea nula. Sin embargo, la literatura también es crítica en cuanto esta preparación cavitaria, ya que algunos clínicos encontraban la planimetría ideal poco conservadora, llevándolos así a eliminar excesivo remanente dental sano dando como resultado un diente más debilitado de lo necesario, además de la presencia de caries recurrente en los márgenes de la restauración particularmente, cuando el material era amalgama era un hallazgo de rutina encontrar lesiones cariosas en las fosas y fisuras remanentes. La técnica de preparación según Mondelli en 1990 y Markley 1951 inicia con la forma del contorno en donde se deben retirar las áreas susceptibles a la caries, preservando las estructuras de refuerzo del diente como las vertientes cuspideas y crestas marginales. Se debe realizar una penetración inicial con fresa redonda en la fosa central y realizar movimientos pendulares, la profundidad y la extensión se determina según la lesión removida, los ángulos internos de la cavidad deben ser redondeados, la pared vestibular y lingual deben permanecer paralelas al eje longitudinal del diente al ser evaluado desde el plano axial. Se debe preservar al máximo la integridad de las crestas marginales, la pared pulpar debe ser plana, este último aspecto es vital para la forma de

retención y resistencia. Y por último el acabado final de los márgenes del esmalte, la literatura describe la necesidad de retirar los remanentes de esmalte a prismático del ángulo cavo superficial, ya que estas estructuras proveen un margen fragilizado. Sin embargo, mas adelante se empieza a describir la resina de punto inicialmente descrita por Simonsen y Stallard [1977] y explican principalmente la remoción de la caries puntualmente en la estructura creando una pequeña cavidad clase I. En su artículo *Preventive resin restorations* se remontan a 1923 en donde Hyatt describe el comportamiento carioso en las fosas y fisuras llamaba el procedimiento odontotomía, y 55 años después se describieron en la literatura los problemas relacionados con esta modificación como exceso de remoción de tejido sano, y estetica aun asi sea en el sector posterior. +Adicionalmente el artículo introduce esta técnica como una alternativa para evitar el debilitamiento de la estructura dental sana, sobrecarga del diente debilitado por uso de material restaurador, microfiltraciones y caries recurrente en molares jóvenes permanentes. Las indicaciones para este tipo de cavidad son: (1) Atrapamiento de la sonda en fosas y fisuras, o (2) lesiones cariosas ya instauradas que involucren fosas y fisuras. Entre las contraindicaciones se encuentran lesiones más extensas o múltiples lesiones en fosas y fisuras.

Las cavidades clase II Estas preparaciones involucran la superficie interproximal de los dientes posteriores y no necesariamente involucran las superficies oclusales. Summitt's [2016] realiza una detallada descripción de las indicaciones en donde especifica que usualmente estas lesiones son identificadas por medio de radiografías coronales, pero la profundidad de la lesión es mayor a la que se evidencia en la imagen, ya que, por los espesores de los sustratos dentales en esta zona interproximal, si se observa radiolucidez en aproximadamente $\frac{2}{3}$ del esmalte, clínicamente ya habra penetrado la unión amelo dentinal infectando y afectando la dentina subyacente. El diseño cavitario incluye la eliminación de reborde marginal por visibilidad y acceso para el clínico, sin embargo el autor hace la aclaración de que en caso que exista una lesión oclusal que no comprometa las fosas y fisuras hacia la lesión interproximal no se deben unir las cavidades pero sí realizar cavidades independientes y realizar la respectiva restauración. Las preparaciones convencionales Clase II deben prepararse para el tratamiento de una lesión cariosa interproximal, independientemente de su tamaño la cresta marginal intacta también como el punto de contacto tiene que ser eliminado para acceder a la lesión. Este tipo de tratamiento a menudo conduce a la impactación de restos alimenticios y disminución de la eficiencia masticatoria debido a dificultades en la recuperación del punto de contacto y la falta de contorno adecuado en la superficie proximal. (Wei Ji, 2009), trayendo complicaciones como filtración marginal gingival, deformación de las cúspides durante la contracción de

polimerización de la resina compuesta, desgaste del material y deformación de la resina durante la función. Se han introducido preparaciones de clase II modificadas para las restauraciones de resina compuesta, donde se sugieren preparaciones similares a la clase III limitada a la remoción del tejido carioso y extensión necesaria para inspección, obturación, pulido y acabado. (Nordbo,1993). Las modificaciones de esta cavidad tienen amplias descripciones de la literatura, en primer lugar está el túnel vertical y horizontal y se registra como un nuevo enfoque para el tratamiento de las lesiones cariosas proximales en los molares y premolares proporcionando una técnica mínimamente invasiva al conservar el reborde marginal durante la remoción de la lesión cariosa, realizando un túnel oblicuo desde la cresta marginal hacia la superficie interproximal afectada (Nicolaisen, 2000), el concepto de túnel se divide, de acuerdo con la técnica de preparación, en túnel total cuando el esmalte proximal está perforado y eliminado, y en túnel parcial cuando el esmalte proximal no es perforado. Las ventajas que se han sugerido en comparación con una preparación tradicional clase II: preservación de la sustancia dental; reducción de microfiltración y retención de placa; estética mejorada; restauraciones biocompatibles; el efecto adicional del fluoruro del cemento de polialquenoato de vidrio (ionómero) sobre la estructura del diente adyacente como remineralizantes, y el ahorro de tiempo con la técnica. (Strand, 1996). Sin embargo, se han reportado desventajas debido a la geometría del diente, donde los intentos de preservar la cresta marginal hacen que se deje con poco soporte de dentina subyacente. (Papa, 1993), en consecuencia, la poca supervivencia de la restauración por el difícil acceso sin la eliminación de la cresta marginal, que no garantiza la eliminación completa de la dentina infectada y se deja un esmalte parcialmente desmineralizado sin soporte dentinario, llevando a alta tasa de CARS, por lo tanto el colapso y fractura del reborde marginal. (Ericson, 2003). A medida que el tamaño de la preparación del túnel aumenta con el tamaño de la fresa, la resistencia de la cresta marginal disminuye. Por otra parte las preparaciones proximales de "caja proximal" o "ranura" para amalgama se introdujeron en 1973 (Almquist et al, 1973) y las preparaciones de "ranura adhesiva" para compuesto de resina en 1978, al ser conservadoras por no incluir cola de milano oclusal o "extensión para prevención". El diseño de preparación en ranura está indicado cuando la superficie interproximal está comprometida y no hay evidencia de caries en la superficie oclusal, la fresa diamantada redonda o de cono invertido se mantiene paralela al eje longitudinal de la corona que se extiende a través de la cresta marginal y en extensión gingival (dando profundidad axial), sin bisel o características de retención adicional. En último lugar El diseño de la cavidad en forma de platillo también se ha planteado como un enfoque contemporáneo de técnica adhesiva para preservar la estructura dental no cariada en lesiones interproximales,

donde se realiza una preparación ingresando por la cresta marginal del lado afectado, en dirección ocluso-gingival, preservando como sea posible los rebordes vestibular y lingual/palatino, así mismo conservando la dentina que provee soporte a las cúspides, además expone una superficie máxima de esmalte biselado para mejorar la adhesión, este enfoque no tiene configuración cavitaria como tal, se presenta como su nombre lo dice en forma de platillo o resbaladero a través de toda la superficie desde oclusal hasta cervical. Esta preparación ha reducido las desventajas comúnmente atribuidas a las resinas compuestas en las cavidades de clase II tradicionales: forma de cavidad extensa, gran área de contacto oclusal y bordes del esmalte gingival estrechos o faltantes. (Nordbo,1993)

Las preparaciones cavitarias clase III son realizadas en incisivos y caninos, en superficies interproximales de las superficies lisas, sin involucrar los bordes incisales. usualmente estas lesiones cariosas se detectan por medio de la sonda y radiografías de la zona o transiluminación. El acceso se realiza con una fresa redonda donde se encuentre la lesión, ya sea vestibular o palatina, y en caso de estar afectadas ambas caras se debe iniciar la apertura por la cara más afectada. (Barrancos 2006, Mondelli 2009). El contorno de la preparación es dictado por la extensión de la caries y la apertura necesaria para retirar el tejido afectado. (Terry D, 2004). Las paredes circundantes siguen la inclinación de las caras externas correspondientes y la pared axial es paralela al eje longitudinal del diente, los ángulos internos deben ser redondeados. (A. Ben Amar, 1987). El bisel puede ser plano o cóncavo: El bisel plano se realiza con una fresa de diamante troncocónica delgada, empezando con una profundidad de 0,5 mm hasta terminar en cero. La extensión varía entre 1 y 2 mm. El bisel cóncavo se hace con una fresa redonda. En la pared gingival solo se realiza bisel si hay mínimo 1mm de esmalte y acceso para realizarlo, se debe evitar un bisel con tope en céntrica. (Liebenberg, W 2000; Barrancos 2006, Mondelli 2009). Albers [2002] describe la técnica para realizar restauraciones clase III iniciando con la apertura con fresa redonda pequeña de diamante, se debe determinar si la lesión es equidistante entre la superficie vestibular y lingual o palatina, el acceso se debe realizar por lingual o palatino para conservar la estructura vestibular para mantener la estética. Sin embargo, si la caries sólo involucra la superficie vestibular el acceso debe ser lo más conservador posible. en esta planimetría la forma de la cavidad la determina la extensión de la caries, pero se define con instrumentos rotatorios, adicionalmente enfatiza que de ser posible se mantenga parte del contacto interproximal, idealmente la dentina cariada se debe remover utilizando cucharilla o fresa a baja velocidad, además está recomendado el uso de indicadores de caries. Seguido a esto se utiliza una fresa en formas de llama para pulir para suavizar las paredes del esmalte y eliminar

esmalte sin soporte, cuando sea posible el bisel del ángulo cavo superficial debe ser de 45° con espesor de 0.5 mm o más en la superficie lingual. Adicionalmente la configuración cavitaria moderna [Summits, 2006] se debería restringir exclusivamente a la extensión de la lesión cariosa, como la ubicación más prevalente de la lesión es hacia gingival del punto de contacto interproximal es imperativo antes de iniciar la preparación separar el diente adyacente del diente a tratar con una cuña. Los biseles en esta clase de cavidad se han enfocado en aumentar la capacidad mimética del material restaurativo, sin embargo, en los últimos años se ha podido sustentar en estudios que la adhesión es casi tan eficiente si no se hacen biseles.

Las cavidades clase IV se realizan en las superficies proximales (mesial y distal) de los dientes anteriores (incisivos y caninos) que comprometen el ángulo Incisal o que requiere la remoción de este. Para la realización, la técnica debe adaptarse a la etiología de la lesión, que puede ser por caries o por traumatismo (Barrancos 2006). La apertura se realiza con una fresa de diamante redonda, se elimina el ángulo afectado con la menor cantidad de tejido sano. La forma geométrica básica es triangular. En la conformación, la preparación se puede dividir en dos zonas: Zona Proximal: La apertura debe seguir la dirección de los prismas del esmalte, el piso pulpar es ligeramente convexo en sentido gingivo incisal y vestibulolingual o palatino, siguiendo la curvatura proximal del diente para proteger los cuernos pulpares. Zona del ángulo incisal: Esta zona se puede redondear, eliminarlo totalmente en diagonal o eliminarlo verticalmente. Las líneas serán curvas u onduladas para mimetizar la restauración. Se realiza un bisel plano con una fresa troncocónica y se hace un festoneado de 0,3 mm hasta 0,5 mm de profundidad y 2 mm de largo alrededor de todo el margen, para exponer prismas del esmalte y poder mimetizar la restauración. (Terry D y col, 2004; Liebenberg, W 2000, Mouth GJ, 2003; A. Ben Amar, 1987). En las modificaciones el artículo más sobresaliente es de Black en 1981 que describe tres configuraciones cavitarias diferentes para estas restauraciones: (1) Terminación en pluma en donde el esmalte es simplemente grabado con ácido fosfórico, siendo una técnica netamente aditiva ya que no sugiere ninguna modificación con instrumentos rotatorios en la línea de fractura previos a la restauración. (2) Terminación en chamfer en la cual se realiza un acabado en la línea de fractura, específicamente entre 1 y 2 mm hacia cervical y (3) Terminación el bisel la cual describe un acabado en la línea de terminación de 45° en forma de bisel.

Para la cavidad clase V se realiza la configuración con fresa redonda e determina un contorno cavitario con forma geométrica estética siguiendo el perfil y silueta de las paredes homónimas. Las paredes incisal y gingival siguen la curvatura de la encía marginal y las paredes mesial y

distal quedarán paralelas entre sí. La pared gingival debe estar a una distancia de al menos 1,5 mm de la encía marginal libre permitiendo de esta manera la fácil colocación de la restauración (Mondelli 2009). El acceso inicial se realiza penetrando 1/3 de la punta activa de la fresa redonda. La pared axial debe ser convexa y que siga la curvatura de la cara vestibular del diente. Los ángulos internos deben ser redondeados (A. Ben Amar, 1987). Se realiza un bisel en las zonas donde hay suficiente esmalte, ya que a medida que ésta se acerca hacia gingival disminuye su espesor, por lo que se debe tener cuidado al realizarlo ya que se corre el riesgo de perder la propiedad de adhesión micromecánica del sellado marginal. El bisel puede realizarse con una fresa en forma de llama o esférica para obtener un bisel cóncavo en todo el ángulo cavosuperficial. (Barrancos 2006; Mondelli 2009; Schwartz, 1999.) La preparación cavitaria se realiza con una fresa redonda pequeña, se debe mantener la fresa perpendicular a la superficie del esmalte, la profundidad ideal es la profundidad de la lesión cariosa y los ángulos deben ser redondeados. (Albers, 2002) Se utiliza una fresa en forma de llama para realizar el bisel en las paredes de la cavidad idealmente de 45° con un ancho de 0.5 mm si se trata de esmalte, si se trata de dentina es ideal un bisel a 90° (Albers, 2002).

Las características de esta cavidad son la pared axial debe ser convexa en todos los sentidos, las paredes circundantes deben ser ligeramente expulsivas, los ángulos deben ser redondeados, al ángulo cavo superficial debe ser nítido y biselado de forma cóncava, y no se requieren retenciones adicionales.

Conclusión

Los ángulos de las planimetrías cavitarias para resina compuesta en cavidades I, II, III, IV , V y modificaciones deben ser redondos, para así disminuir los valores de estrés de contracción de la polimerización del material mejorando la adaptación de la resina. Todas las modificaciones a la planimetría convencional se han hecho para mejorar la estética y longevidad y al mismo tiempo disminuir la cantidad de tejido eliminado, y aunque la literatura reconoce como desventaja que las zonas mas predispuesta a fallar son interproximales y aun más si están próximos hacia gingival por la difícil visibilidad y acceso como por ejemplo en las modificaciones de la cavidad clase II, la principal ventaja es el mantenimiento de las estructuras anatómicas que aumentan valores de resistencia ante fuerzas oclusales. Y con los avances en biomateriales restaurativos disponibles se tendrán que hacer modificaciones a la planimetría existente siendo siempre conservadores.

Referencias bibliográficas

- Mondelli, J. Nomenclatura y clasificación de cavidades. Mondelli, J. y colaboradores. Fundamentos de Odontología restauradora. Sao Paulo. Livraria Santos Editorial Ltda. 2009. Pg 1-10.
- Mondelli, J. Cavidad clase I oclusal en segundo molar izquierdo inferior. Mondelli, J. y colaboradores. Fundamentos de Odontología restauradora. Sao Paulo. Livraria Santos Editorial Ltda. 2009. Pg 69-74
- Mondelli, J. Principios generales de las preparaciones de cavidades clase II para restauraciones adhesivas directas.. Mondelli, J. y colaboradores. Fundamentos de Odontología restauradora. Sao Paulo. Livraria Santos Editorial Ltda. 2009. Pg 167-207
- Mondelli, J. Cavidades clase III para resina compuesta y cemento ionomérico. Mondelli, J. y colaboradores. Fundamentos de Odontología restauradora. Sao Paulo. Livraria Santos Editorial Ltda. 2009. Pg 221-227
- Mondelli, J. Técnica de restauración de cavidad de clase IV para resinas compuestas. Mondelli, J. y colaboradores. Fundamentos de Odontología restauradora. Sao Paulo. Livraria Santos Editorial Ltda. 2009. Pg 257-266
- Mondelli, J. Técnica de restauración de cavidad de clase V para resina compuesta. Mondelli, J. y colaboradores. Fundamentos de Odontología restauradora. Sao Paulo. Livraria Santos Editorial Ltda. 2009. Pg 277-281
- Summitt, J. Nomenclatura and instrumentation. Summitt, J. Robbins, W. Hilton, T. Schwartz, R. Fundamentals of operative dentistry. A contemporary approach. Third edition. Sao Paulo. Quintessence books. 2013. pg 124-156
- Murchison, D. Roeters, J. Vargas, M. Chan, D. Direct Anterior restorations. Summitt, J. Robbins, W. Hilton, T. Schwartz, R. Fundamentals of operative dentistry. A contemporary approach. Third edition. Sao Paulo. Quintessence books. 2013. pg 261-288
- Thomas, J Broome, J. Direct posterior esthetic restorations. Summitt, J. Robbins, W. Hilton, T. Schwartz, R. Fundamentals of operative dentistry. A contemporary approach. Third edition. Sao Paulo. Quintessence books. 2013. pg 261-288

- Manhart, J. Garcia-Godoy, F. Hickel. Direct posterior restorations: clinical result and new developments. *Dent Clin North Am.* 2002 April 46(2) 303-39
- Wilson, EG. Mandradjieff, M. Brindock, T. Controversies in posterior composite resin restorations. *Dent Clin North Am.* 1990 Jan 34(1): 27-44
- Warren JA, Clark NP. Posterior composite resin: current trends in restorative techniques. Part 1: Pre-preparation considerations, preparation, dentin treatment, etching/bonding. *Gen Dent.* 1987 Sep-Oct 35(5) 368-72
- Busato, AL. Lorquocio, AD. Reis, A. Carrilho, MR. Clinical evaluation of posterior composite restorations: 6-year results. *Am J Dent.* 2001. Oct; 14(5) 304-8
- Simonsen, RJ. The preventive resin restoration: a minimally invasive, nonmetallic restoration. *Compendium* 1987. Jun 8(6) 428-32
- Waals AW. Murray JJ. McCabe JF. The management of occlusal caries in permanent molars. A clinical trial comparing a minimal composite restoration with an occlusal amalgam restoration. *Br Dent J.* 1988 May 7;164 (9). 288-92
- Simonsen JR. Preventive resin restorations and sealants in light of current evidence. *Dent Clin North Am* 2005 Oct; 49(4); 815-23
- Summitt, JB. The strength of Class II composite resin restorations as affected by preparation design. *Quintessence Int.* 1994 Apr; 25(4): 251-7
- Carvahlo-Oliveira, F. Covey, DA. Denehy, GE. Conservative posterior composite resin preparations. *Compend Contin Educ Dent.* 1986 May; 7(5) 326-8. 330-3
- Hörsted-Bindslev. Simonsen, P. Heyde-Petersen. B. Baelum, V. Tunnel or sauced shaped restorations: A survival analysis. *Clin Oral Invest* 9(4): 233-8
- Strand, GV. Nordbo, H. Tveit, AB. Espelid, I. Wikstrand, K. Eide, GE. A 3-year clinical study of tunnel restorations. *Eur J Oral Sci* 1996 Aug: 104 (4) pt 1. 384-9
- Ji, W. Chan, Z. Frenchen, JE. Strend of tunnel-restored teeth with different materials and marginal ridge height. *Dent Mater* 2009 Nov;25(11). 1363-70
- Nicolaisen, S. von Ferh FR. Lunder, N. Thomsen I. Performance of tunnel restorations at 3-6 years. *J Dent.* 2000 Aug;28(6):383-7.
- Qvist, V. Storm, C. 11-year assessment of Class-III resin restorations completed with two restorative procedures. *Acta Odontol Scand.* 1993 Aug;51(4):253-62.
- Choi KK, Ryu GJ, Choi SM, Lee MJ, Park SJ, Ferracane JL. Effects of cavity configuration on composite restoration. *Oper Dent.* 2004 Jul-Aug;29(4):462-9.

- Summitt JB, Chan DC, Dutton FB. Retention of Class 3 composite restorations: retention grooves versus enamel bonding. *Oper Dent*. 1993 May-Jun;18(3):88-93.
- Banerjee, A. Minimal intervention dentistry: part 7. Minimally invasive operative caries management: rationale and techniques. *British dental journal*. Vol 24 (3) 2013
- Black, JB. Retief DH. Lemons, JE. Effect of cavity design on retention of class IV composite resin restorations. *JADA* 103. 1981
- Simonsen, R. Preventive resin restorations (i). *Dental Science and research*. 1(25) 1978. 75-81
- King, NM. Yung, LK. Homgren, C. Clinical performance of preventive resin restorations placed in a hospital environment. *Quintessence In*. Vol 27(9) 1996
- Tyas, M. Anusavice, K. Frencken, J. Mount, G. Minimal intervention dentistry - a review. *Int Dent Jour*. 2000(50) 1-12
- Wilson, NH. Wilson, MA. Wastell, D. Smith, G. Performance of occlusion in butt-joint and bevel-edged preparations: Five-Year results. *Dental materials*. 1981

14. Referencias bibliográficas

Mondelli, J. Nomenclatura y clasificación de cavidades. Mondelli, J. y colaboradores. Fundamentos de Odontología restauradora. Sao Paulo. Livraria Santos Editorial Ltda. 2009. Pg 1-10.

Mondelli, J. Cavidad clase I oclusal en segundo molar izquierdo inferior. Mondelli, J. y colaboradores. Fundamentos de Odontología restauradora. Sao Paulo. Livraria Santos Editorial Ltda. 2009. Pg 69-74

Mondelli, J. Principios generales de las preparaciones de cavidades clase II para restauraciones adhesivas directas.. Mondelli, J. y colaboradores. Fundamentos de Odontología restauradora. Sao Paulo. Livraria Santos Editorial Ltda. 2009. Pg 167-207

Mondelli, J. Cavidades clase III para resina compuesta y cemento ionomérico. Mondelli, J. y colaboradores. Fundamentos de Odontología restauradora. Sao Paulo. Livraria Santos Editorial Ltda. 2009. Pg 221-227

Mondelli, J. Técnica de restauración de cavidad de clase IV para resinas compuestas. Mondelli, J. y colaboradores. Fundamentos de Odontología restauradora. Sao Paulo. Livraria Santos Editorial Ltda. 2009. Pg 257-266

Mondelli, J. Técnica de restauración de cavidad de clase V para resina compuesta. Mondelli, J. y colaboradores. Fundamentos de Odontología restauradora. Sao Paulo. Livraria Santos Editorial Ltda. 2009. Pg 277-281

Summitt, J. Nomenclatura and instrumentation. Summitt, J. Robbins, W. Hilton, T. Schwartz, R. Fundamentals of operative dentistry. A contemporary approach. Third edition. Sao Paulo. Quintessence books. 2013. pg 124-156

Murchison, D. Roeters, J. Vargas, M. Chan, D. Direct Anterior restorations. Summitt, J. Robbins, W. Hilton, T. Schwartz, R. Fundamentals of operative dentistry. A contemporary approach. Third edition. Sao Paulo. Quintessence books. 2013. pg 261-288

Thomas, J Broome, J. Direct posterior esthetic restorations. Summitt, J. Robbins, W. Hilton, T. Schwartz, R. Fundamentals of operative dentistry. A contemporary approach. Third edition. Sao Paulo. Quintessence books. 2013. pg 261-288

Manhart, J. Garcia-Godoy, F. Hickel. Direct posterior restorations: clinical result and new developments. Dent Clin North Am. 2002 April 46(2) 303-39

Wilson, EG. Mandradjieff, M. Brindock, T. Controversies in posterior composite resin restorations. Dent Clin North Am. 1990 Jan 34(1): 27-44

Warren JA, Clark NP. Posterior composite resin: current trends in restorative techniques. Part 1: Pre-preparation considerations, preparation, dentin treatment, etching/bonding. Gen Dent. 1987 Sep-Oct 35(5) 368-72

Busato, AL. Lorquecio, AD. Reis, A. Carrilho, MR. Clinical evaluation of posterior composite restorations: 6-year results. Am J Dent. 2001. Oct; 14(5) 304-8

Simonsen, RJ. The preventive resin restoration: a minimally invasive, nonmetallic restoration. Compendium 1987. Jun 8(6) 428-32

Waals AW. Murray JJ. McCabe JF. The management of occlusal caries in permanent molars. A clinical trial comparing a minimal composite restoration with an occlusal amalgam restoration. Br Dent J. 1988 May 7;164 (9). 288-92

Simonsen JR. Preventive resin restorations and sealants in light of current evidence. Dent Clin North Am 2005 Oct; 49(4); 815-23

Summitt, JB. The strength of Class II composite resin restorations as affected by preparation design. Quintessence Int. 1994 Apr; 25(4): 251-7

Carvalho-Oliveira, F. Covey, DA. Denehy, GE. Conservative posterior composite resin preparations. Compend Contin Educ Dent. 1986 May; 7(5) 326-8. 330-3

Hörsted-Bindslev. Simonsen, P. Heyde-Petersen. B. Baelum, V. Tunnel or sauced shaped restorations: A survival analysis. *Clin Oral Invest* 9(4): 233-8

Strand, GV. Nordbo, H. Tveit, AB. Espelid, I. Wikstrand, K. Eide, GE. A 3-year clinical study of tunnel restorations. *Eur J Oral Sci* 1996 Aug: 104 (4) pt 1. 384-9

Ji, W. Chan, Z. Frenchen, JE. Strend of tunnel-restored teeth with different materials and marginal ridge height. *Dent Mater* 2009 Nov;25(11). 1363-70

Nicolaisen, S. von Ferh FR. Lunder, N. Thomsen I. Performance of tunnel restorations at 3-6 years. *J Dent*. 2000 Aug;28(6):383-7.

Qvist, V. Storm, C. 11-year assessment of Class-III resin restorations completed with two restorative procedures. *Acta Odontol Scand*. 1993 Aug;51(4):253-62.

Choi KK, Ryu GJ, Choi SM, Lee MJ, Park SJ, Ferracane JL. Effects of cavity configuration on composite restoration. *Oper Dent*. 2004 Jul-Aug;29(4):462-9.

Summitt JB, Chan DC, Dutton FB. Retention of Class 3 composite restorations: retention grooves versus enamel bonding. *Oper Dent*. 1993 May-Jun;18(3):88-93.

Banerjee, A. Minimal intervention dentistry: part 7. Minimally invasive operative caries management: rationale and techniques. *British dental journal*. Vol 24 (3) 2013

Black, JB. Retief DH. Lemons, JE. Effect of cavity design on retention of class IV composite resin restorations. *JADA* 103. 1981

Simonsen, R. Preventive resin restorations (i). *Dental Science and research*. 1(25) 1978. 75-81

King, NM. Yung, LK. Homgren, C. Clinical performance of preventive resin restorations placed in a hospital environment. *Quintessence In*. Vol 27(9) 1996

Tyas, M. Anusavice, K. Frencken, J. Mount, G. Minimal intervention dentistry - a review. Int Dent Jour. 2000(50) 1-12

Wilson, NH. Wilson, MA. Wastell, D. Smith, G. Performance of occlusion in butt-joint and bevel-edged preparations: Five-Year results. Dental materials. 1981

15. Anexos

15.1 Tabla de Nivel de evidencia y recomendación.

Título	Autor	Nivel de evidencia	Nivel de recomendación
Direct posterior restorations: Clinical results and new developments.	Manhart, J. Garcia-Godoy, F. Hickel, R. 2002	2+	C
Controversies in posterior resin restorations.	Wilson, EG. Mandradjieff, M. Brindock T. 1990	2-	D
Posterior composite resin: Current trends in restorative techniques, Part I. Preparation considerations, preparations, dentin treatments, etching, bonding.	Warren JA. Clark, NP: 1987	2+	D
Evaluation of a new restorative technique for localized occlusal caries	Sveen O, Buonocore M, Azhdari S. 1978	2+	C
Clinical evaluation of posterior composite restorations: 6- year results.	Busato, AL. Lorguecio, AD. 2001	2-	D
The preventive resin restoration: a minimally invasive, nonmetallic restoration.	Simonsen RJ. 1987.	2+	D
The management of occlusal caries in permanent molars. A clinical trial comparing a minimal composite restoration with an amalgam restoration.	Walls AW, Murray JJ, McCabe JF. 1988.	2+	C
Preventive Resin Restorations and Sealants in Light of Current Evidence	Richard J. Simonsen. 2005.	2+	C
The strength of class II composite resin restorations as affected by preparation design.	Summit, JB. Della Bona, A. Burgess, JO. 1994	2-	C
Conservative posterior composite resin preparations	Covey DA, Denehy GE. 1986.	2+	C
Tunnel or saucer-shaped restorations: A survival analysis.	Hörsted-Bindslev, P et al. 2005	2+	B
A three-year clinical study of tunnel restorations	Strand et al. 1996	2+	C
Saucer-shaped cavity preparation for composite resin restorations in class II carious lesions: Three-year results	Nordbo 1993	2-	C
Strength of tunnel restored teeth with different materials and marginal ridge height.	Ji et al. 2009	2+	B

Performance of tunnel restorations al 3-6 years	Nicolaisen & von der Fher, 2000	2-	B
11-Year assesment of Class-III resin restorations in general dental practice completed with two restorative procedures.	Qvist, V. Strom, C. 1993	2+	C
Effect of cavity configuration on composite	Choi, KK. Ryu GJ, Choi, SM. Lee, MJ. Park, SJ. Ferracane, JI. 2004	2+	C
Retention of Class III composite restorations: retention grooves versus enamel bonding	Summit JB, Chan DCN, Dutton FB. 1993.	2-	D
Retention of class 3 composite restorations: retention Grooves versus enamel bonding.	Summit, JB. Chan DC. Dutton FB:	2+	C
Microleakage of beveled and non beveled Class III resin restorations.	Ireland E, Xu, X. Burguess, JO. 1998	2-	D
Effect of cavity design on the retention of Class IV resin restorations.	Black, JB. Retief, DH. Lemons, JE. 1981	2-	D
Effect of enamel bevel amd restprations length on Class IV acid-etch retained composite restorations	Bagheri, J. Denehy, GE. 1983	2-	D
Cavity design for class IV composite resin restorations. A systematic approach.	Darveniza, M. 1987	2-	D
The survival of class V restorations in general dental practice: Part 3, five-year survival	Stewardson, D. Creanor, S. Thornley, P. 2012	2+	B
The axial bevel technique. A new technique for extensive posterior resin composite restorations.	Liebenberg, William. 2000	2-	D
Minimal intervention dentistry: rationale of cavity design.	Mount, GJ. 2003	2-	D
A new cavity classification.	Mount & Hume, 1998	3	D
The minimally invasive management of early occlusal caries	Mackenzie & Banerjee, 2014	3	D
Minimally invasive dentistry Concepts and Techniques in Cariology.	Ericson et al, 2003	4	D
Minimal invasive operative care I. Minimally intervention and	Peters & McLean, 2001	4	D

concepts for minimally invasive cavity preparation			
Strength of tunnel restored teeth with different materials and marginal ridge height.	Ji et al. 2009	2+	C
Saucer-shaped cavity preparation for composite resin restorations in class II carious lesions: Three-year results	Nordbo 1993	2-	D
Performance of tunnel restorations at 3-6 years	Nicolaisen & von der Fher, 2000	2-	D
Tunnel restorations versus Class II restorations for small proximal lesion: a comparison of two strengths.	Papa et al. 1993	2+	C
A three-year clinical study of tunnel restorations	Strand et al. 1996	2+	C
Tunnel or saucer-shaped restorations: A survival analysis.	Hörsted-Bindslev, P et al. 2005	2+	B