ESTUDIO PILOTO DE UN SISTEMA DE FIJACIÓN EXPANDIBLE PARA CORRECCIÓN DE HALLUX VALGUS

Daisy Johanna Pinilla Flórez

Bibiana Marcela Ramírez Reyes

Investigadoras principales

Bogotá, Julio de 2018

Universidad El Bosque

Facultad de Medicina

ESTUDIO PILOTO DE UN SISTEMA DE FIJACIÓN EXPANDIBLE PARA CORRECCIÓN DE HALLUX VALGUS

Programa de Postgrado de Ortopedia y Traumatología

Dra. Daisy Pinilla Flórez, Residente IV año

Dra. Bibiana Ramírez, Residente III año

Investigadoras principales

Dr. Juan Manuel Herrera, Ortopedista Pie y Tobillo

Asesor científico

Dr. Jose Elías Delgado Barragán

Asesor metodológico

“La Universidad El Bosque no se hace responsable de los conceptos emitidos por los investigadores en su trabajo, solo velara por el rigor científico, metodológico y ético del mismo en aras de la búsqueda de la verdad y justicia”

Agradecimientos

Agradecemos infinitamente a todos los que hicieron posible esta investigación en especial a los tutores por su tiempo y dedicación ya que fueron un apoyo fundamental en la elaboración de este trabajo.

Dedicatoria

“ Aquellas personas que tienen un camino por recorrer”

Guía de contenido

Introducción 12

Marco Teórico 14

Generalidades 14

Fisiopatología 15

Anamnesis y Examen físico 16

Valoración por imágenes 17

Clasificación 18

Tratamiento 18

Problema de estudio 22

Pregunta de investigación 23

Justificación 24

Objetivos 25

Objetivo general 25

Objetivos específicos 25

Propósito 25

Aspectos Metodológicos 26

Tipo y diseño general del estudio 26

Población 26

Sujetos de estudio 26

Selección y tamaño de la muestra 26

Operacionalización de las variables 27

Hipótesis 29

Instrumentos a utilizar 29

Criterios de inclusión 30

Criterios de exclusión 30

Técnica quirúrgica 30

Método para el control y calidad de los datos 31

Plan de análisis 32

Aspectos éticos 33

Resultados 35

Resultados univariados 35

Resultados Bivariados 39

Discusión 43

Conclusiones 45

Lista de referencias 46

Anexos 49

Anexo 1. Escala AOFAS en hallux valgus 49

Anexo 2. Instrumento de recolección de datos 50

Lista de tablas

Tabla 1 Matriz de variables 27

Tabla 2 Angulo IMF prequirúrgicos 36

Tabla 3 Distribución del ángulo CMTT 37

Tabla 4 Angulo IF 38

Tabla 5 Distribución de la percepción en los pacientes 39

Tabla 6 Comparación entre el ángulo IMT prequirúrgico y postquirúrgico 39

Tabla 7 Comparación entre los ángulos MF prequirúrgicos y postquirúrgicos 40

Tabla 8 Comparación entre el acortamiento prequirúrgico y postquirúrgico 41

Tabla 9 Comparación resultados hiperqueratosis 41

Tabla 10 Comparación del puntaje AOFAS en el tiempo de estudio 42

Lista de figuras

Figura 1. Premoldeo del clavo de Kirschner 31

Figura 2 Distribución del ángulo IMT prequirúrgico 35

Figura 3 Distribución del ángulo DMT 36

Figura 4 Distribución del ángulo PFP 37

Figura 5 Incidencia axial tipo Guntz 38

El presente estudio da a conocer los resultados de la utilización de un sistema resortado esférico para la fijación de una osteotomía de Bosch en la corrección del hallux valgus, mediante la evaluación funcional en el periodo prequirúrgico y postquirúrgico.

Para lograr el objetivo principal, se realizó un estudio de cohorte, de tipo descriptivo, en pacientes con diagnóstico de hallux valgus, en los cuales se estableció su estado y evolución funcional mediante la escala AOFAS del antepié y la realización de medidas radiográficas previo al procedimiento quirúrgico y posterior a este.

El Análisis de los datos se realizó mediante estadística descriptiva para las variables categóricas, a través de frecuencias absolutas y relativas. Las variables cuantitativas se describen con medidas de tendencia central y dispersión según sea el caso. Para la inferencia estadística se emplearon pruebas de homogeneidad de Chi Cuadrado y de comparación de las medias mediante la T de Student.

Se encontró una diferencia estadísticamente significativa en la mejoría de los ángulos intermetarsiano, metatarsofalángico y la medición del acortamiento del hallux valgus. Además, se observó una mejora en los puntajes funcionales de la escala AOFAS.

Palabras clave: Hallux valgus, articulación metatarsofalángica, osteotomía, huesos metatatarsianos

The present study discloses the results of the use of a spherical balloon system for the fixation of a Bosch osteotomy in the correction of hallux valgus, through functional evaluation in the pre-surgical and post-surgical period.

To achieve the main objective, a descriptive cohort study was conducted in patients diagnosed with hallux valgus, in which their status and functional evolution were established, using the AOFAS scale of the forefoot and radiographic measurements prior to the procedure. surgical and subsequent to this, between 2009 and 2016.

The analysis of the data was carried out using descriptive statistics for the categorical variables, through absolute and relative frequencies. The quantitative variables are described with measures of central tendency and dispersion as the case may be. For the statistical inference, tests of Chi square homogeneity and comparison of means were used by Student's T test.

We found a statistically significant difference in the improvement of the intermetarsal, metatarsophalangeal angles and the measurement of the shortening of the hallux valgus. In addition, an improvement was observed in the functional scores of the AOFAS scale

Keywords: Hallux valgus, metatarsophalangeal joint, osteotomy, metatatarsal bones

Introducción

El hallux valgus es una de las patologías más frecuentes del antepié y conocer la fisiopatología ayuda a entender cuáles son los objetivos en el momento de realizar un procedimiento quirúrgico. El hallux valgus comprende una deformidad que se caracteriza por una desviación lateral del hallux y una desviación medial del metatarsiano, que progresivamente puede terminar en una subluxación de la articulación metatarsofalángica[1-4].

La causa exacta de esta patología no es totalmente clara, pero se sabe que existen ciertos factores extrínsecos e intrínsecos que pueden predisponer a su desarrollo[1-5]. El tratamiento del hallux valgus debe ir encaminado a buscar alivio del dolor y mejorar la funcionalidad.[6,7] Adicionalmente el procedimiento debería poder corregir la patología en todos sus aspectos con el menor riesgo de complicaciones y de afectación de las estructuras adyacentes.[7]

Con el paso de los años se han realizado cambios en los sistemas de fijación para la corrección del hallux valgus, iniciando con Austin y Leventon[8], quienes fueros los primeros en describir la osteotomía en V y usaron la impqactación para mantener los fragmentos. De ahí, los sistemas han evolucionado pasando por suturas, clavos de Kirschner, grapas, tornillos, placas, por la necesidad de mantener una fijación más estable, con menor incidencia de pérdida de la fijación, no unión o mala unión.

Debido a lo anterior se han desarrollado técnicas como la descrita por Stoffella que buscan mejorar los resultados. En esta técnica utiliza una osteotomía en galón militar (Chevron o V-Shaped) invertida con un dispositivo que consiste en una fijación interna con tres puntos de apoyo que generan una fijación estable, mediante un alambre de acero en forma de corchete con un extremo estático redondo en forma de bayoneta y conectado a un cilindro a través del cual se coloca un tornillo de pequeños fragmentos que se ancla en un ángulo estable a la cabeza del metatarsiano y uno dinámico con forma de

dos brazos ondulados, extendidos y pretensionados dentro del canal medular de la diáfisis del metatarsiano, lo cual disminuye las complicaciones funcionales de las otras técnicas[9].

En este sentido el presente trabajo pretende dar a conocer los resultados clínicos y funcionales de esta técnica aplicada en pacientes en diferentes instituciones de salud, los cuales no han sido estudiados en nuestro medio local, regional y nacional. Para lograr este objetivo, el presente estudio aborda el componente teórico relacionado con el tema y la técnica quirúrgica, muestra los resultados de la técnica mediante la aplicación de la escala AOFAS para el antepié y se generan las respectivas conclusiones a partir de dichos resultados.

Marco Teórico

Generalidades

El hallux valgus es una de las patologías más frecuentes del antepié y conocer la fisiopatología ayuda a entender cuáles son los objetivos en el momento de realizar un procedimiento quirúrgico. El hallux valgus comprende una deformidad que se caracteriza por una desviación lateral del hallux y una desviación medial del metatarsiano, que progresivamente puede terminar en una subluxación de la articulación metatarsofalángica[1-4]. Adicional a esto se suman una cascada de afectaciones como consecuencia de la progresión de la enfermedad.

La causa exacta de esta patología no es totalmente clara, pero se sabe que existen ciertos factores extrínsecos e intrínsecos que pueden predisponer a su desarrollo[1-3,5,17]. Uno de los factores extrínsecos más asociado descrito en la literatura es el uso de calzado. Sin embargo, existe controversia en cuanto a la verdadera relación de esta asociación[1,4,5,17]. Estudios iniciales en Japón[18], concluyeron que la presencia de hallux valgus en la comunidad con el tiempo fue visto con los cambios en el uso del calzado. Estudios más recientes, en el que estudiaron una población de mujeres indígenas africanas valoraron tres grupos, uno en el cual las mujeres usualmente caminan descalzas o utilizan unos zapatos hechos con llantas recicladas en forma de mecedera, un grupo de indígenas que vivían en la sociedad moderna y utilizaban zapatos confeccionados y otro grupo de mujeres Koreanas que utilizaban zapatos confeccionados. Concluyeron que el ángulo de hallux valgus e intermetatarsiano era significativamente más alto en los grupos de mujeres que llevaban toda una vida utilizando zapatos confeccionados[19]. En otro estudio en el que su propósito era evaluar los factores demográficos, etiológicos y clínicos en los pacientes con hallux valgus, encontraron que el 29% de los pacientes atribuían el uso de zapatos ajustados como causa de la

deformidad y consideraron que las características de los zapatos juegan un papel importante en el desarrollo y progresión de la enfermedad [4].

Dentro de los factores intrínsecos se ha encontrado que existe en algunos casos una herencia autosómica dominante[1,3-5]. En un estudio en el que realizaron árboles genealógicos en 350 personas con hallux valgus, la historia familiar de esta deformidad estaba presente en el 90% de los casos, encontrando una transmisión vertical que podía llegar a afectar hasta 3 generaciones [20].

La asociación con el pie plano es controversial [1,17], considerando que esta entidad condiciona un aumento en la pronación y abducción del antepié pero no se ha logrado establecer una incidencia mayor de hallux valgus en población de pacientes con pie plano. La hipermovilidad del primer rayo también es un tema controversial en la cual se considera que puede generar cargas no fisiológicas en la región plantar y medial del pie que va a predisponer el desarrollo de la deformidad [1,2,17]. Sin embargo, no hay un consenso claro sobre la relación directa de esta asociación[21].

También existen unas consideraciones anatómicas a tener en cuenta en el hallux valgus. Se ha visto que la forma de la cabeza del metatarsiano tiene influencia en términos de estabilidad, encontrando que las superficies articulares curvas son más propensas para desarrollar la deformidad y las formas planas o en galón militar son más estables [1,5,17].

Fisiopatología

El hallux valgus es una enfermedad que ocurre por pasos pero que no necesariamente son continuos. Dado que no existen inserciones musculares en la cabeza del metatarsiano, la posición de la cabeza es mediada por la presión que ejerce la falange proximal sobre esta que en este caso la empuja hacia medial, lo que debilita las estructuras mediales y concomitantemente se genera una contractura de las estructuras laterales. A medida que la deformidad progresa, los sesamoideos se van quedando en una

posición lateral con respecto a la cabeza del metatarsiano, traccionados por su inserción del tendón del aductor del hallux, llevándose consigo la inserción del flexor largo y corto del hallux los cuales en esta nueva posición producen fuerzas deformantes que agravan la deformidad. A su vez se produce un deslizamiento del abductor del hallux hacia debajo de la cabeza del primer metatarsiano y en este lugar el abductor del hallux actúa pronando la falange proximal. Por otro lado, el extensor largo del hallux se desplaza lateralmente y cuando se contrae además de extender el dedo lo aduce y agrava la deformidad [1,4,5,10].

Debido a la inestabilidad producida en la articulación metatarsofalángica del hallux, el peso del cuerpo se transfiere en sentido lateral generando callos debajo de las cabezas del segundo y tercer metatarsiano. Con el tiempo, se aumenta la presión de la prominencia medial con el calzado, lo que genera dolor, bursitis y en algunos casos lesión de la piel, dificultando el uso del calzado e interfiere con la funcionalidad del paciente [1,3].

Anamnesis y Examen físico

Es importante tener en cuenta información en la historia sobre nivel de actividad física, ocupación, tipo de calzado, inclinaciones atléticas y antecedentes personales. El paciente suele manifestar la presencia de una prominencia medial dolorosa, callosidades debajo de la cabeza del segundo metatarsiano o metatarsalgia. Al examen físico debemos observar la marcha, inspeccionar el pie con el paciente en bipedestación y sedestación, la magnitud de la deformidad y la rigidez de la misma, los arcos del pie, la posición del retropié, la pronación del hallux, el rango de movilidad de las diferentes articulaciones del pie, la irritación de los nervios superficiales y una valoración vascular [1,3,17].

Valoración por imágenes

Las proyecciones de radiografías básicas necesarias son AP, lateral y oblicuas las cuales deben ser tomadas con el paciente de pie. Se debe valorar la presencia de cambios artrósicos, vasculares, la posición de los sesamoideos y realizar las mediciones angulares para caracterizar la deformidad [1,3]. Dentro de estas mediciones se encuentran:

- Angulo hallux valgus (HV): está formado entre el eje del primer metatarsiano y la falange proximal. Normal < 15°, leve 20°, moderado 20-40° y severo > 40°
- Angulo intermetatarsiano (IM): está formado en el eje del primer y segundo metatarsiano. Normal < 9°, leve 11, moderado entre 11-16° y severo < 16°
- Angulo interfalángico del hallux: está formado entre el eje de la falange proximal y distal del hallux. Debe ser menor a 10°
- Angulo articular distal metatarsal (DMAA): es la relación entre la superficie articular distal del primer metatarsiano con el eje longitudinal del mismo. Se coloca un punto en el extremo medial y lateral de la superficie articular distal unidos por una línea que define la inclinación de la superficie la cual se acompaña de una línea perpendicular. Adicionalmente se traza el eje del metatarsiano. El ángulo formado entre el eje del primer metatarsiano y la línea perpendicular es el DMAA. Lo normal es < 6° de desviación lateral.
- Congruencia de la articulación metatarsofalángica: es la relación entre la superficie articular de la cabeza del primer metatarsiano y la base de la falange proximal, establecimiento los puntos más mediales y laterales en ambas superficies, debiendo ser estas superficies paralelas. Esta relación puede ser congruente (no subluxada) o incongruente (subluxada).

- Acortamiento: se determina prolongando hacia proximal los ejes longitudinales del primer y segundo metatarsiano hasta que se crucen. En este punto se coloca un compás y se trazan dos arcos en el punto más distal de las superficies articulares del primer y segundo metatarsiano y se mide la distancia entre estos dos arcos.

Clasificación

El hallux valgus se clasifica según los rangos del ángulo de hallux valgus e intermetartarsiano y busca ser una guía para la toma de decisiones. Sin embargo, se debe individualizar cada paciente considerando los requerimientos funcionales y los hallazgos al examen físico [1]:

- Hallux valgus leve: ángulo HV < 20°, IM 11°, articulación congruente, sesamoideos anatómicos o subluxación < 50°.
- Hallux valgus moderado: ángulo HV 20-40°, IM 11-16°, subluxación de la MTF, hallux pronado, sesamoideo lateral está desplazado 75-100%.
- Hallux valgus severo: ángulo HV >40°, IM > 16°, hallux moderado o severamente pronado, luxación lateral de los sesamoideos del 100%, compromete el segundo artejo.

Tratamiento

El tratamiento del hallux valgus debe ir encaminado a buscar alivio del dolor y mejorar la funcionalidad [6,7]. Sin embargo, siempre ha sido un tema de controversia para el cual se han desarrollado a través de los años muchas técnicas quirúrgicas, sin que una demuestre ser superior a otra [2,6,13].

Adicionalmente el procedimiento debería poder corregir la patología en todos sus aspectos con el menor riesgo de complicaciones y de afectación de las estructuras adyacentes [7].

Clásicamente la elección del procedimiento se ha hecho basado en la severidad de la deformidad, de tal manera que los procedimientos pueden ser clasificados según la corrección que se necesite en distales usualmente utilizados para deformidades leves (ej: liberación de tejidos blandos, osteotomía en galón militar), diafisarios usados para deformidades leves o moderadas (ej: osteotomía de Scarf) y proximales usados para deformidades moderadas o severas (ej: osteotomía en creciente)[3,11,12].

Existen unas condiciones descritas que se deben tenerse en cuenta en el momento de realizar una osteotomía del primer metatarsiano[10]:

- La técnica debe ser fácil y reproducible.
- Estable.
- Mantener la longitud del metatarsiano.
- Versátil.
- Preservar la suplencia sanguínea.
- Baja tasa de recurrencia de la deformidad.

Adicionalmente, se debe tener en cuenta que variaciones en la orientación de la dirección de la osteotomía puede cambiar los resultados. Si el objetivo es mantener la longitud del metatarsiano se debe realizar la osteotomía perpendicular al eje de la diáfisis de este, sin embargo, si se desea acortar deber dirigirse de distal a proximal y viceversa. Al mismo tiempo la orientación de la osteotomía debe permitir elevar o descender la cabeza del metatarsiano según las características de la deformidad y la relación de la cabeza del primer metatarsiano con respecto a las cabezas de los otros cuatro metatarsianos menores. Todas estas condiciones van a tener impacto importante en la restauración de la biomecánica normal del antepié [6,7].

Por otro lado, existe otro grupo de procedimientos que han ganado auge en la literatura como son las técnicas mínimamente invasivas que buscan acortar el tiempo quirúrgico, disminuir la lesión de los tejidos blandos, acelerar el tiempo de recuperación y evitar la aparición de complicaciones [6,7].

Dentro de las complicaciones más frecuentes que se han reportado se encuentran hallux varus, necrosis avascular, no unión o mal unión que pueden estar en relación con la técnica quirúrgica, el sistema de fijación o la falta del mismo [14-16].

Con el paso de los años se han realizado cambios en los sistemas de fijación para la corrección del hallux valgus, iniciando con Austin y Leventon[8], quienes fueros los primeros en describir la osteotomía en V y usaron la impactación para mantener los fragmentos. De ahí, los sistemas han evolucionado pasando por suturas, clavos de Kirschner, grapas, tornillos, placas. Estas modificaciones han surgido por la necesidad que la fijación sea más estable y disminuya complicaciones de pérdida de la fijación, no unión o mal unión.

Es por estas consideraciones que se han desarrollado técnicas como la descrita por Stoffella que buscan mejorar los resultados. En esta técnica utiliza una osteotomía en galón militar (Chevron o V-Shaped) invertida con un dispositivo que consiste en una fijación interna con 3 puntos de apoyo que generan una fijación estable. El implante consiste en un alambre de acero e 1.7 mm de grosor en forma de corchete con un extremo estático y uno dinámico. El extremo estático es redondo en forma de bayoneta y conectado a un cilindro a través del cual se coloca un tornillo de pequeños fragmentos que se ancla en un ángulo estable a la cabeza del metatarsiano. El extremo dinámico consiste en dos brazos ondulados, extendidos y pre-tensionados dentro del canal medular de la diáfisis del metatarsiano.

Con la carga funcional los brazos del implante pueden deslizarse a lo largo del eje longitudinal. Se produce una compresión interfragmentaria con el apoyo. Los momentos de doblamiento y cizallamiento son eliminados por la fricción interfragmentaria en la osteotomía y el efecto de

neutralización llevado en la parte interna. Las fuerzas de torque en el plano frontal son neutralizadas por el tornillo y en el plano transversal por el ángulo estable de la fijación del tornillo[9].

Kürklü et al[22], intervineron 73 pies en 56 paciente con el dispositivo de Stoffella con un seguimiento promedio de 3.6 años. No encontraron casos de mal unión, necrosis avascular o pérdidas de la fijación. Se observó que en promedio se realizó el inicio del apoyo a las 2 semanas con un regreso al trabajo o a las actividades diarias entres 4-5 semanas.

Hay por lo menos 49 escalas y puntajes funcionales descritos para evaluación clínica subjetiva y objetiva de los pacientes llevados a cirugías de pie y tobillo, no todas las escalas son específicas para pie y tobillo. La validez, confiabilidad y sensibilidad de todas las escalas es muy baja, por lo menos un tercio de las escalas descritas no incluyen examen físico, solo resultados subjetivos. El SF36 ha sido mencionado y muy estudiado en series para desordenes musculo esqueléticos y es la que mayor validez tiene, sin embargo es una escala global y no es recomendada para desórdenes específicos. En algunas series recomiendan el uso de 2 escalas para realizar los estudios clínicos y así mejorar su sensibilidad y confiabilidad. La escala funcional AOFAS (AMERICAN ORTHOPAEDIC FOOT AND ANKLE SOCIETY), es la escala más aplicada en tobillo y pie, con base en datos clínicos y de una región anatómica específica y es la única con evidencia de su validez en la literatura[23.]

La escala de AOFAS, en este caso para la región del antepié que valora de forma subjetiva el dolor, la función teniendo en cuenta alguno parámetros como limitaciones para las actividades diarias, movilidad, uso del calzado y de forma objetiva valora el alineamiento [24]. Los estudios han reportado resultados de acuerdo con la escala de valoración AOFAS en cuanto a funcionalidad que varían entre 85.5 puntos a 89 puntos de buenos resultados [25].

Problema de estudio

Es la deformidad más común en antepie, que generalmente provoca cambios drásticos en la mecánica del pie y por consiguiente en la marcha[1]. Comprende una deformidad que se caracteriza por una desviación lateral del hallux y una desviación medial del metatarsiano, que progresivamente puede terminar en una subluxación de la articulación metatarsofalángica, lo que debilita las estructuras mediales y concomitantemente se genera una contractura de las estructuras laterales. A medida que la deformidad progresa, los sesamoideos se van quedando en una posición lateral con respecto a la cabeza del metatarsiano, traccionados por su inserción del tendón del aductor del hallux, llevándose consigo la inserción del flexor largo y corto del hallux los cuales en esta nueva posición producen fuerzas deformantes que agravan la deformidad[1,3,4,10].

Clásicamente la elección del procedimiento se ha hecho basado en la severidad de la deformidad, de tal manera que los procedimientos pueden ser clasificados según la corrección que se necesite en distales usualmente utilizados para deformidades leves (ej: liberación de tejidos blandos, osteotomía en galón militar), diafisarios usados para deformidades leves o moderadas (ej: osteotomía de Scarf) y proximales usados para deformidades moderadas o severas (ej: osteotomía en creciente)[3,11,12]

Pese a la gran cantidad de técnicas quirúrgicas descritas en la literatura no se ha demostrado la superioridad de una sobre las otras [2,6,13], por lo que no existe un único algoritmo de manejo en el momento de elección de la técnica a utilizar. Esto a su vez ha generado la aparición de múltiples sistemas de fijación tratando de mejorar las dificultades que se han encontrado asociadas a estos dispositivos como son la no unión, mal unión, pérdida de la fijación y necrosis avascular [6,7], unos dependientes directamente de la fijación y otros además de la técnica quirúrgica. Es así, como también se han desarrollado los procedimientos mínimamente invasivos o de mínima incisión que buscan disminuir el tiempo quirúrgico y promover una rehabilitación más temprana[14,15,16], sin embargo, estos procedimientos requieren

destreza, también conllevan a complicaciones y requieren como en las técnicas abiertas del entendimiento apropiado de la fisiopatología para lograr corregir la enfermedad completamente. Los sistemas de fijación expandibles proporcionan un mecanismo que favorece la estabilidad metatarsiana, mejoran la fijación ósea y minimiza el riesgo de necrosis avascular, razón por la cual se pretende efectuar el presente estudio, con el ánimo de dar a conocer la efectividad de los resultados de un sistema de fijación expandible.

Pregunta de investigación

¿El sistema de fijación expansible endomedular mantiene una osteotomía de Bosch en la corrección del hallux valgus?

Justificación

Existen muchas técnicas quirúrgicas para la corrección del Hallux valgus que lo que buscan es mejorar la estabilidad ósea de la fijación de la osteotomía para así disminuir el riesgo de necrosis avascular, mal uniones y reaparición de la deformidad. Por tal motivo han aparecido técnicas que minimizan considerablemente estos aspectos y que adicionalmente se realizan con abordajes mínimamente invasivos, que tratan de convertir estos procedimientos en seguros, reproducibles, bajos riesgos y buenos resultados funcionales. A partir del entendimiento de la fisiopatología del hallux valgus, su origen y la cadena de eventos que se suceden, así como la falta de consenso en la elección de la técnica quirúrgica, consideramos que la técnica de un sistema de fijación expandible con una configuración de un dispositivo con el que se logra corregir la deformidad en todos los planos, que permite estabilización mediante la fijación en diferentes puntos de apoyo, con mínimo daño de los tejidos blandos, permite minimizar las complicaciones asociadas a estos y mejora los resultados funcionales y de rehabilitación, razón por la cual se pretende realizar el presente estudio, para dar a conocer los beneficios de la técnica y del dispositivo mencionados, lo cual beneficiara a corto, mediano y largo plazo a los pacientes en los cuales se pueda aplicar esta técnica quirúrgica a partir del conocimiento generado ya que no es ampliamente conocido en nuestro país, fortalecerá el criterio de los especialistas en ortopedia, al dar a conocer las bondades de la misma y ampliará el conocimiento científico que probablemente orientará en el futuro el manejo del Hallux valgus a nivel mundial.

Objetivos

Objetivo general

Evaluar los resultados de la utilización de un sistema resortado esférico para la fijación de una osteotomía de Bosch en la corrección del hallux valgus, para dar a conocer su efectividad mediante la valoración de la funcionalidad del antepie, en los pacientes en los que fue aplicada la técnica mencionada.

Objetivos específicos

- Establecer el perfil demográfico y de severidad de la deformidad del hallux valgus de los pacientes de la muestra
- Analizar los resultados clínicos valorando la hiperqueratosis plantar y funcionales mediante la aplicación de la escala AOFAS obtenidos en paciente operados para la corrección de hallux valgus.
- Comparar la medición de valores radiográficos en el estado pre y post quirúrgico para determinar la mejoría de los mismos

Propósito

Proponer un sistema de fijación que permite corregir todos los planos de la deformidad con un procedimiento sin intervenir otros niveles del pie, que mejora la estabilidad de la osteotomía favoreciendo la consolidación con buenos resultados clínicos y funcionales.

Aspectos Metodológicos

Tipo y diseño general del estudio

El presente es un estudio de cohorte descriptivo, con recolección de información retrospectiva

Población

Pacientes mayores de edad con diagnóstico de hallux valgus, en quienes se realizó osteotomía de Bosch, en tres instituciones prestadoras de salud, entre el 2009 y 2013

Sujetos de estudio

Pacientes mayores de edad con diagnóstico de hallux valgus, en quienes se utilizó un sistema resortado esférico para la fijación de una osteotomía de Bosch, en tres instituciones prestadoras de salud, entre el 2009 y 2013.

Selección y tamaño de la muestra

Teniendo en cuenta las características propias del sistema resortado esférico para la fijación de una osteotomía de Bosch, se determinó que la muestra sea de tipo no probabilístico por conveniencia.

Operacionalización de las variables

Tabla 1 *Matriz de variables*

Nombre	Definición Conceptual	Definición Operacional	Tipo de Variable	Escala de medición
Fecha cirugía	Tiempo determinado por el día, mes y año en el que se realiza una actividad específica que para el caso es la del procedimiento.	Tiempo determinado por el día, mes y año en el que se realizó el procedimiento.	Otro tipo de variable	Día-mes-año
Edad	Duración de la existencia de un individuo medida en unidades de tiempo	Día del último cumpleaños	Cuantitativa, continua	1, 2, 3, …
Lateralidad	Lado de las extremidades inferiores afectados	Lado al que corresponde el pie con presencia de hallux valgus	Cualitativa, nominal, dicotómica	1= Derecho 2= Izquierdo
Clasificación del hallux valgus	Diferenciación del hallux valgus, según su angulación.	Tipificación del hallux valgus, según su angulación.	Cualitativa, Ordinal,	1: Leve 2: Moderado 3: Severo
Angulo IMT-intermetatarsiano	Ángulo formado por el eje longitudinal del primer y segundo metatarsiano.	Relación entre el eje del primer y segundo metatarsiano, para determinar la severidad de la deformidad según este ángulo	Cualitativa, Ordinal,	1= Normal, de 5º a 10º 2= Primero o leve, entre >10º y <15º. 3= Segundo o moderado, entre 15º y 18º. 4= Tercero o severo, >18º hasta 20º.
Angulo MTF-metatarsofa lángico	Ángulo formado por el eje longitudinal del primer metatarsiano y el eje de la falange proximal.	Relación entre el eje longitudinal del primer metatarsiano y el eje de la falange proximal, para determinar la severidad de la deformidad según este ángulo	Cualitativa, Ordinal,	1= Normal, de 8º a 10º 2= Primero o leve, entre >10º y <20º. 3= Segundo o moderado, entre 20º y 40º. 4= Tercero o severo, >40º.
Angulo DMT	El ángulo formado entre el eje del primer metatarsiano con la perpendicular de una línea entre el punto más medial y lateral de la superficie articular distal	Es la relación entre la superficie articular distal del primer metatarsiano con el eje longitudinal del mismo	Cuantitativa, continua	10°, 11°, 12°, etc.
Angulo PFP	El ángulo formado entre el eje de la falange proximal con la perpendicular de una línea entre el punto más medial y lateral de la superficie articular proximal	Relación entre la superficie articula de la falange proximal y su eje	Cuantitativa, continua	10°, 11°, 12°, etc.

Acortamiento	Distancia de los arcos dibujados con un compás sobre la superficie articular del primer y segundo metatarsiano desde un punto proximal donde se cruzan los ejes de estos	Medición del acortamiento del primer metatarsiano en milímetros con respecto al segundo	Cuantitativa, continua	1,2,3,…
Angulo CMTT	Ángulo formado por la intersección del eje del primer metatarsiano y la bisectriz de la primera cuña	Relación entre el eje formado por la intersección del eje del primer metatarsiano y la bisectriz de la primera cuña	Cuantitativa, continua	10°, 11°, 12°, etc.
Angulo IF	Ángulo formado por la intersección del eje longitudinal de la falange distal y el eje longitudinal de la falange proximal.	Relación formado por la intersección del eje longitudinal de la falange distal y el eje longitudinal de la falange proximal, para determinar el tipo de deformidad en este vértice.	Cualitativa, nominal	1= Normal, de 0º a 10º 2= Anormal, >10°
Hiperqueratosis plantar prequirúrgica	Acumulación excesiva de queratina en las cabezas metatarsales centrales antes del procedimiento	Valora la presencia de acumulación excesiva de queratina en las cabezas metatarsales centrales antes del procedimiento	Cualitativa, nominal, dicotómica	1= Si 2= No
Hiperqueratosis plantar posquirúrgica a los ocho días	Acumulación excesiva de queratina en las cabezas metatarsales centrales a los ocho días del procedimiento	Valora la presencia de acumulación excesiva de queratina en las cabezas metatarsales centrales a los ocho días del procedimiento	Cualitativa, nominal, dicotómica	1= Si 2= No
Hiperqueratosis plantar posquirúrgica al mes	Acumulación excesiva de queratina en las cabezas metatarsales centrales al mes del procedimiento	Valora la presencia de acumulación excesiva de queratina en las cabezas metatarsales centrales al mes del procedimiento	Cualitativa, nominal, dicotómica	1= Si 2= No
Hiperqueratosis plantar posquirúrgica a los tres meses	Acumulación excesiva de queratina en las cabezas metatarsales centrales a los tres meses del procedimiento	Valora la presencia de acumulación excesiva de queratina en las cabezas metatarsales centrales a los tres meses del procedimiento	Cualitativa, nominal, dicotómica	1= Si 2= No
Hiperqueratosis plantar posquirúrgica dolorosa al año	Acumulación excesiva de queratina en las cabezas metatarsales centrales dolorosa al año del procedimiento	Presencia de acumulación excesiva de queratina en las cabezas metatarsales centrales dolorosa al año del procedimiento	Cualitativa, nominal, dicotómica	1= Si 2= No

AOFAS prequirúrgico	Escala que valora el grado de dolor, la funcionalidad y la alineación del antepié, en el periodo prequirúrgico.	Resultado de la valoración del grado de dolor, la funcionalidad y la alineación antepié, en el periodo prequirúrgico.	Cuantitativa, discreta	0,1, 2, 3,…
AOFAS posquirúrgico a los ocho días	Escala que valora el grado de dolor, la funcionalidad y la alineación del antepié, a los ocho días de la intervención.	Resultado de la valoración del grado de dolor, la funcionalidad y la alineación antepié, a los ocho días de la intervención.	Cuantitativa, discreta	0, 1, 2, 3,…
AOFAS posquirúrgico al mes	Escala que valora el grado de dolor, la funcionalidad y la alineación del antepié, al mes de la intervención.	Resultado de la valoración del grado de dolor, la funcionalidad y la alineación antepié, al mes de la intervención.	Cuantitativa, discreta,	0, 1, 2, 3,…
AOFAS posquirúrgico a los tres meses	Escala que valora el grado de dolor, la funcionalidad y la alineación del antepié, a los tres meses de la intervención.	Resultado de la valoración del grado de dolor, la funcionalidad y la alineación antepié, a los tres meses de la intervención.	Cuantitativa, discreta,	0, 1, 2, 3,…
AOFAS posquirúrgico al año	Escala que valora el grado de dolor, la funcionalidad y la alineación del antepié, al año de la intervención.	Resultado de la valoración del grado de dolor, la funcionalidad y la alineación antepié, al año de la intervención.	Cuantitativa, discreta	0, 1, 2, 3,…

Hipótesis

No aplica por tratarse de un estudio descriptivo

Instrumentos a utilizar

Para efectuar la valoración de la funcionalidad se utilizó la escala AOFAS (anexo 1) del antepié para determinar las características de dolor, funcionalidad y alineación, Adicionalmente se empleó un formato de recolección de datos que contemplo los datos incluidos en la caracterización de las variables. (anexo 2).

Criterios de inclusión

Pacientes mayores de edad con diagnóstico de hallux valgus, en quienes se utilizó un sistema resortado esférico para la fijación de una osteotomía de Bosch, en tres instituciones prestadoras de salud, entre el 2009 y 2013, en quienes se efectuó seguimiento postoperatorio hasta un año.

Criterios de exclusión

Pacientes mayores de edad con diagnóstico de hallux valgus que tenían patologías a nivel del antepié asociadas como por ejemplo artrosis o artritis, pacientes a quienes se les había realizado cirugías previas a nivel del antepié o que eran una recidiva de la enfermedad.

Técnica quirúrgica

Se llevo a cabo la cirugía en 27 pacientes (43 pies) que cumplían con los criterios de inclusión, de los cuales 10 pies se operaron en el Hospital Metropolitano en Quito – Ecuador, 7 en la Clínica Villareal en San Andrés Islas y 26 entre la Clínica Palermo y Bosque en Bogotá en un periodo comprendido entre el año 2009 y 2016. Todos los pacientes tenían una deformidad moderada del hallux valgus. En las radiografías iniciales se realizaron las medidas del ángulo intermetatarsiano (IMT), ángulo metatarsofalángico (MF), ángulo metatarsiano distal (DMT), acortamiento del primer metatarsiano. También se les aplicó la escala AOFAS prequirúrgicamente y posteriormente a los 8 días, 1 mes, 3 meses y al año de la cirugía. Por otro lado, se valoró la presencia de hiperqueratosis plantar antes de la cirugía, a los 3 meses y al año postoperatorio.

Se utilizó un clavo de Kirschner premoldeado (Figura 1). Mediante un abordaje medial estándar se realizó una incisión de 5 cm. Posteriormente una capsulotomía en forma de “L” invertida con liberación capsular dorsal y plantar. Se expone y remueve el bunion. Se realiza abordaje intermetarsiano en el cual se lleva a cabo la tenotomía del aductor del hallux. Después de esto se procede a realizar una osteotomía de Bosch de la siguiente manera: angulada en el plano sagital 20° de dorsal a plantar, angulada en el plano coronal 30° de medial a lateral (esto puede cambiar ajustándose a las necesidades de longitud del metatarsiano). Utilizando una pinza Kelly se desplaza la cabeza del primer metatarsiano en sentido lateral. Se procede a posicionar el implante dentro de la cavidad endomedular el metatarsiano y la fijación con tornillo a nivel de la cabeza, seguido de plicatura de la capsular, posterior cierre de la herida.

Figura 1. Premoldeo del clavo de Kirschner

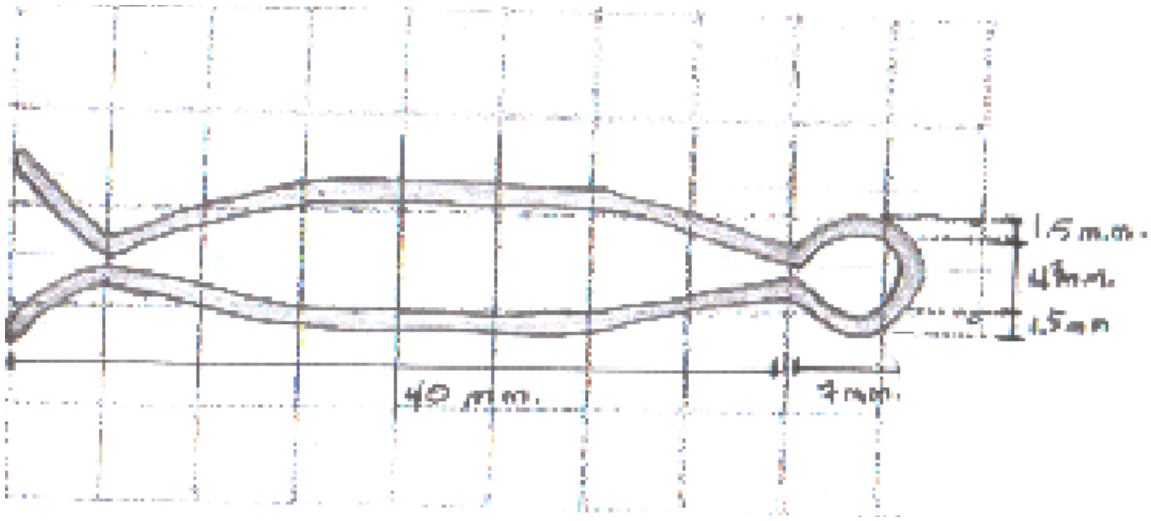

Fuente: Elaboración de los autores

Método para el control y calidad de los datos

El ingreso de los datos a la base se verificó tres veces contra la historia una vez se ingresaron al programa de Excel.

Plan de análisis

Una vez obtenida la base de datos con la información de cada variable, se ingresarán estos datos en el programa SPSS® V24, para efectuar el análisis mediante estadística descriptiva para las variables categóricas, a través de frecuencias absolutas y relativas. Para el análisis de las variables cuantitativas, se tomaron en cuenta las medidas de tendencia central y dispersión según su pertinencia. La inferencia estadística se efectuará mediante pruebas de homogeneidad de Chi Cuadrado y de comparación de las medias mediante la T de Student, según la distribución y tipo de variables. Todos los contrastes se asumirán con un nivel de confianza del 95%, para determinar la funcionalidad presentada como resultado de la aplicación del dispositivo.

Aspectos éticos

Por tratarse de un estudio de tipo no intervencionista no se requiere autorización de los individuos del estudio, pero sí de las instituciones participantes para el acceso de la información en un documento médico legal, como lo es la historia clínica. La información obtenida a partir de las Historias Clínicas no se personalizó en ningún momento dentro de la presente investigación protegiendo de esta forma la identidad de los pacientes, permitiendo esto poder ser divulgada al público científico, según los rigores legales que le aplican.

El protocolo respetará los principios para la investigación en humanos enunciados en la declaración de Helsinki, revisada en octubre de 2000.

Este es un estudio descriptivo considerado según la resolución 008430 de 1993 del Ministerio de Salud de Colombia, como investigación sin riesgo, según el artículo 11: "Investigación sin riesgo: son estudios que emplean técnicas y métodos de investigación documental retrospectivos y aquellos en los que no se realiza ninguna intervención o modificación intencionada de las variables biológicas, fisiológicas, sicológicas o sociales de los individuos que participan en el estudio, entre los que se consideran: revisión de historias clínicas, entrevistas, cuestionarios u otros en los que no se le identifique ni se traten aspectos sensitivos de su conducta…"

Todos los procedimientos de la investigación serán efectuados por personas calificadas y competentes desde el punto de vista clínico. La responsabilidad del estudio recae en el investigador principal, quien cuenta con los recursos técnicos y científicos para hacerlo competente. No se plantean dilemas irresolubles de conflicto de intereses para los investigadores.

La confidencialidad de los datos obtenidos será garantizada utilizando a manera de identificación el numero de la historia clínica, el cual se suprimirá en la base de datos. Se limitará el acceso de los

instrumentos de investigación únicamente a los investigadores principales (Artículo 8 de la resolución 008430 de 1993 del Ministerio de Salud).

Los resultados serán publicados en revistas de índole académica y científica, preservando la exactitud de los mismos y haciendo referencia a datos globales y no a pacientes particulares.

Resultados

Resultados univariados

La muestra se compone de 43 pies intervenidos en 27 pacientes, de los cuales el 86% corresponde al género femenino (37/43). La edad presenta una distribución normal, con una media de 51,9 años ± 18,05 años. En el 100% de la muestra se efectuó la Técnica de Bosch.

El 74,4% de la muestra (32/43-16 pacientes), presentó afectación bilateral. El 100% presentó Hallux Valgus Moderado.

El ángulo IMT prequirúrgico, se encontró en un rango entre 11° y 13°. A continuación, en la figura 1 se presenta su distribución.

Figura 2 *Distribución del ángulo IMT prequirúrgico*

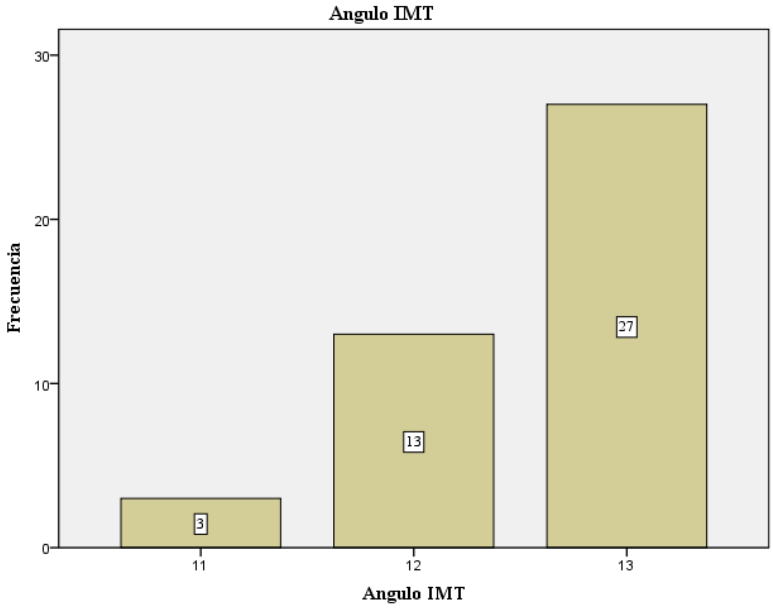

Fuente: elaboración propia de los autores.

El ángulo MF prequirúrgico se encuentra en un rango entre los 21° y los 27°, y su distribución se presenta en la tabla 2.

Tabla 2 *Angulo IMF prequirúrgicos*

Grados	N	Porcentaje
21	3	7
22	3	7
23	3	7
24	6	14
25	3	7
26	13	30,2
27	12	27,9
Total	43	100

Fuente: elaboración propia de los autores.

El ángulo DMT prequirúrgico presento un rango entre 4° y 6°. La distribución de su frecuencia se presenta en la figura 2.

Figura 3 *Distribución del ángulo DMT*

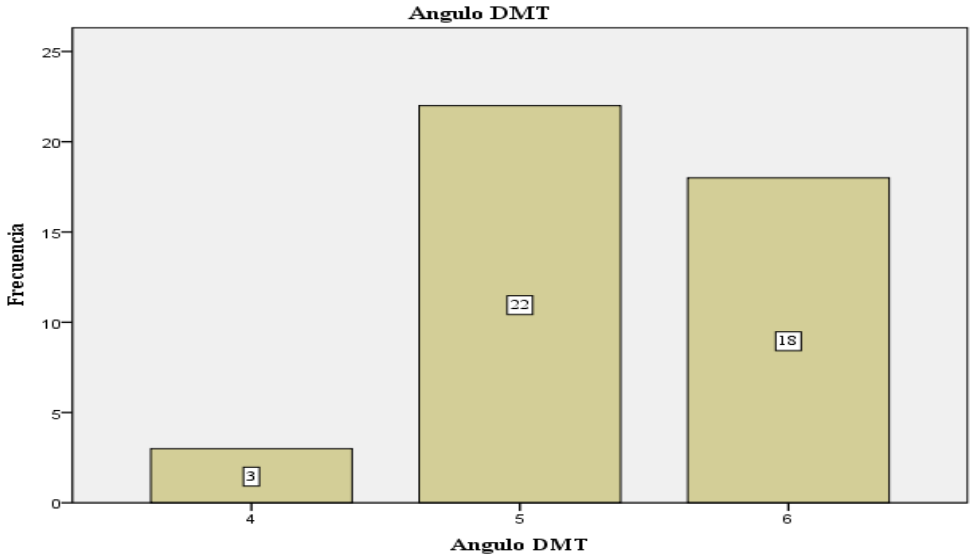

Fuente: elaboración propia de los autores.

El ángulo PFP, presentó una distribución que se presenta en la figura 3.

Figura 4 *Distribución del ángulo PFP*

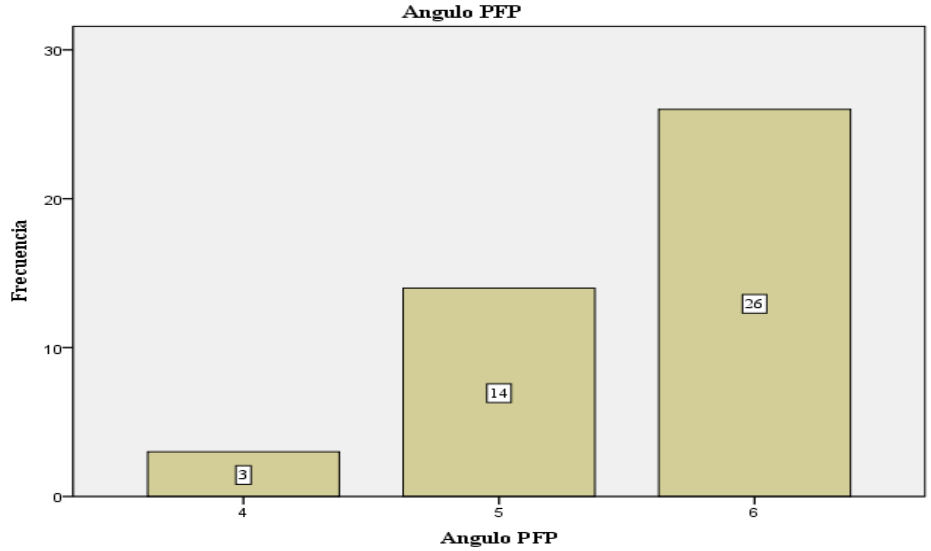

Fuente: elaboración propia de los autores.

El ángulo CMTT se encontró en un rango entre 9° y 14°, cuyos valores se presentan en la tabla 3.

Tabla 3 *Distribución del ángulo CMTT*

Grados	Frecuencia	Porcentaje
9	1	2,3
11	10	23,3
12	14	32,6
14	18	41,9
Total	43	100

Fuente: elaboración propia de los autores.

El ángulo IF presentó un rango entre 2° y 7°, siendo más frecuente el ángulo de 5°, con un 41,9% (18/43). Su distribución se presenta a continuación en la tabla 4.

Tabla 4 *Angulo IF*

Grados	Frecuencia	Porcentaje
2	2	4,7
3	2	4,7
4	12	27,9
5	18	41,9
6	3	7
7	6	14
Total	43	100

Fuente: elaboración propia de los autores.

La incidencia axial tipo Guntz presentó un mayor porcentaje en menos de 3 mm con un 58,1% (25/43) y el 41,9% restante (18/43) correspondió a menos de 2 mm (ver figura 4).

Figura 5 *Incidencia axial tipo Guntz*

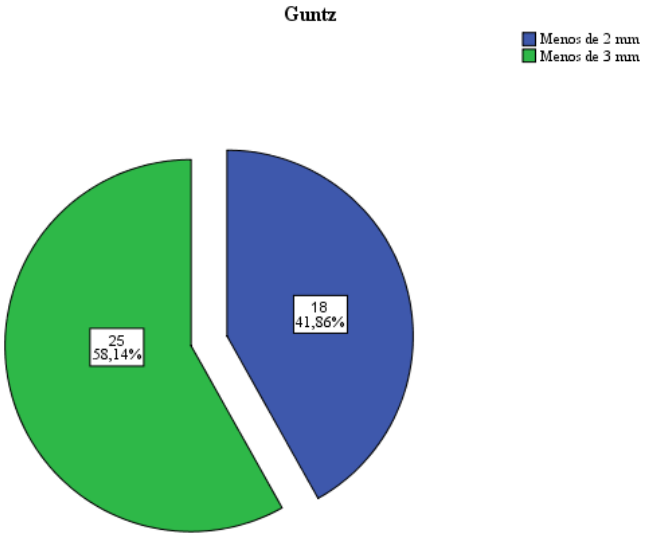

Fuente: elaboración propia de los autores.

La hiperqueratosis plantar prequirúrgico, se presentó en el 100% de los pacientes. A los 3 meses se presentó en un 86%.

En cuanto a la percepción de los pacientes, se encontró un rango entre 85 y 100. Siendo más frecuente el puntaje de 90, con un 55,8% (24/43). La distribución se presenta en la tabla 5.

Tabla 5 *Distribución de la percepción en los pacientes*

Grados	Frecuencia	Porcentaje
85	6	14
90	24	55,8
92	3	7
95	7	16,3
100	3	7
Total	43	100

Fuente: elaboración propia de los autores.

Se efectuó retiro de material en el 11,6% de la muestra (5/43) por molestias del implante a nivel de la cicatriz quirúrgica, así como liberación capsular dorsal y plantar en el 100% de los pacientes, y tenotomía percutánea del aductor hallucis.

Resultados Bivariados

En el ángulo IMT se observó una mejoría importante en la medición en el paciente prequirúrgico y posquirúrgico, por lo que se presenta una disminución de la deformidad, estando los ángulos posquirúrgicos en rangos entre 4° y 9°. A continuación, se presenta la comparación en la tabla 6.

Tabla 6 *Comparación entre el ángulo IMT prequirúrgico y postquirúrgico*

Grado	IMT prequirúrgico		IMT postquirúrgico	
	n	%	n	%
4	-	-	1	2,3
5	-	-	12	27,9
6	-	-	18	41,9
7	-	-	10	23,3
8	-	-	1	2,3
9	-	-	1	2,3
11	3	7	-	-
12	13	30,2	-	-
13	27	62,8	-	-
Total	43	100	43	100

Fuente: elaboración propia de los autores.

El ángulo IMT prequirúrgico y postquirúrgico, presentan diferencias estadísticas, dada una probabilidad p=<0,001, con un error α del 5% y un intervalo de confianza del 95%, mediante la prueba de T de Student, dada su distribución comprobada mediante la prueba de Shapiro Wilk.

El ángulo MF postquirúrgico de igual forma que el ángulo IMT, presento cambios notorios comparados con los ángulos prequirúrgicos, siendo disminuidos estos últimos, encontrándose un rango entre los 6° y 12°. La comparación se encuentra en la tabla 7.

Tabla 7 *Comparación entre los ángulos MF prequirúrgicos y postquirúrgicos*

Grado	MF prequirúrgico		MF postquirúrgico	
	n	%	N	%
21	3	7	-	-
22	3	7	-	-
23	3	7	-	-
24	6	14	-	-
25	3	7	-	-
26	13	30,2	-	-
27	12	27,9	-	-
6	-	-	1	2,3
7	-	-	4	9,3
8	-	-	11	25,6
9	-	-	9	20,9
10	-	-	5	11,6
11	-	-	11	25,6
12	-	-	2	4,7
Total	43	100	43	100

Fuente: elaboración propia de los autores.

El ángulo MF prequirúrgico y postquirúrgico, presentan diferencias estadísticas dada una probabilidad p=<0,001, con un error α del 5% y un intervalo de confianza del 95%, mediante la prueba de T de Student, dada su distribución comprobada mediante la prueba de Shapiro Wilk.

El ángulo DMT postquirúrgico, no presento variación alguna con respecto a los valores encontrados en el prequirúrgico.

Con respecto al acortamiento se observó, que hubo una disminución en esta medida en el posoperatorio, lo que indica que con la osteotomía se logró alargar el primer metatarsiano, restaurando en cierta medida la fórmula de Maestre (ver tabla 8).

Tabla 8 *Comparación entre el acortamiento prequirúrgico y postquirúrgico*

Distancia	Acortamiento prequirúrgico		Acortamiento postquirúrgico	
	n	%	n	%
1 mm	6	14	31	72,1
2 mm	27	62,8	12	27,9
3 mm	10	23,3	-	-
Total	43	100	43	100

Fuente: elaboración propia de los autores.

En el acortamiento prequirúrgico y postquirúrgico se presentaron diferencias significativas, con una probabilidad *p*=0,000, con un error α del 5% y un intervalo de confianza del 95%, mediante la prueba de T de Student, dada su distribución comprobada mediante la prueba de Shapiro Wilk.

En el periodo postquirúrgico la hiperqueratosis fue disminuyendo de tal forma que al año no se encontró presente en ningún paciente, siendo una diferencia estadísticamente significativa al comparar la hiperqueratosis prequirúrgica y postquirúrgica al mes con una probabilidad p=0,013, y la hiperqueratosis a los 3 meses y al año con una probabilidad p=<0,001. (tabla 9)

Tabla 9 *Comparación resultados hiperqueratosis*

	PREQUIRÚRGICA	**3 MESES POP**	**1 AÑO POP**
SI	43	37	
NO		6	43

Fuente: elaboración propia de los autores

La calificación AOFAS mostró que durante los controles periódicos el nivel funcional de los pacientes fue mejorando dando cada vez un puntaje más alto. A continuación, se presenta la comparación de los puntajes encontrados (tabla 10).

Tabla 10 *Comparación del puntaje AOFAS en el tiempo de estudio*

Puntaje	Prequirúrgico		8 Días		1 mes		3 meses		Año	
	n	%	n	%	n	%	n	%	n	%
59	15	34,9	-	-	-	-	-	-	-	-
64	28	65,1	-	-	-	-	-	-	-	-
82	-	-	28	65,1	-	-	-	-	-	-
87	-	-	15	34,9	28	65,1	-	-	-	-
92	-	-	-	-	15	34,9	-	-	-	-
100	-	-	-	-	-	-	43	100	43	100
Total	43	100	43	100	43	100	43	100	43	100

Fuente: elaboración propia de los autores.

Discusión

En la actualidad existen muchas técnicas quirúrgicas para la corrección del hallux valgus que se agrupan en categorías según el grado de la deformidad y el sitio en el que se realizará la intervención [2], como diferentes dispositivos de fijación y configuración de los mismos [8] que buscan disminuir las complicaciones asociadas. Es así como este estudio se muestra una nueva opción de fijación que pretende cambiar la variabilidad de las opciones existentes y trata de restablecer el balance funcional y la anatomía del primer rayo realizando un procedimiento sencillo, reproducible y con buenos resultados.

En nuestro estudio se observó una mejoría estadísticamente significativa en ángulo IMT, MF y la ganancia en la longitud del primer metatarsiano. Por otro lado, hubo una disminución de las hiperqueratosis plantares sobres las cabezas de los metatarsianos lo que puede indicar que hay una mejoría en la transferencia de cargas sobre estos. También se mostró puntajes más altos postquirúrgicos en la escala funcional de AOFAS.

Las implicaciones de estos resultados es que pueden sugerir la presencia de un dispositivo de fijación para la corrección de hallux valgus aplicado con una técnica quirúrgica que sea aplicable por todos los cirujanos y que pueda corregir todos los grados de severidad de la deformidad eliminando la variabilidad de técnicas encontradas en la literatura con la que se pueden obtener buenos resultados clínicos y funcionales.

Por otro lado, también puede indicar que a pesar del grado de deformidad del hallux valgus no es necesario intervenir otros niveles del pie y que es posible conseguir la corrección de la deformidad realizando procedimientos utilizando dispositivos como el aplicado en este estudio solo a nivel del hallux. Esto abre el paso a que las nuevas investigaciones teniendo en cuenta la fisiopatología del hallux valgus, deben centrarse en desarrollar algoritmos de manejo que simplifiquen las opciones quirúrgicas e

implemente la utilización de técnicas sencillas, reproducibles con buenos resultados y pocas complicaciones.

Nuestros resultados son comparables con los encontrados en la literatura. Kürklü et al [22], operaron 73 pies con osteotomía de Chevron y utilizaron el dispositivo de Stofella para su fijación. Igualmente compararon el ángulo IMT, MF y aplicaron la escala AOFAS pre y postoperatoriamente y notaron corrección en los dos ángulos y mejoría en el puntaje de la escala AOFAS.

Dieterich et al [25], refiere que este tipo de dispositivo está indicado para todos los grados de deformidad. 9 de cada 10 pacientes reportaron el resultado de su cirugía como satisfactoria o muy satisfactoria durante los controles post-operatorios. Los ángulos metatarsofalangicos e intermetatarsianos se recuperaron completamente en todos los casos.

Magin [26], se realizó procedimiento utilizando el dispositivo de Stoffella en 353 pacientes. Encontraron mejoría del ángulo MF de un promedio preoperatorio de 42° a 16° postoperatorio. El ángulo IM disminuyó de un promedio preoperatorio de 15° a 10° postoperatorio. El puntaje en la escala funcional de AOFAS mejoró de 47 a 87 puntos.

Stoffella [27], realizó un seguimiento en promedio de 15 meses a 75 pacientes. Reportó mejoría en la escala AOFAS de 40 puntos preoperatoriamente a 90 puntos. En la segunda semana más de dos tercios de los pacientes podían utilizar calzado cómodo y reintegrarse a la actividad laboral después de la segunda semana. En promedio el ángulo MF mejoró 18° y el ángulo IM mejoró 7°.

Entre las limitaciones de estudio podemos decir que es una muestra pequeña y que los procedimientos fueron realizados por diferentes cirujanos utilizando un premoldeo de un clavo de kirschner para semejar el dispositivo real. Se requiere de nuevos estudios con la implementación del dispositivo con el diseño completo y valorar estos resultados clínicos y funcionales.

Conclusiones

Consideramos que la utilización de este dispositivo de fijación para la corrección del hallux valgus permite abordar la deformidad en todos los planos, que puede ser aplicable independientemente del grado de la deformidad, sin la necesidad de realizar intervenciones adicionales en otras partes del pie, notando una mejoría estadísticamente significativa en ángulo IMT, MF, la ganancia en la longitud del primer metatarsiano, así como en la desaparición de la hiperqueratosis plantar. Adicionalmente, también brinda una mejoría con un aumento en los niveles funcionales valorados por la escala AOFAS, resultados que son comparables con los encontrados en la literatura lo que lo hace una buena opción quirúrgica para ofrecerle a los pacientes con esta patología.

Lista de referencias

1. Coughlin MJ, Anderson RB. Hallux valgus. *Mann's Surgery of the Foot and Ankle* 2014;6:155-321
2. Hecht PJ, Lin TJ, Hallux Valgus. *Med Clin N Am* 2014;98:227–32
3. Thomas S, Barrington R. Hallux valgus. *Current Orthopaedics* 2003;17:299-307
4. Coughlin MJ, Jones CP. Hallux Valgus: Demographics, Etiology, and Radiographic Assessment. *Foot & Ankle International* 2007;28(7):759-77
5. Perera AM, Mason L, Stephens MM. Current Concepts Review The Pathogenesis of Hallux Valgus. *J Bone Joint Surg Am*.2011;93:1650-61
6. Giannini S, Faldini C, Nanni M, Di Martino A, Luciani D, Vannini F. A minimally invasive technique for surgical treatment of hallux valgus: simple, effective, rapid, inexpensive (S.E.R.I.). *International Orthopaedics* 2013; 37:1805–13
7. Giannini S, Vannini F, Faldini C, Bevoni R, Nanni M, Leonetti D. The minimally invasive hallux valgus correction (S.E.R.I.). *Interact Surg* 2007;2:17–23
8. Austin DW, Leventen EO. A New Osteotomy for Hallux Valgus: A Horizontally Directed "V" Displacement Osteotomy of the Metatarsal Head for Hallux Valgus and Primus Varus. *Clin Orthop Relat Res* 1981;157:25–30
9. Stofella Internal Hallux Fixator. Osteosynthesis Implant for Treatment of Hallux Valgus Deformity. Surgical Technique Implant and Instruments. *Link. Hamburg,* 2007.
10. Robinson AH, Limbers JP. Modern concepts in the treatment of hallux valgus. *The Journal of Bone and Joint Surgery* 2005 August;87 (8):1-8
11. Easley ME, Trnka H. Current Concepts Review: Hallux Valgus Part II: Operative Treatment. *Foot & Ankle International* 2007 June;28 (6):748-58

12. Lin JS, Bustillo J. Surgical treatment of hallux valgus: a review. *Current Opinion in Orthopaedics* 2007;18:112–17

13. Trnka H, Krenn S, Schuh R. Minimally invasive hallux valgus surgery: a critical review of the evidence. *International Orthopaedics* (SICOT) 2013;37:1731–35

14. Belczyk R, Stapleton JJ, Grossman JP, Zgonis T. Complications and Revisional Hallux Valgus Surgery. *Clin Podiatr Med Surg* 2009;6:475–84

15. Baravarian B, Ben-Ad R. Revision Hallux Valgus Causes and Correction Options. *Clin Podiatr Med Surg* 2014;31:291–98

16. De Prado M. Complications in minimally invasive foot surgery. *Fuß & Sprunggelenk*11 2013:83-94

17. Easley ME, Trnka H. Current Concepts Review: Hallux Valgus Part 1: Pathomechanics, Clinical Assessment, and Nonoperative Management. *Foot & Ankle International* 2007;28 (5): 654-9.

18. Kato T, Watanabe S. The etiology of hallux valgus in Japan. *Clinical orthopaedics and related research* 1981;157:78-81.

19. Choi JY, et al., Effects of wearing shoes on the feet: Radiographic comparison of middle-aged partially shod Maasai women's feet and regularly shod Maasai and Korean women's feet. *AOFAS Annual meeting* 2017:1

20. Piqué-Vidal C, Solé MT, Antich J. Hallux Valgus Inheritance: Pedigree Research in 350 Patients With Bunion Deformity. *The Journal of Foot & Ankle Surgery.* 2007;46(3):149-54

21. Roukis TS, Landsman AS. Hypermobility of the First Ray: A Critical Review of the Literature. *The Journal of Foot & Ankle Surgery*. 2003 Nov-Dec;42(6):377-90

22. Kürklü et al. Modified Chevron Osteotomy Fixed with Stofella Pin for Hallux Valgus. *Foot & Ankle International* 2008 May;29 (5):478-82.

23. Castellet F, Vidal N, Conesa X. Escalas de valoración en cirugía ortopédica y traumatología. *Trauma Fund MAPFRE* (2010) Vol 21 Supl 1:34-43

24. Kitaoka HB, Alexander IJ, Adelaar RS, et al. Clinical rating systems for the ankle-hindfoot midfoot, hallux and lesser toes. *Foot Ankle Int* 1994;15:349-53.

25. Thordarson D, Ebramzadeh E, Moorthy M, Lee J, Rudicel S. Correlation of Hallux Valgus Surgical Outcome With AOFAS Forefoot Score and Radiological Parameters. *Foot & Ankle International* 2005 February;26 (2):122-7.

26. Dieterich K, Eichhorn J. Zehn Jahre Erfahrung mit der ambulanten Operation des hallux valgus nach Stoffella. (Experiencia de 10 años en corrección de Hallux Valgus dela Técnica de Stoffella). *Chirurgen magazin*. 2009. *38,(2)*

27. Magin M. Subkapitale MFK-I-Osteotomie nach Stoffella zur Korrektur des Hallux valgus (Osteotomía subcutánea MFK-I de Stoffella para la corrección de hallux valgus: Acutalización). *Oper Orthop Traumatol* 2011 · 23:151–159

28. Stoffella R. Die Operation nach Stoffella Subkapitale Osteotomiemit einer dynamischen Osteosynthesetechnik.(La operación de Stoffella, Osteotomía subcapital con una técnica de osteosíntesis dinámica). *FussSprungg* 2003. 1:123–132