RESULTADOS DE LA FIJACIÓN S2 PARA CORRECIÓN DE ESCOLIOSIS NEUROMUSCULAR EN EL INSTITUTO DE ORTOPEDIA INFANTIL ROOSEVELT ENTRE LOS AÑOS 2011 Y 2012

AUTOR

Dr. Juan David Vélez

Estudiante de postgrado de Ortopedia y Traumatología

ASESOR CIENTIFICO

DR. CARLOS MONTERO

Ortopedista y Traumatólogo – Cirujano de Columna

ASESOR EPIDEMIOLOGIO

DRA. KAREN MORENO / DR JOSE ELIAS DELGADO

UNIVERSIDAD EL BOSQUE

FACULTAD DE MEDICINA – DIVISION DE POSTGRADOS.

Programa de Ortopedia y Traumatología

Bogota – Colombia 2014

RESULTADOS DE LA FIJACIÓN S2 PARA CORRECIÓN DE ESCOLIOSIS NEUROMUSCULAR EN EL INSTITUTO DE ORTOPEDIA INFANTIL ROOSEVELT ENTRE LOS AÑOS 2011 Y 2012

Dr. Juan David Vélez Peláez

Estudiante de postgrado en Ortopedia y Traumatología

Trabajo de investigación para optar a titulo de medico especialista en Ortopedia y Traumatología.

Tutor Clínico

Dr. Carlos Montero

Medico especialista Ortopedia y Traumatología cirugía Columna

Tutor Metodológico

Dra. Karen Moreno / Dr. José Elías Delgado

Tutor Estadístico

Dra. Karen Moreno

UNIVERSIDAD EL BOSQUE

FACULTAD DE MEDICINA – DIVISION DE POSTGRADOS.

Programa de Ortopedia y Traumatología

Bogota – Colombia 2014

Pagina de Aprobacìon

Nota de salvedad de responsabilidad institucional

La Universidad El Bosque, no se hace responsable de los conceptos emitidos por los investigadores en su trabajo, solo velará por el rigor científico, metodológico y ético del mismo en aras de la búsqueda de la verdad y la justicia.

Agradecimiento

De manera especial agradezco a todo el servicio de Cirugía de columna del instituto Roosevelt por permitirnos hacer parte de este proyecto y por el apoyo incondicional.

TABLA DE CONTENIDO

1. Introducción 1
2. Marco Teórico 3
3. Problema 10
4. Justificación 11
5. Objetivos 13
   5.1 Objetivo General. 13
   5.2 Objetivo Específicos 13
6. Propósito 14
7. Aspectos Metodológicos 15
   7.1 Tipo de estudio 15
   7.2 Población y Muestra 15
   7.3 Criterios de Inclusión 15
   7.4 Criterios de Exclusión. 15
   7.5 Sistema de Variables. 16
   7.6 Plan de Análisis 17
   7.7 Técnica recolección de la información 18
8. Materiales y Métodos 19
9. Consideraciones Éticas 20
10. Resultados. 21
11. Discusión. 27
12. Conclusiones. 31
13. Bibliografías 32

Lista de Figuras

- Figura 1: Numero de Hombres y Mujeres. (Pagina 21)
- Figura 2: Edad de los pacientes. (Pagina 22)
- Figura 3: (Pagina 22).
- Figura 4: Angulo de Cobb PRE quirúrgico y post quirúrgico. (Pagina 23).
- Figura 5. Porcentaje de corrección de el Angulo de Cobb (Medición en el post quirúrgico). (Pagina 24).
- Figura 6: Medición de la oblicuidad pélvica PRE y post quirúrgica. (Pagina 24).
- Figura 7: Porcentaje de Corrección de la Oblicuidad Pélvica (Pagina 25).
- Figura 8: Niveles de instrumentación. (Pagina 25)
- Figura 9: Porcentajes de instrumentación según el segmento. (Pagina 26)

Introducción: *Las deformidades de columna son una patología frecuente en paciente con enfermedades neuromusculares, la severidad de las curvas esta en relación directa con el compromiso neurológico. La escoliosis neuromuscular en pacientes con parálisis cerebral es de aproximadamente un 20% y esta varia según el compromiso y la severidad de la enfermedad llegando hasta 62% en no deambuladotes y un 100% en pacientes postrados* .**Método:** *trabajo descriptivo, tipo serie de casos. 7 pacientes con parálisis cerebral clasificación GMFC IV – V, con diagnostico de escoliosis neuromuscular, intervenidos en el instituto Roosevelt entre los años 2011-2012.***Resultados:** *realizando el análisis de los datos se aprecia media de edad de 15 años (10-18 años), diagnostica de una parálisis cerebral espástica clasificación GMFC V el 71% y 29% tenían una clasificación IV, media de la curva previa a la cirugía era de 61 grados, con un porcentaje de corrección del 92%. La media de oblicuidad pélvica fue 13 grados, con un porcentaje de corrección de el 70%. Promedio de niveles de instrumentación 18 (16-19), en un 57% instrumentación de T2-S2, 29% de T1-S2, 14% de T4-S2.***Conclusiones:** *Las deformidades neuromusculares de la columna vertebral constituyen una amplia categoría, heterogénea en la que el abordaje depende de su etiología neurológica subyacente o patología muscular, el manejo multidisciplinario es esencial para realizar un tratamiento adecuado El tratamiento quirúrgico proporciona una solución definitiva. En el presente estudio se demostró que la fijación S2-iliaco es una opción de fijación sacropelvica, segura, efectiva, con muy buenas tasas de corrección para los pacientes con escoliosis de tipo neuromuscular asociado a oblicuidad pélvica los cuales se correlacionan con lo que esta reportado en la literatura*

Palabras Claves: Escoliosis, Neuromuscular, fijación lumbopelvica.

Introduction: *spinal deformities are a common condition in patients with neuromuscular diseases, the severity of the curves is directly related to neurological compromise. Neuromuscular scoliosis in cerebral palsy patients is approximately 20% and this varies according to the commitment and the severity of the disease reaching up to 62% in non walking patients and 100% in bedridden patients.* **Method:** A descriptive study, serial cases. 7 patients with cerebral palsy classification GMFC IV - V, with a diagnosis of neuromuscular scoliosis intervened surgically at the Roosevelt Institute between 2011-2012. **Results:** *performing the analysis of the data shown mean age 15 years (10-18 years), diagnosed with spastic cerebral palsy classification GMFC V 71% and 29% were rated IV, mean curve prior to surgery was 61 degrees, with a percentage of 92% correction. Pelvic obliquity average was 13 degrees, with a percentage of 70% correction. Average levels of instrumentation 18 (16-19) 57% S2 instrumentation T2, 29% of T1-S2, 14% of T4-S2.* **Conclusions:** *Neuromuscular spinal deformities are a broad and heterogeneous category, in which the approach depends on its underlying neurological or muscular disease etiology, the multidisciplinary management is essential for proper treatment Surgical treatment provides the final solution. In the present study showed that S2-iliac fixation is an option, safe, effective, with good correction rates for patients with neuromuscular scoliosis associated with pelvic obliquity infomation that correlates with what is reported literature*

Keywords: Scoliosis, Neuromuscular, lumbopelvic fixation.

1. Introducción

Las deformidades de la columna son una patología frecuente en pacientes con enfermedades neuromusculares, la escoliosis tiene una prevalencia mayor en pacientes con cualquier tipo de paralisis cerebral comparado con la poblacion general, con relación directa con la severidad del compromiso motor. (1) La curva típica en forma de C, larga compromiso multisegmentario resulta en un imbalance en el plano sagital y coronal asociado a oblicuidad pélvica.

La incidencia de escoliosis en pacientes con parálisis cerebral es de un 20%. Llegando a tener reportes en la literatura de hasta 62% en no deambuladores. (2). Existen unos factores de riesgo especificos para determinar la progresion de las curva como son la cuadriparesia, desarrollo a edad temprana, control del tronco al sentarse, oblicuidad pelvica y la presencia de mas de una curva. La historia natural de las curvas asociadas a oblicuidad pélvica tienen una progresión de 4.4 grados por año. (2)

El abordaje de los pacientes con escoliosis asociado a paralisis cerebral se diferencia de varias formas a la escoliosis idiopatica, ya que por lo general tienen un desarrollo mas temprano, una tendencia mayor hacia la progresion a pesar de alcanzar la madurez esqueletica con poca respuesta al manejo con ortesis y es propenso a necesitar con el tiempo manejo quirurgico (2). Al igual que los pacientes con escoliosis idiopática existen 3 tipos de tratamientos y incluyen la observacion, manejo con ortesis o la correccion quirugica. El objetivo principal del manejo quirugico en pacientes con escoliosis neuromuscular consiste en la obtencion de una fijacion y fusion estable, el cual recomienda la inclusión de la pelvis y la columna lumbosacra como estándar de oro cuando hay curvas asociadas a oblicuidad pélvica. Multiples autores muestran sus resultados en manejo quirugico de escoliosis neuromuscular, los cuales van desde 45-76% correccion de la curva

asi como correcciones de la oblicuidad pelvica del 49-88%, que se correlaciona a los resultados obtenidos en nuestra experiencia con la cual se evidencia correcciones de la curva del 92% y de la oblicuidad pelvica del 70%.

2. Marco Teórico

La parálisis cerebral es una lesión de las áreas motrices del cerebro, no progresiva que ocurre antes, durante o después del parto. Puede acompañarse de otras manifestaciones neurológicas tales como retardo mental, trastornos visuales, auditivos, del lenguaje y del equilibrio. Se puede considerar como un síndrome ya que el compromiso neurológico varía considerablemente entre los pacientes, mientras que algunos tienen compromisos leves, otros pueden tener graves alteraciones que producen una discapacidad total y permanente, por esto no se puede generalizar su tratamiento y cada paciente debe ser considerado de manera individual (3). El tratamiento de los pacientes con parálisis cerebral debe realizarse dentro de un equipo interdisciplinario en el cual se traten las diferentes anomalías asociadas a la lesión neurológica. Hoy en día se obtienen resultados que hace algunos años parecían imposibles. En el enfoque del tratamiento se debe tener en cuenta las capacidades motoras e intelectuales de cada paciente, desde el punto de vista ortopédico los pacientes se deben dividir en Aquellos con pronóstico de marcha y el otro grupo de pacientes sin pronóstico de marcha.

Hasta un 80% de los pacientes con parálisis cerebral logran caminar, el pronostico depende en gran medida de el compromiso neurológico (3), los pacientes sin pronostico de marcha desarrollan múltiples problemas ortopédicos, los cuales deben ser considerados al momento de abordar a estos pacientes, el objetivo en este tipo de pacientes es lograr la mejor calidad de vida posible y ofrecer a sus cuidadores una manera mas cómoda y fácil de manejarlos, esto se obtiene enfocando un tratamiento en lograr unas metas como son mantener una postura sedente, mantener una adecuada alineación de los miembros inferiores y de la columna vertebral que le permitan vestirse, sentarse. (3)

Las deformidades de la columna son una entidad frecuente en los pacientes con parálisis cerebral según La clasificación dada por la Scoliosis Research Society clasifica las

escoliosis neuromusculares en dos tipos: una de tipo neuropático (grupo en el cual se encuentra la parálisis cerebral) y otra de tipo miopatico (4).

La escoliosis en presencia de enfermedades neuromusculares, tienen un comportamiento completamente diferente de los otros tipos de escoliosis, dependiendo de la enfermedad neuromuscular subyacente el comportamiento varia, como resultado de patologías neuromusculares diversas tales como la parálisis cerebral, distrofia muscular, atrofia muscular espinal o secuelas de lesiones medulares entre otras. La deformidad típica de la columna descrita como una curva en "C", larga dada por el compromiso multisegmentario el cual se extiende en sentido caudal causando una oblicuidad pélvica generando así un imbalance tanto en el plano sagital como coronal. (5).

En la literatura actual la escoliosis se define como una deformidad tridimensional con un Angulo de Cobb > 10 grados en el plano frontal, es una entidad muy frecuente en niños con parálisis cerebral, con una incidencia aproximada de 25% (6) en general con algunas variaciones de acuerdo al compromiso motor con el cual esta directamente relacionado teniendo en pacientes con hemiplejías incidencia menor del 5%, hasta un 50-75% en pacientes con cuadriparesisas.(5)

A se diferencia de la escoliosis idiopática la escoliosis neuromuscular tiene en varios aspectos, entre los cuales están; un patrón de progresión mayor con mayor rigidez, aún en pacientes con madurez esquelética (1), curvas de inicio mas temprano (2), el manejo con corsé es mal tolerado y poco efectivo. (3-4), con mayores complicaciones en los post quirúrgicos por su patología de base y sus comorbilidades asociadas. (5).

La etiología esta atribuida principalmente a une debilidad muscular y imbalance muscular en el tronco en pacientes con parálisis cerebral, sin embargo existe poca evidencia en la literatura que soporte esta etiología, la incidencia y severidad de esta patología al parecer están directamente relacionadas con el grado de compromiso neurológico, el cual no esta bien determinado si esta directamente relacionada a la lesión cerebral primaria o es una entidad secundaria a una serie de deficiencias tales como debilidad muscular, espasticidad,

problemas de equilibrio o a su estado de postración el cual se puede ver en pacientes con un compromiso mas severo. (7)

La historia natural de la escoliosis neuromuscular en pacientes con parálisis cerebral es bien conocida, curvas largas asociadas a deformidades pélvica, hay reportes en los cuales se ha demostrado progresión hasta de 4.4 grados por año (2), también se demostró la correlación que hay entre la severidad de la curva y la disminución del estado funcional. Thometz y Simon reportan una tasa de progresión de la curva de 0.8grados por años cuando la curva media menos de 50 grados y esta aumentaba 1.4grados por año con curvas mayores de 50 grados (1). Otro estudio por Saito reporta que pacientes a la edad de 15 años el 85% con curvas mayores de 40 grados, progresaban a 60 grados, mientras que solo 13% con curvas <40 grados progresaban a 60 grados. (2)

La evaluación medica de este tipo de pacientes requiere un manejo multidisciplinario, su abordaje debe incluir examen físico completo y una evaluación músculo esquelética muy detallada, buscando una serie de parámetros como son el estado nutricional, función respiratoria, postura, balance del tronco, marcha entre otros. En el examen de la columna vertebral es importante determinar una serie de aspectos como son evaluación de el grado y flexibilidad de la curva, el balance espinal así como la oblicuidad pélvica.

Evaluación imagenología hace parte de la evaluación integral en esta población el obtener una adecuada radiografía en estos paciente puede ser un gran desafío ya que algunos no pueden ponerse de pie, sentarse o incluso por sus deformidades tan severas es difícil de acomodar un chasis de rayos aun cuando estos están acostados. No existe un consenso acerca de cual es la mejor posición para tomar las radiografías, la técnica debe ser tomada de acuerdo a las características de los pacientes y su capacidad funcional. (3) Se debe realizar siempre en lo posible en posición de pie en el cual se debe incluir completamente la columna y la pelvis, se recomienda chasis de 30x90 siempre deben tomarse proyecciones posteroanteriores (PA) y laterales, así como radiografías con inclinaciones para determinar la flexibilidad de la columna. Es su evaluación se deben tener en cuenta siempre los siguientes aspectos entre los cuales están: 1. Eje de la columna vertebral y determinar si se encuentra compensada o no compensado, se considera compensado cuando las apófisis espinosas de la vértebra C7 coinciden con las de S2. 2. Medir el grado de la deformidad de

la curva escoliotica, con el cual se recomienda el método de cobb, el cual consiste en identificar las vértebras límites de la curva, que corresponden a la vértebra más superior y inferior con mayor inclinación hacia el lado de la concavidad de la curva que va a ser medida. Se procede a trazar líneas que siguen la dirección de la placa terminal superior en la vértebra superior y en la placa terminal inferior en la vértebra mas inferior, en algunos casos no es posible identificar las placas terminales por lo cual se deben utilizar los pedículos su borde mas superior o inferior, posteriormente se trazan unas líneas perpendiculares a estas líneas inicialmente trazadas que se cruzan y forman un Angulo llamado el Angulo de Cobb (3). La resonancia preoperatoria es esencial en el estudio de los pacientes con escoliosis de tipo neuromuscular, para evaluar posibles asociaciones que puedan generar una mayor complejidad durante el procedimiento. (8).

Así como en los pacientes con escoliosis idiopática, en pacientes con escoliosis neuromusculares existen tres opciones de manejo, está el manejo observacional, vigilancia estricta de estos pacientes documentando el estado de la curva medida en las radiografías así como las flexibilidad de las curvas en cada una de las consultas, esta indicado en pacientes con curvas menores de 25 grados, 2. El manejo con ortesis no ha demostrado que prevenga la progresión de la curva (9), por lo tanto el objetivo de las ortesis en este tipo de pacientes no esta orientado a evitar o disminuir la progresión, se indican manejo con ortesis dinámicas, como un apoyo externo a la columna, lo que permite a los pacientes ser más funcionales, mejorar la postura mediante el control en algunos casos del colapso vertebral. Es importante tener en cuenta que en algunos pacientes su uso esta contraindicado, ya que en algunos casos pueden comprometer aun mas su función pulmonar ya seriamente comprometida por su enfermedad de base, además de otra serie de factores por los cuales las ortesis en estos pacientes son mal tolerados como son problemas en la motilidad gástrica, empeoramiento del estado nutricional, o simplemente la no adaptación con zonas de presión en los pacientes. (5)

Por ultimo, la estabilización quirúrgica de una curva en progresión en pacientes con parálisis cerebral es quizás el único método que existe para detenerla en la mayoría de los casos. (1,10). Los beneficios de un procedimiento de tal magnitud continúan siendo

cuestionado por algunos (11) la decisión de proceder a realizar una cirugía mayor para corrección de una escoliosis neuromuscular teniendo en cuenta la elevada morbi mortalidad continua siendo un tema de debate, actualmente no existe una indicación absoluta para definir el manejo quirúrgico (12), la indicación clásica dada para el manejo de las escoliosis idiopática la cual es en pacientes con curvas > 50 grados o progresión de una curva en paciente esqueléticamente inmaduros es aplicada para los pacientes con escoliosis neuromusculares, sin embargo en la practica diaria estos no suelen ser los principales determinantes para definir un manejo quirúrgico en esta población especial. (5)

La perdida de la funcionalidad en estos pacientes usualmente es lo que conlleva a tomar la decisión de realizar correcciones quirúrgicas, ya que a medida que la deformidad progresa, estos pacientes empiezan a presentar una serie de problemas entre los cuales están el deterioro de la capacidad o función cardiopulmonar, generación de zonas de presión que pueden terminar en lesiones en la piel ,la dificultad para sus actividades diarias, caminar, o sentarse de manera independiente o ser adaptado a su silla de ruedas. Todos estos factores son tenidos en cuenta de manera rutinaria para definir la indicación quirúrgica en estos pacientes.

Según la experiencia de acuerdo a sus cuidadores, el manejo quirúrgico, hace mas fácil el alimentarlos, vestirlos así como trasportarlos comparado con los pacientes con escoliosis severa sin tratamiento, también se cree que luego del tratamiento quirúrgico estos pacientes presentan una disminución en las molestias en la espalda, mejora la función pulmonar, hay disminución de las ulceras de presión a pesar de que esto no ha sido completamente demostrado (13).

Los objetivos del manejo quirúrgico en pacientes con escoliosis neuromusculares consisten en evitar la progresión, corregir la deformidad, conseguir una fusión sólida con un buen balance en el plano sagital y coronal, corrección de la oblicuidad pélvica, buscando aliviar el dolor, mejorar y mantener la postura en sedestación y facilitar la higiene.

El abordaje inicial cuando se decide realizar un procedimiento quirúrgico es definir; tipo de instrumentación, abordaje quirúrgico, determinar los niveles de fusión y determinar si la instrumentación debe o no incluir la pelvis.

Se recomienda una fijación multisegmentaria, usualmente con alambres sublaminares en combinación con las barras de Luque (14). Esta fijación multisegmentaria, es importante debido a que las fuerzas correctivas que se generan a través del sistema se pueden distribuir de una forma mas uniforme en una población que generalmente presenta una densidad ósea disminuida. Otros métodos recientemente han sido descritos para la fijación multinivel con igual efectividad, pero con unos costos mayores (15). Nuevos técnicas de fijación con tornillos transpediculares pueden resultar en una corrección mayor con la posibilidad de disminuir la necesidad de procedimientos por vía anterior.

En cuanto a las consideraciones técnicas en el manejo quirúrgico, las fijaciones se deben extender proximalmente hasta la columna torácica superior (T1- T2), ya que al realizar instrumentaciones torácicas bajas existe un riesgo en el cual el segmento superior se produzca una cifosis progresiva. La fijación distal depende del patrón de curva y la oblicuidad pélvica, cuando la oblicuidad pélvica es mayor de 15 grados especialmente en pacientes no deambuladores la fijación se debe extender a la pelvis. (7).

Múltiples autores han reportado sus resultados de la artrodesis para corrección de escoliosis neuromuscular (16-17). Correcciones de la curva que van desde el 45-76%, correcciones de la oblicuidad pélvica 49-88%, se ha determinado la progresión de la curva luego de la artrodesis en algunas series en las cuales se reportado hasta 10 grados de progresión, que pueden estar relacionado con la magnitud de la curva residual, y el crecimiento restante de la columna anterior.

La indicación de extender la fijación hasta la pelvis continua siendo un tema de debate, al igual que un área de un gran desafío dado por una anatomía local compleja, las fuerzas biomecánicas que se dan a través de la misma, y la mala calidad ósea del hueso sacro ya que la mayor parte del hueso sacro esta compuesto de tejido esponjoso con poca densidad ósea, en los cuales hay áreas de mayor masa ósea sobre todo a nivel del alas del iliaco y el promontorio (18), motivo por el cual se siguen explorando opciones de fijación para el manejo de deformidades que se extienden hasta la pelvis en los casos de escoliosis neuromusculares.

La literatura actual recomienda la inclusión de la pelvis y la columna sacra como estándar de oro en el manejo de escoliosis neuromuscular asociado a oblicuidad pélvica > 15 grados (19), la no inclusión en la fijación puede llevar a un aumento en la progresión de la oblicuidad pélvica y pseudoartrosis como lo demuestran algunos estudios realizado por Whitaker y col (20), se han utilizado múltiples técnicas para manejar este tipo de deformidades entre las cuales se esta la técnica de Galveston desarrollada por Allen y Ferguson en 1980 (21) y las fijaciones con tornillos a la pelvis unidos a las barras por medio de conectores con buenos resultados (17) ya que las barras en la columna posterior de la pelvis están anclados a una zona con mayor densidad ósea con la cual se ofrece una adecuada estabilidad y corrección de la oblicuidad pélvica. Sin embargo otros estudios han mostrado como la técnica clásica de Galveston, las barras de acero inoxidable aumentaba la rigidez del constructo lo que generaba mayores problemas con el fallo del material, extrusión del material de osteosíntesis y molestias a nivel de la piel además de la compleja técnica quirúrgica (22-23),

Por lo cual se han diseñado una serie de métodos adicionales para complementar la fijación de la pelvis como son la adición de tornillos sacros, tornillos iliosacros, o fijaciones espino-pélvicas transiliacas (24).

La técnica con tornillo de fijación al iliaco tiene una ventaja y es la modularidad del sistema y permite una fácil inserción de los implantes comparados con la técnica de Galveston (25).

La utilización de múltiples tornillos transpediculares pueden proveer una corrección suficiente para evitar las liberaciones por vía anterior que están descritas con las técnicas clásicas y permitir estos procedimientos en un solo tiempo quirúrgico con la disminución de la morbilidad en estos pacientes (26).

3. Problema

Las enfermedades neuromusculares son un conjunto de más de 150 enfermedades neurológicas de naturaleza progresiva y en su mayoría de origen genético, son entidades que no son infrecuentes se encuentran ampliamente distribuidas a nivel mundial especialmente en zonas de alta consanguinidad, muchas de ellas son causa de discapacidad progresiva en los pacientes afectadas, los que genera un alto impacto a nivel individual, de la familia y la sociedad por lo cual un diagnóstico oportuno es fundamental.

La escoliosis neuromuscular es una enfermedad que varía de acuerdo a la patología de base con reportes que van desde un 25% en pacientes con parálisis cerebral en general, 80% en pacientes con ataxia de Friedrich hasta un 100% en pacientes con lesiones medulares. **(27)**

Debido al alto volumen de pacientes con enfermedades neuromusculares que se manejan en el instituto Roosevelt que cursan con escoliosis de tipo neuromuscular con indicación quirúrgica es de gran importancia realizar un abordaje integral con un adecuado planeamiento quirúrgico teniendo en cuenta el balance sagital y coronal así como oblicuidad pélvica al momento de definir la fijación distal.
Por lo cual se pretende evaluar los resultados de la fijación S2 en los pacientes operados en el instituto con diagnóstico de escoliosis neuromuscular entre los años 2011-2012.

4. Justificación

Fusiones de la columna lumbosacra continúan siendo un reto para la cirugía de columna, su compleja anatomía, fuerzas biomecánicas únicas que se generan en la zona, la mala calidad ósea del sacro son solo algunas de las muchas razones de la dificultad de este tipo de cirugías.

La escoliosis neuromuscular es una entidad frecuenten pacientes con parálisis cerebral la severidad de la curva está directamente relacionada con el grado de compromiso neurológico, usualmente comprende deformidades toracolumbares severas las cuales requieren de fijaciones extensas con la inclusión de múltiples segmentos en la fijación, con el fin de conseguir y mantener una adecuada corrección de la curva y la oblicuidad pélvica.

Múltiples técnicas han sido descritas, de fijación pélvica en este tipo de pacientes, como son los tornillos al sacro, placas sacras, cirugía de Galveston y los tornillos iliosacros, lo que hace evidente la dificultad de estos procedimiento, donde están descritas complicaciones como aflojamiento y pseudoartosis.

Múltiples estudios han demostrado que instrumentaciones extensas que incluyen el sacro sin realizar un soporte en la pelvis es un factor predisponerte de fallo en la instrumentación y reintervención (28-29), El diseño de tornillos iliacos, para las fijaciones pélvicas permiten una mejor modularidad, y estudios biomecánicos han mostrado mejores índices de fusión y alta resistencia a el fallo. (30)

Este procedimiento quirúrgico extenso con numerosas complicaciones potenciales, pero con altas tasas de éxito se pueden lograr cuando se lleva a cabo de una manera sistemática y en forma apropiada con una adecuada selección de los pacientes como lo es evidente en los resultados obtenidos en este estudio con tasas de corrección de la curva de un 92% y 70%

de corrección de la oblicuidad pélvica que se correlaciona con los descrito en la literatura en los cuales los resultados sin muy similares con tasas de corrección de la curva que van desde el 45-76%, correcciones de la oblicuidad pélvica 49-88%.

5. Objetivos

5.1 General:

Describir los resultados de una técnica quirúrgica para el manejo de escoliosis neuromuscular con fijación a S2 en el Instituto de Ortopedia Infantil Roosevelt entre los años 2011-2012 con el fin de dar a conocer una opción terapéutica, con resultados predecibles en este tipo de pacientes.

5.2 **Especifico:**

Describir las características socio demográficas y clínicas de los pacientes de estudio.

Determinar la corrección de la curva medida por el ángulo de Cobb y la oblicuidad pélvica en los pacientes de estudio.

Comparar los resultados obtenidos con lo que esta descrito en la literatura actual.

6. Proposito

El propósito es evaluar una serie de características en los pacientes intervenidos en el instituto Roosevelt como son la edad, genero, clase funcional de los pacientes intervenidos, así como mirar los índices de corrección tanto de la deformidad como de la oblicuidad pélvica en esta población de pacientes.

7. Aspectos Metodológicos

7.1Tipo de Estudio:

Se realizo un estudio descriptivo tipo serie de casos en los pacientes del instituto de ortopedia infantil Roosevelt tratados quirúrgicamente por escoliosis neuromuscular entre los años 2011-2012

7.2 Población y Muestra

Pacientes intervenidos quirúrgicamente en instituto de ortopedia infantil Roosevelt con diagnóstico de escoliosis neuromuscular entre 2011 y 2012

7.3 Criterios de Inclusión:

- Pacientes con escoliosis de tipo neuromuscular.
- Pacientes con radiografía pre quirúrgica y postquirúrgica.
- Pacientes tratados quirúrgicamente para escoliosis neuromuscular entre el 2011 y 2012 en el IOIR.

7.4 Criterios de Exclusión:

- Pacientes con escoliosis congénita concomitante.
- Pacientes sin registro completo de historia clínica.

7.5 Sistema de Variables:

VARIABLES	DEFINICION	NIVEL DE MEDICION	UNIDAD DE MEDIAD
Historia Clínica	Numero de documento de identidad del paciente (registro civil, tarjeta de identidad)	Cualitativa Nominal multinomial	
Edad	Duración de la existencia de un individuo medida en unidades de tiempo.	Cuantitativa Razón	años
Sexo	Masculino / femenino	Cualitativa / Nominal / Binomial	
Diagnóstico de Paciente	Patología de base presentada por el paciente con escoliosis neuromuscular	Cualitativa / Nominal / multinomial	
Fecha de Cirugía	Día / mes / año en el cual se realizó el procedimiento quirúrgico	Otro tipo de variable	Día/ mes/ año
Angulo de Cobb Prequirúrgico	Ángulo formado entre una línea trazada paralela a la placa terminal superior de una vértebra límite superior y una línea paralela a la placa terminal inferior de la vértebra límite inferior, utilizado para medir el plano coronal en la radiografía panorámica anteroposterior para medir la escoliosis	Cuantitativa / Continua	Grados
Oblicuidad pélvica	Inclinación anormal de la pelvis con respecto a la columna vertebral	Cuantitativa / Continua	Grados
		Cuantitativa /	Grados

Niveles de instrumentación	Numero de niveles instrumentados para realizar la corrección de la escoliosis	Cuantitativa / Continua	Grados
Angulo de Cobb postquirúrgico	Ángulo formado entre una línea trazada paralela a la placa terminal superior de una vértebra límite superior y una línea paralela a la placa terminal inferior de la vértebra límite inferior, utilizado para medir el plano coronal en la radiografía panorámica anteroposterior para después de la corrección de la escoliosis , utilizando los mismos niveles medidos en	Cuantitativa / Continua	Grados

7.6 Plan de Análisis:

Teniendo en cuenta los datos tabulados en la base de Microsoft Excel 2010 versión 14.0.4760.1000, se considera en primera instancia el análisis univariado , que nos permita determinar el comportamiento de cada una de las variables así determinar y analizar las medidas de tendencia central y dispersión de las variables numéricas, tales como edad de los pacientes, numero de niveles de instrumentación, ángulo de cobb de la deformidad tanto pre como post quirúrgica y oblicuidad pélvica pre y post quirúrgica.

Así mismo se determinara y analizara la frecuencia absoluta y relativa de las variables cualitativas como el género, diagnostico de los pacientes. Una vez recolectada la información en la base de datos, se presentara en gráficos (diagrama de barras, pasteles) que evidencien los resultados obtenidos para su posterior interpretación y análisis.

7.7 Técnica de recolección de la información:

Teniendo en cuenta las consideraciones éticas y la reglamentación dada por la Resolución Nº 008430 de 1993 (4 de Octubre de 1993), para la investigación con pacientes de una institución hospitalaria, el presente trabajo se considera como estudio de riesgo mínimo, puesto que no requirió contacto directo con el paciente. La finalidad de la información es estrictamente académica.

La recolección de la información de los casos seleccionados a partir de los criterios de inclusión, se realizó a través de una tabla de registro con las variables descritas en la matriz. La técnica utilizada fue la observación directa y registro en tabla Excel a partir de la información registrada en la historia clínica de cada paciente y la medición de las variables radiológicas en el sistema Synapse. La recolección de la información y las mediciones de las radiografías fueron realizadas siempre por la misma persona.

La técnica utilizada fue observación directa, medición manual de las variables radiológicas y registro manual en tabla Excel.

8. Materiales y métodos:

Se revisó de manera retrospectiva la base de datos del servicio de cirugía de columna del instituto ortopedia infantil Roosevelt, se inició la búsqueda desde el año 2011 año en el cual se implementó la técnica en el instituto, se buscó el diagnóstico de escoliosis neuromuscular M414 en la base de datos, se presentó el trabajo en el comité de ética de el instituto Roosevelt para su aprobación.

Se encontraron 11 pacientes que cumplían con los criterios de inclusión planteados al inicio del trabajo, se buscaron los registros en las historias clínicas, se revisaron radiografías pre y post quirúrgicas y se realizaron mediciones del Angulo de cobb pre y post operatorio y se realizaron igualmente mediciones de la oblicuidad pélvica tanto pre como post operatorias. Fueron excluidos de el estudio 4 pacientes ya que no tenían los registros completos (faltaban datos en las historias clínicas y resultados de las mediciones de las radiografías o las radiografías no estaban en el sistema. Se realizó una base de datos en Excel con las variables en estudio y de interés por los investigadores más colaboradores de el instituto y se aplicó la creada en el anexo 1.

9. Consideraciones Éticas:

Se trata de una investigación sin riesgo según lo estipulado en la Resolución 008430 de 1993 del Ministerio de Salud y la declaración de Helsinki. Teniendo en cuenta lo anterior, este estudio no implica ningún riesgo para los pacientes, puesto que se llevó a cabo únicamente la revisión y análisis de la información obtenida a través de las historias clínicas. Asimismo, se respetaron plenamente los principios éticos de autonomía, justicia, beneficencia y no maleficencia.

Se suprimió la presencia de nombres de los individuos incluidos en la presente investigación, por lo que podrá ser divulgada al público científico, teniendo en cuenta los rigores que ello implica y su debida aprobación por los intervinientes.

10. Resultados:

La información reunida corresponde a 7 pacientes que cumplían con los criterios de inclusión, los cuales fueron manejados de forma quirúrgica en el instituto de ortopedia infantil Roosevelt entre los años 2011 – 2012 con la misma técnica quirúrgica de fijación S2.

En cuanto a la distribución por genero se encontró 4 hombres que correspondían al 57% y 3 mujeres que corresponden al 43%. (Grafica 1).

La edad promedio de los pacientes fue de 15 años con rangos de edad que oscilan entre los (10-18 años). (Grafica 2), se realizó el diagnostico de los pacientes basados en la clasificación de la escala funcional GMFC en relación con esta clasificación la distribución de los grupos fue la siguiente un 7 pacientes que corresponden a un 61% tenía una clase funcional IV y 2 pacientes que corresponden a un 29% presentaban una clase funcional V. (Grafica 3).

Figura 1. Distribución por Género en términos de porcentaje.

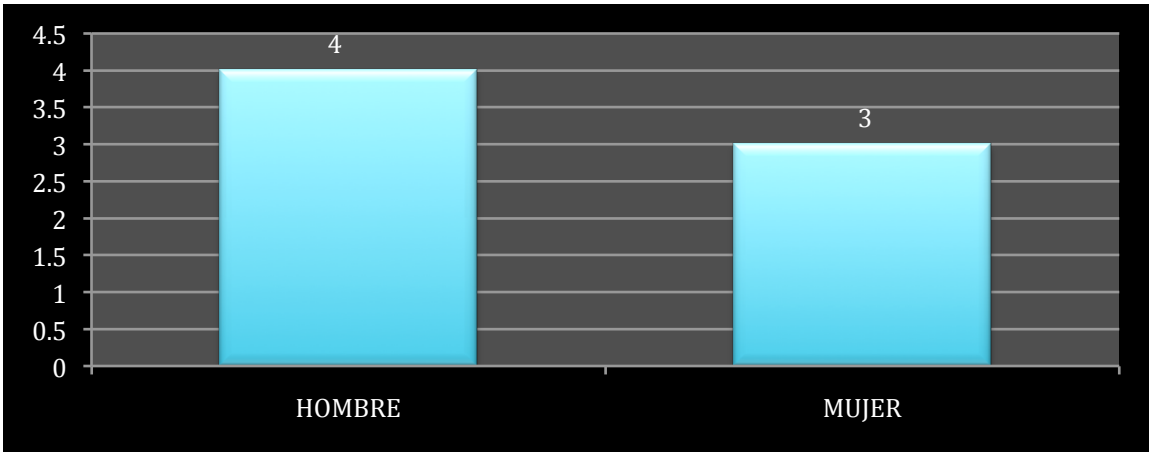

Figura 2 Distribución de acuerdo a la edad

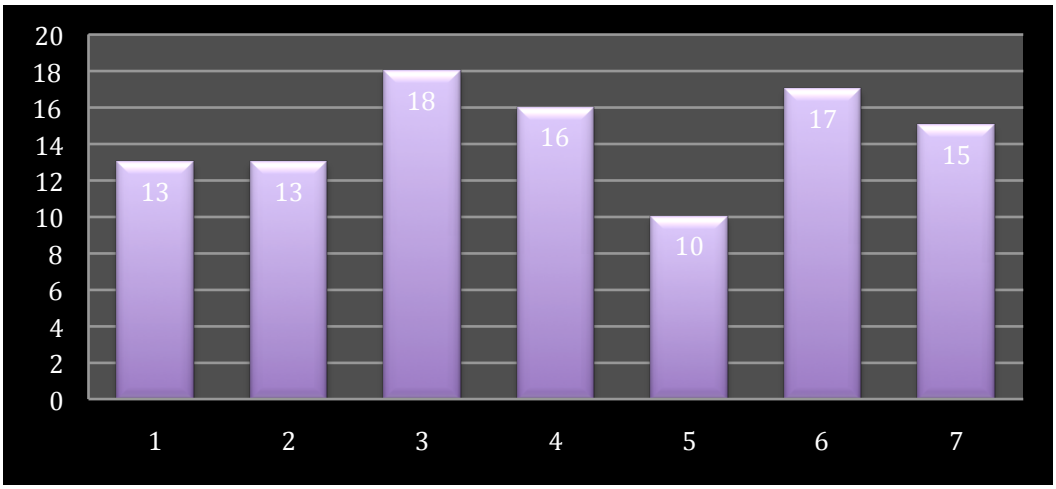

Figura 3: Clasificación de la clase funcional según la escala GMFC

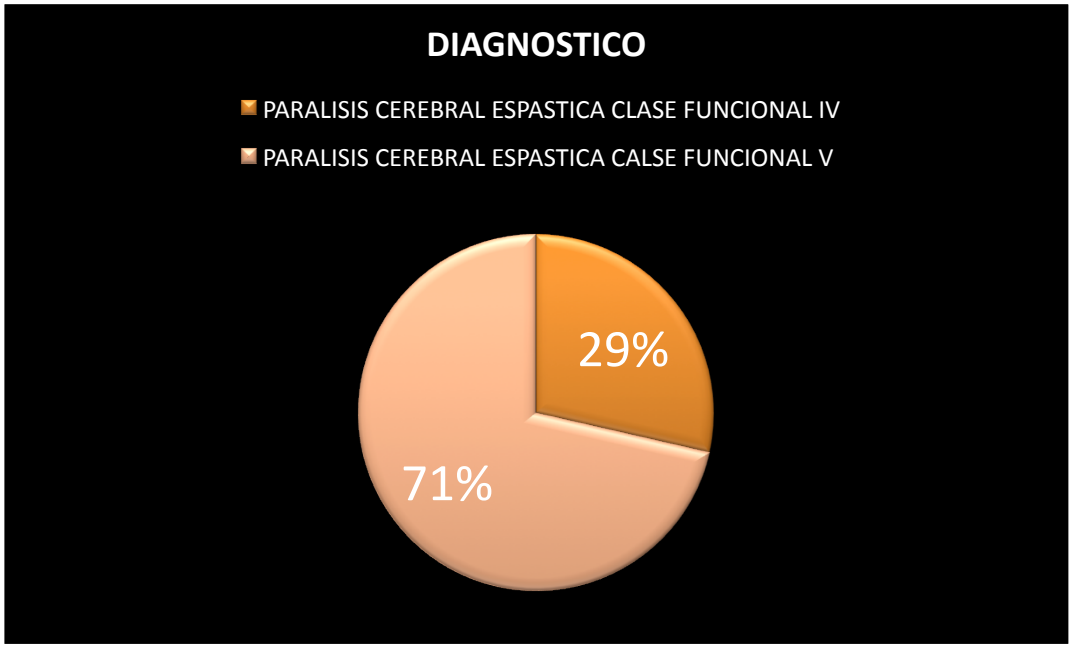

Todos los pacientes se midieron según el método de Cobb siendo este universal el más difundido para medir las curvaturas tanto fisiológicas como patologías de la columna vertebral en los planos coronal y sagital, teniendo en cuenta la intersección de las líneas trazadas por el platillo superior y el platillo inferior de la vértebra más proximal y distal de la curva escoliotica y se encontró antes del procedimiento quirúrgico que los pacientes presentaban una media de la curva escoliotica pre quirúrgica de 71 grados con rangos entre 42-72 grados, y luego del procedimiento se midió el ángulo de Cobb en las radiografías post quirúrgicas donde se evidenciaba una media de 5 grados con rangos 1-11 grados (Grafica 4), con un resultado bastante bueno con tasa de corrección de la curva de un 92%.(Grafica 5).

Figura 4: Medición de los índices de Cobb pre y post quirúrgicos

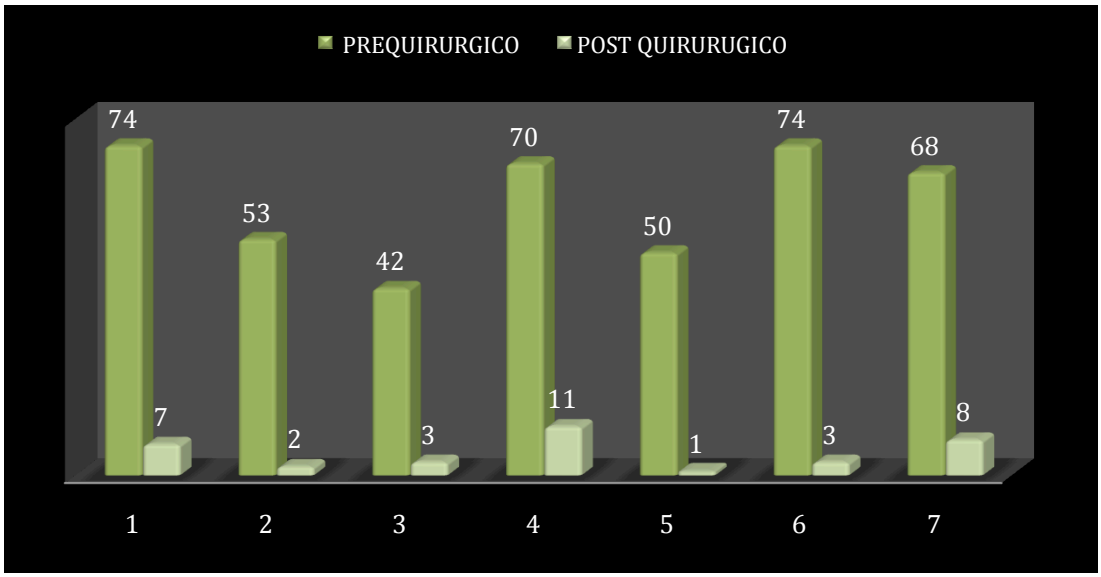

Figura 5: Porcentaje de corrección de la Curva escoliotica

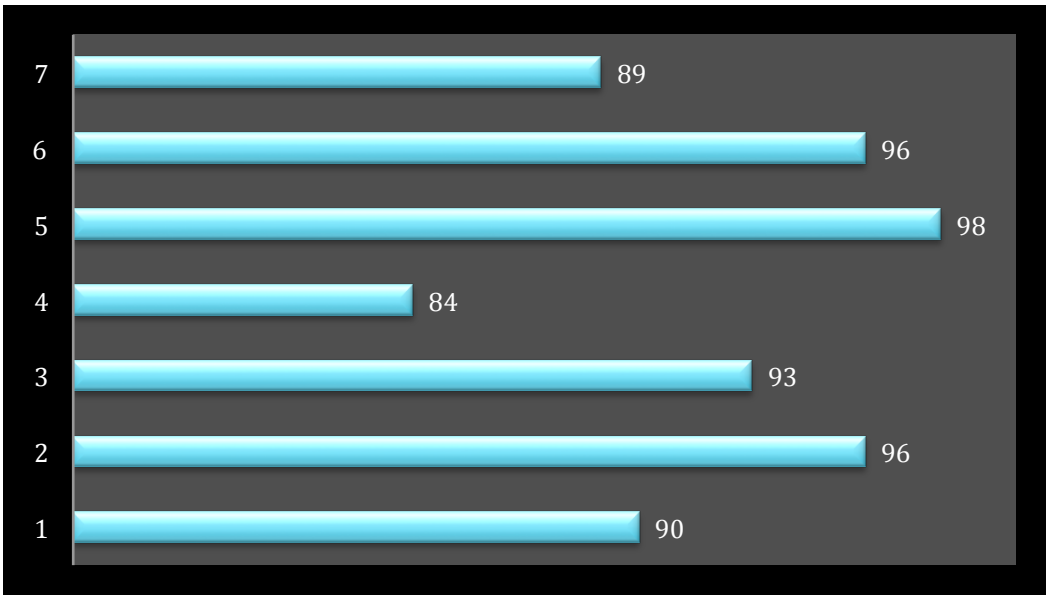

Al igual que la curva escolioica todos los pacientes se les valoro la oblicuidad pélvica previa a la cirugía y en las radiografías post operatorias, en la evaluación de las radiografías prequirúrgica los pacientes tenían una media de oblicuidad pélvica de 13 grados con rangos entre 8–20 grados (Grafica 6) y posterior a la cirugía se evidencio una media de corrección de 9 grados con un porcentaje de corrección del 70%. (Grafica 7).

Figura 6: Medición de la oblicuidad pélvica pre y post operatoria

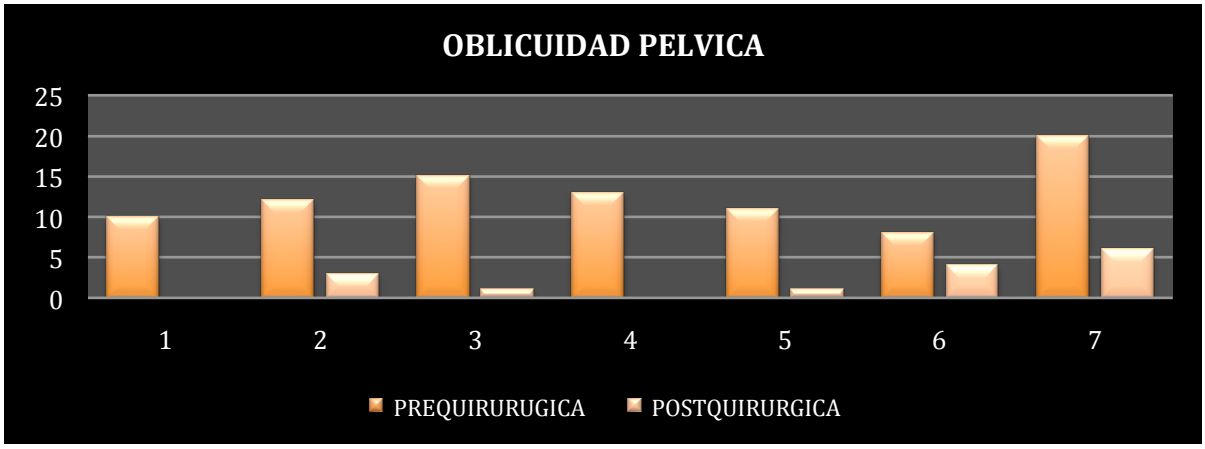

Figura 7: Porcentaje de Corrección de la oblicuidad pélvica.

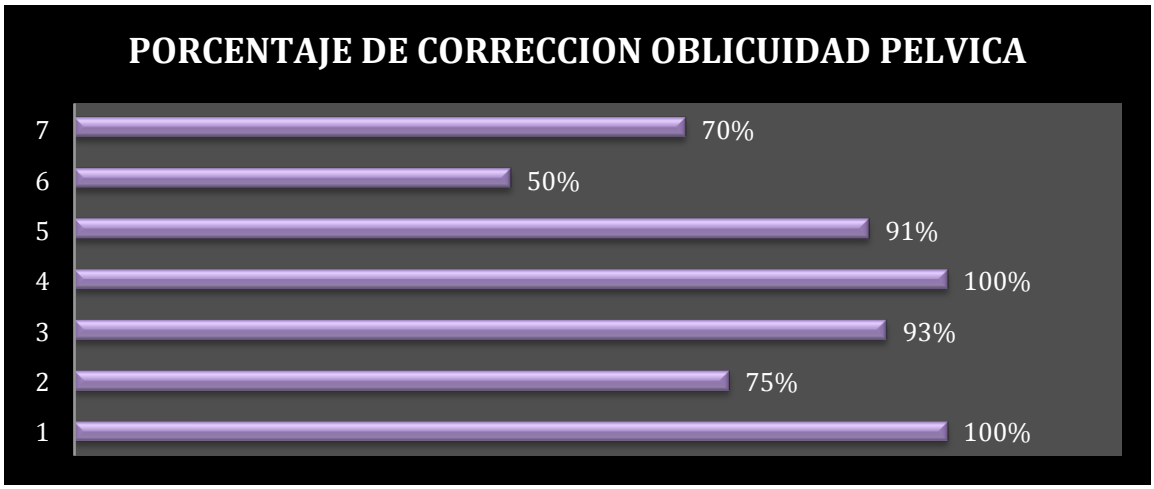

Por último se valoró el número de segmentos artrodesados y se evidencio que el promedio fue de 18 niveles con un rango de niveles artrodesados de 16–19 (Grafica 8), y se realizó una medición de los niveles comprometidos en la fijación se evidencio que el 57% de las instrumentaciones comprendían los segmentos entre T2 – S2, un 29% de T1 – S2, un 14% de T4 – S2 como lo muestra la grafica 9.

Figura 8 Numero de niveles de instrumentación.

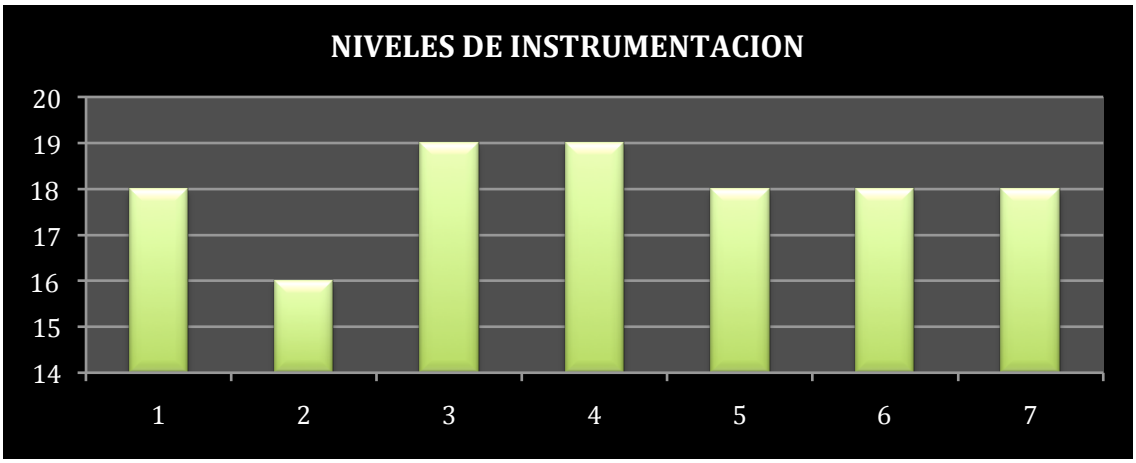

Figura 9: Niveles comprendidos en la fijación.

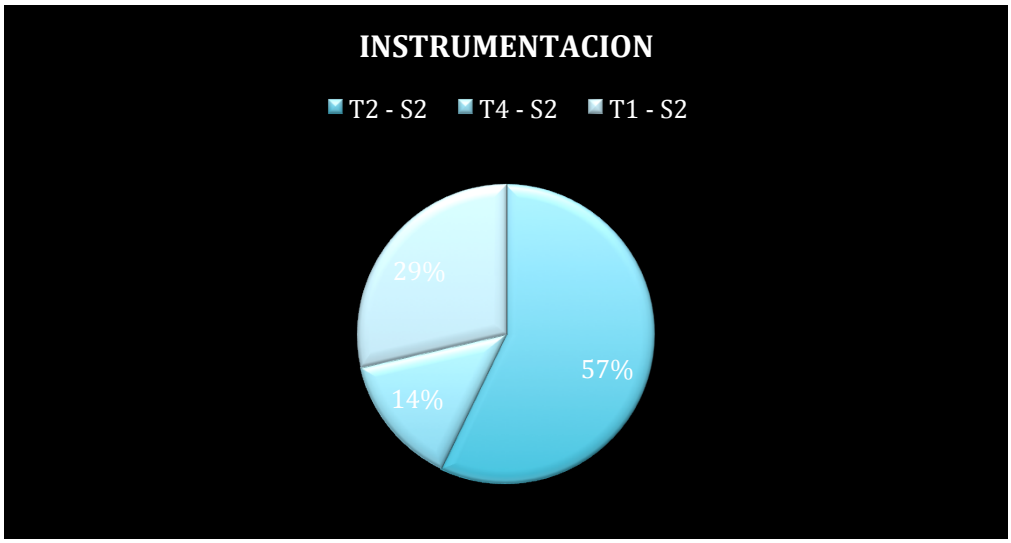

11. Discusión

El termino escoliosis neuromuscular describe un espectro de entidades que compromete la columna vertebral que tienen todas en común un compromiso del sistema musculo esquelético debido a una alteración en la innervación o directamente en el músculo. Como consecuencia de estas alteraciones, la columna vertebral de estos pacientes carece de propiedades de soporte que mantienen un adecuado balance y postura. Aunque no hay literatura especifica acerca de la incidencia de escoliosis neuromuscular debido a la variación que existe de acuerdo a la entidad subyacente, la literatura actual reporta una incidencia de un 25 % en general para los pacientes con parálisis cerebral incidencia que variar ya que está directamente relacionada con el grado de compromiso neurológico, tal como se evidencia en nuestros resultados en los cuales todos los pacientes llevados a cirugía en el instituto tenían como diagnostico una parálisis cerebral espástica con un compromiso neurológico severo clasificados por la escala funcional GMFC IV y V.

Como se ha demostrado en diferentes estudios los pacientes con escoliosis neuromuscular tienen un pobre respuesta al tratamiento conservador, por lo que el abordaje y el manejo es diferente a los pacientes con escoliosis idiopática. La oblicuidad pélvica comúnmente asociada a la escoliosis en pacientes con parálisis cerebral, genera unas serie de dificultades en esta población como es mantener una postura sedente y adecuada; factor fundamental que debe ser tomado en cuenta al momento se realizar correcciones en este tipo de pacientes. (22-23).

Las correcciones de la oblicuidad pélvica requieren de una extensión de la instrumentación hasta la pelvis (31), uno de los retos más grandes en las fijaciones posteriores en el manejo de esta entidad es conseguir una fijación estable del constructo en la zona sacro-pélvica (15), el uso de alambres sublaminares asociado a barras premoldeadas más conocido como la técnica clásica de Galveston, ha sido un método aceptado ampliamente utilizado que incorpora el hueso iliaco en la fijación, introducido inicialmente en 1980 con muy buenos resultados (17-21), a la fecha con tasas de corrección de las deformidad que varían entre

45-76% y tasas de corrección de la oblicuidad pélvica entre 29-88%, con una disminución significativa de las complicaciones presentadas con las instrumentaciones iniciales de Harrington y Luque. (14-19).

Recientemente con el desarrollo de la instrumentación con el tornillo ilio-sacro como un medio de fijación de la pelvis se ha modificado la práctica habitual, adoptando la mayoría de los centros el empleo de este como un medio de fijación a la pelvis para el manejo de pacientes con escoliosis idiopática.

Estudios que comparan las barras de Galveston con los tornillos iliacos o lumbosacros reportan mejores tasas de corrección con disminución de los halos radiolucidos alrededor de las fijaciones pélvicas y disminución de los fallas de los sistemas. (32).

Debido a los problemas generados con las técnicas clásicas como era la pérdida de la corrección inicial de la oblicuidad pélvica, reportadas luego de la fijación espinopelvica usando la técnica de Luque (33). Otros problemas también se fueron evidenciando con las técnicas clásicas como era la migración de los implantes y el fallo con la técnica de Galveston ya que se generaba un gran movimiento dentro de la tabla ósea de las barras en el iliaco generando brazos de palanca que conllevaban a la perdida de la fijación espinopelvica, otros estudios clínicos a corto plazo muestran resultados una serie de resultados adversos de la técnica de Galveston con alta incidencia de pull out la fijaciones proximales (32%), migraciones dístales de la barras iliacas en un 12%. (32). Y en general se reportan complicaciones mayores como son infecciones profundas, fallo en la iinstrumentación y pseudartrosis están reportados de un 7-45% de los pacientes tratados con estas técnicas. (34-35-36-37-38).

Los pacientes con escoliosis neuromuscular en los cuales las artrodesis esta indicadas hasta la región sacra la fijación distal es un componente crucial en el resultado de estas mismas, múltiples estudios muestran como instrumentaciones largas y fusiones hasta el sacro sin fijaciones complementarias predisponen a un fallo temprano y reintervención (39). Kim reporta como el nivel de L5 – S1 es la zona con más alto índice de pseudoartrosis en pacientes adultos con cirugías de corrección de escoliosis, con unas tasas hasta de un 24% (39), y estas relacionadas en forma directa con pobres resultados (39).

La literatura actual ha mostrado como la fijación con tornillos transpediculares dístales ha ganado una gran popularidad, y constructos similares se han empezado a utilizar en las correcciones de escoliosis neuromuscular (40), Miladi, Zeller y Dubosset (26) describieron las primeras experiencias en el manejo de escoliosis neuromusculares con tornillos transpediculares iliosacros cuando los pacientes presentaban un imbalance espinopelvico en 1997, estudios biomecánicos indican que la fijación al iliaco mejora la rigidez tienen mayor resistencia a el pull-out (20-41-42) de los que tenían la fijación clásica con la técnica de Galveston (21), además de la ventaja de una técnica de más fácil inserción diferente a lo que se veía en las barras de Galveston en la cual había premoldear la barra en 3 dimensiones para ajustar a el ala iliaco. (43-44).

Adquirir una fusión sólida en la unión lumbosacra continua siendo un gran desafío y el pilar fundamental en la corrección de deformidades en la columna vertebral, múltiples estudios muestran altas tasas de pseudoartrosis asociada a fallos cuando se utilizan instrumentaciones hasta S1 sin fijaciones suplementarias (28-29-45), fijaciones lumbopelvicas deben ser utilizadas en estos casos, múltiples técnicas han sido descritas entre las cuales están las barras trans iliacas y solo tornillos iliosacros entre otros, estudios in Vitro demuestran como biomecánicamente los tornillos iliacos son superiores sin embargo para la aplicación de estos se requieren incisiones adicionales, disecciones mayores y la utilizaron de conectores prominentes que en esta población pueden generar complicaciones relacionadas con la piel. (14).

Por lo cual se muestra los resultados del instituto Roosevelt con un método alternativo de fijación lumbopelvico como es la fijación S2-iliaco descrita inicialmente por os Dr. Sponseller y Kebaish en poblaciones pediátricas y adultas respectivamente (46) técnica que da algunas soluciones a problemas que se presentaban en estos pacientes ,biomecánicamente es una zona de mucha resistencia según los estudios realizados por O Brian (47)con otros beneficios como son evitar disecciones mayores al tener alineada la tabla iliaca con S2, lo cual evita la utilización de conectores que puedan generar complicaciones.(32-48) Se muestra en nuestro estudio técnica segura con porcentajes de corrección de la curva de un 92% y de la oblicuidad pélvica de un 70% los cuales se correlacionan de manera muy similar a los reportados a la literatura, sabemos que aun así

este estudio presenta unas limitaciones como son el ser retrospectivo, el limitado número de pacientes y el seguimiento de los mismos, por lo cual no se puede dar una recomendación de peso sin embargo consideramos que es importante mostrar estos resultados tempranos en vez de esperar seguimientos a largo plazo, con los cuales se pueden tomar información para la elaboración de trabajos siguientes.

12. Conclusiones:

Las deformidades neuromusculares de la columna vertebral constituyen una amplia categoría, heterogénea en la que el abordaje depende de su etiología neurológica subyacente o patología muscular, el manejo multidisciplinario es esencial para realizar un tratamiento adecuado.

El manejo conservador no tiene evidencia por el contrario puede ser mal tolerado. El tratamiento quirúrgico proporciona una solución definitiva. En el presente estudio se demostró que la fijación S2-iliaco es una opción de fijación sacropelvica, segura, efectiva, con muy buenas tasas de corrección para los pacientes con escoliosis de tipo neuromuscular asociado a oblicuidad pélvica los cuales se correlacionan con lo que esta reportado en la literatura

13. Bibliografía:

1. Thometz JG, Simon SR: progresión of scoliosis alter skeletal maturity in institutionalized adults who have cerebral palsy. J Bone Joint Surg Am. 1988;70:1290-1296.
2. Satio N, Ebara S, Ohotsuka K, Kumeta H, Takaoka K: Natural history of scoliosis in spastic cerebral palsy. Lancet 1998; 351: 1687-1692.
3. Roselli, Duplat, Uribe, Turriago Ortopedia infantil: 2005 escoliosis idiopatica 180-189.
4. Newton PO. Neuromuscular scoliosis. Available at etext.srs.org/book/. Accessed April 8, 2012.
5. Norbert Boos , Max Aebi Spinal Disorders, Fundamentals of diagnosis and treatment 2008 663-691.
6. Hodkinson I, Berard C, Chotel F, Berard J: Pelvic obliquity and scoliosis in Non – Ambulatory patients with cerebral palsy: a descriptive study of 234 patients over 15 years of age. Rev Chir Orthop Reparatrice Appar Mot 2002; 88: 337-341.
7. McCarthy J, Linda P, Betz R, Scoliosis in the child with cerebral palsy Jaaos 2006, 14;367-375.
8. Williamson JB, Galasko CS. Spinal cord monitoring during operative correction of neuromuscular scoliosis. J Bone Joint Surg Br 1992;74:870—2
9. Olafsson Y, Sarast H, et al. (1999) Brace treatment in neuromuscular spine deformity. J Pediatr Orthop 19(3):376–9
10. Gersoff WK, Renshaw TS. The treatment of scoliosis in cerebral palsy by posterior spinal fusion with Luque-rod segmental instrumentation. J BoneJoint Surg Am 1988;70:41â€“44.

11. Kalen V, Conkl in MM, Sherman FC. Untreated scoliosis in severe cerebral palsy. J Pediatr Orthop 1992;12:337-340.
12. Lonstein J, Akbarnia B (1983) Operative treatment of spinal deformities in patients with cerebral palsy or mental retardation. J Bone Joint Surg Am 65:43–55
13. Green NE. Cerebral palsy. In Canale ST, Beaty JH, eds.Operative pediatric orthopaedics. St. Louis: Mosby-Year Book, 1991:611.
14. . Gau YL, Lonstein JE, Winter RB, et al. Luque-Galveston procedure for correction and stabilization of neuromuscular scoliosis and pelvic obliquity: a review of 68 patients. J Spinal Disord. 1991;4
15. Phillips JH, Gutheil JP, Knapp DR Jr (2007) Iliac screw fixation in neuromuscular scoliosis. Spine 32:1566**–1570**
16. Boachie – adjei O, Lonstein JE, Winter RB, Koop S, Vanden Brink K, Denis F: Management of neuromuscular spinal deformities with luque segmental inrtumentation. J Bone Joint Surg Am, 1989; 71:548 – 562.
17. Bulman WA, Dormans JP, Ecker ML, Drummond DS: posterior spinal fusion for scoliosis in patients with cerebral palsy: a comparision of luque rod and unit rod instrumentation. J pediatr orthop 1996; 16: 314 -323.
18. Peretz Am, Hipp JAHeggeness MH. The internal bony architecture of the sacrum. Spine 1998; 23: 971-974.
19. Moshirfar A, Rand FF, Sponseller PD, et al. Pelvic fixation in spine surgery. Historical overview, indications, biomechanical relevance, Bone Joint Surg Am. 2005;87(suppl 2): 89–106.
20. . Whitaker C, Burton DC, Asher M:Treatment of selected neuromuscular patients with posterior instrumentation and arthrodesis ending with lumbar pedicle screw anchorage. Spine 2000;25:2312-2318.
21. Allen Blur, Ferguson RL. The Galveston technique of pelvic fixation with L. Rod instrumentation of the spine. Spine 1984; 9: 388 – 394.
22. Moreau M, Mahood J, Moreau K, Berg D, Hill D, Raso J (2002) Assessing the impact of pelvic obliquity in postoperative neuromuscular scoliosis. Stud Health technol inform 91:481–485

23. Nielsen C, Gutierrez-Farewik EM, Hirschfeld H, Saraste H (2008) Seat load characteristics in children with neuromuscular and syndrome-related scoliosis: effects of pathology and treatment. J Pediatr Orthop 17:139–144
24. King AG, Thomas KA, EiserlohHLIII, Mills TE, Pisciotta DN: Analysis of the STIF technique for spino-pelvic fixation: Clinical results in 19 patients with neuromuscular scoliosis. J Pediatr Orthop 2000;20:667-676.
25. Arlet V, Marchesi D, Papin P, et al. The "MW", sacropelvic construct: an enhanced fixation of the lumbosacral junction in neuromuscular pelvic obliquity. Eur Spine J 2007; 16: 373-377.
26. . Miladi LT, Ghanem IB, DraouiMM, Zeller RD, Dubousset JF (1997) Iliosacral screw fixation for pelvic obliquity in neuromuscular scoliosis. A long-term follow-up study. Spine 22(15): 1722–9
27. **Berven S, Bradford DS. Neuromuscular scoliosis: causes of deformity and principles for evaluation and management. Semin Neurol 2002;22:167-78.**
28. Edwards CC II, Bridwell KH, patel A, Rinella AS, Berra A, Lenke LG,: long adult deformity fusions to L5 and the sacrum. A matched cohorte análisis. Spine 1996 – 2005. 2004.
29. Edward CC II, Bridwell KH, Patel A, Rinella AS, Jung Kim, Y, Berra AB, et al: Thoracolumbar deformity arthrodesis to L5 - S1 disc. Spine (Phila Pa 1976 28: 2122-2131, 2003).
30. Mc Cord DH, Cunninghan BW, Shono Y, et al. Biomechanical análisis of lumbosacral fixation. Spine 1992; 17: s235-s243
31. Vialle R, Delecourt C, Morin C (2006) Surgical treatment of scoliosis with pelvic obliquity in cerebral palsy: the influence of intraoperative traction. Spine 31:1461–**1466**
32. Peelle MW, Lenke LG, Bridwell KH, et al. Comparison of pelvic fixation techniques in neuromuscular spinal deformity correction: Galveston rod versus iliac and lumbosacral screws. Spine. 2006;31:2392–2398; discussion
33. Early S, Mahar A, Oka R, Newton P (2005) Biomechanical comparison of lumbosacral fixation using Luque-Galveston and Colorado II sacropelvic fixation: advantage of using locked proximal fixation. Spine 30:1396**–1401**

34. Drummond DS. Neuromuscular scoliosis: Recent concepts. J Pediatr Orthop. 1996;16:281–283.4.
35. Noordeen MHH, Lee J, Gibbons CER, et al. Spinal cord monitoring in operations for neuromuscular scoliosis. J Bone Joint Surg Br. 1997;79: 53–57.
36. Bridwell KH, Baldus C, Iffrig TM, et al. Process measures and patient/ parent evaluation of surgical management of spinal deformities in patients with progressive flaccid neuromuscular scoliosis (Duchenne's muscular dystrophy and spinal muscular atrophy). Spine. 1999;24:1300–1309.
37. Benson ER, Thomson JD, Smith BG, et al. Results and morbidity in a consecutive series of patients undergoing spinal fusion for neuromuscular scoliosis. Spine. 1998;23:2308–2318
38. Shufflebarger HL, Grimm JO, Bui V, et al. Anterior and posterior spinal fusion: Staged versus same-day. Spine. 1991;16:930–933
39. Kim YJ, Bridwell KH, Lenke LG, et al. Pseudarthrosis in adult spinal deformity following multisegmental instrumentation and arthrodesis. J Bone Joint Surg Am 2006;88:721–8.
40. Modi HN, Suh SW, Song HR, Fernandez HM, Yang JH (2008) Treatment of neuromuscular scoliosis with posterior-only pedicle screw fixation. J Orthop Surg Res 3:23
41. Lebwohl Nh, Cunningham bw, dmitriev a, et al. Biomechanical comparision of lumbosacral fixation techniques in a calf spine model. Spine (phila pa 1976), 2002; 27 2312-2320
42. Erikson ma, Oliver t, baldini t, et al. Biomechanical assessment of convencional unit rod fixation versus a unit rod pedicle screw construct: a human cadáver study. Spine (phila pa 1976), 2004;29:1314-1319. (5-6)
43. kuklo tr, bridwell kh, lewis sj, et al. Minimum 2 year análisis of sacropelvic fixation an l5-s1 fusion using s1 and iliac screw. Spine (phila pa 1976) 2001; 26, 1976-1983.
44. Alegre gm, gupta mc, bay bk et al. S1 screw bendig momento with posterior spinal instrumentation across the lumbosacral junction alter unilateral iliac cresta Harvest. Spine (phila pa 1976) 2001; 26: 1950-1955.

45. Edwards CC II, Bridwell KH, Patel A, et al. Long adult deformity fusions to L5 and the sacrum. A matched cohort analysis. Spine 2004;29:1996–2005
46. Sponseller P. the S2 Portal to the ilium. Semin Spine Surgery 2007;2:83–7.
47. O'Brien MF. Sacropelvic fixation in spinal deformity. In: DeWald RL, ed. Spinal Deformities: The Comprehensive Text. New York: Thieme; 2003:601 614.
48. Stevens db, beard c, segmental spinal instrumentation for neuromuscular spinal deformity . Clin orthop relat res 1989;242:164-168.