

**TÉCNICA DE CORTICOTOMÍA PARA AGILIZAR MOVIMIENTOS EN ORTODONCIA. REVISIÓN  
NARRATIVA**

**Laura Valentina Serrano Avellaneda**

**Angie Natalia Ariza Rios**

**UNIVERSIDAD EL BOSQUE  
PROGRAMA DE ODONTOLOGÍA - FACULTAD DE ODONTOLOGÍA  
BOGOTÁ DC. JUNIO 2020**

## HOJA DE IDENTIFICACION

<b>Universidad</b>	El Bosque
<b>Facultad</b>	Odontología
<b>Programa</b>	Odontología
<b>Título:</b>	Técnica de corticotomía para agilizar movimientos en ortodoncia. Revisión narrativa
<b>Grupo de Investigación:</b>	Unidad de Investigación Básica Oral- UIBO
<b>Línea de investigación:</b>	Medicina Periodontal - Revisión Narrativa
<b>Tipo de investigación:</b>	Pregrado / grupo
<b>Estudiantes:</b>	Laura Valentina Serrano Avellaneda Angie Natalia Ariza Ríos
<b>Director</b>	María Alejandra Sabogal B.
<b>Codirector</b>	Luz Amparo Gómez P.
<b>Asesor metodológico</b>	María Alejandra Sabogal B.

## DIRECTIVOS UNIVERSIDAD EL BOSQUE

<b>HERNANDO MATIZ CAMACHO</b>	Presidente del Claustro
<b>JUAN CARLOS LOPEZ TRUJILLO</b>	Presidente Consejo Directivo
<b>MARIA CLARA RANGEL G.</b>	Rector(a)
<b>RITA CECILIA PLATA DE SILVA</b>	Vicerrector(a) Académico
<b>FRANCISCO FALLA</b>	Vicerrector Administrativo
<b>MIGUEL OTERO CADENA</b>	Vicerrectoría de Investigaciones.
<b>LUIS ARTURO RODRÍGUEZ</b>	Secretario General
<b>JUAN CARLOS SANCHEZ PARIS</b>	División Postgrados
<b>MARIA ROSA BUENAHORA</b>	Decana Facultad de Odontología
<b>MARTHA LILIANA GOMEZ RANGEL</b>	Secretaria Académica
<b>DIANA ESCOBAR</b>	Directora Área Bioclínica
<b>MARIA CLARA GONZÁLEZ</b>	Director Área comunitaria
<b>FRANCISCO PEREIRA</b>	Coordinador Área Psicosocial
<b>INGRID ISABEL MORA DIAZ</b>	Coordinador de Investigaciones Facultad de Odontología
<b>IVAN ARMANDO SANTACRUZ CHAVES</b>	Coordinador Postgrados Facultad de Odontología

**“La Universidad El Bosque, no se hace responsable de los conceptos emitidos por los investigadores en su trabajo, solo velará por el rigor científico, metodológico y ético del mismo en aras de la búsqueda de la verdad y la justicia”.**

## GUÍA DE CONTENIDO

Resumen

Abstract

	Pág.
<b>1. Introducción</b>	<b>1</b>
<b>2. Revisión narrativa</b>	<b>3</b>
<b>2.1 Definición</b>	<b>3</b>
<b>2.2 Antecedentes históricos</b>	<b>7</b>
<b>2.3 Indicaciones</b>	<b>9</b>
<b>2.4 Contraindicaciones</b>	<b>10</b>
<b>2.5 Descripción de técnicas</b>	<b>10</b>
<b>2.6 Ortodoncia convencional VS Ortodoncia osteogénica periodontalmente acelerada</b>	<b>16</b>
<b>2.7 Efectos de la corticotomía en los tejidos periodontales y óseos</b>	<b>17</b>
<b>3. Objetivos</b>	<b>20</b>
<b>Objetivo general</b>	<b>20</b>
<b>Objetivos específicos</b>	<b>20</b>
<b>4. Metodología para el desarrollo de la revisión</b>	<b>21</b>
<b>1. Pregunta(s) orientadoras</b>	<b>21</b>
<b>2. Estructura de la revisión</b>	<b>21</b>
<b>3. Búsqueda de información</b>	<b>21</b>
<b>a. Selección de palabras claves por temática</b>	<b>21</b>
<b>b. Estructuración de estrategia de búsqueda por temática</b>	<b>22</b>
<b>c. Resultados de aplicación de estrategia de búsqueda por temática en bases de datos (Pubmed -Embase)</b>	<b>23</b>
<b>d. Preselección de artículos por temática</b>	<b>23</b>
<b>4. Selección de artículos por temática</b>	<b>33</b>
<b>5. Proceso de extracción de información de artículos por temática</b>	<b>34</b>
<b>6. Proceso estructuración de artículo</b>	<b>34</b>
<b>7. Proceso de Edición en inglés y en español para publicación</b>	<b>34</b>
<b>5. Consideraciones en Propiedad Intelectual</b>	<b>35</b>
<b>6. Resultados</b>	<b>36</b>
<b>7. Conclusiones</b>	<b>38</b>
<b>8. Referencias bibliográficas</b>	<b>40</b>

## TECNICA DE CORTICOTOMÍA PARA AGILIZAR TRATAMIENTOS DE ORTODONCIA. REVISIÓN NARRATIVA.

### RESUMEN

**Antecedentes:** La corticotomía es una técnica utilizada con el fin de acortar el tiempo del tratamiento ortodóntico removiendo el hueso cortical, además de esta existen varias técnicas, entre las que se encuentran administración de fármacos, estimulación física y estimulación mecánica, las cuales ayudan a acelerar los tratamientos dentales. **Objetivo:** El objetivo de esta revisión narrativa es explicar y sintetizar la técnica quirúrgica de corticotomía como alternativa para agilizar los movimientos ortodónticos. **Metodología:** Esta revisión se llevó a cabo a través de una selección de artículos para esto se realizó una búsqueda avanzada en la base de datos MEDLINE vía PubMed, limitada a publicaciones en inglés de enero de 2007 a marzo de 2019, para responder las preguntas sobre técnicas usadas, indicaciones, contraindicaciones y comparaciones entre técnicas. **Resultados:** Se incluyeron 24 artículos sobre las técnicas de corticotomía, 13 artículos sobre las indicaciones y contraindicaciones de dicha técnica y 23 artículos sobre la corticotomía vs ortodoncia convencional, los cuales fueron la fuente para realizar esta revisión de literatura. **Conclusiones:** El tratamiento de ortodoncia asistida por corticotomía es una técnica de ortodoncia establecida y eficiente, es una opción de tratamiento complementario para el tratamiento de movimiento dental la cual implica decorticación alveolar selectiva en forma de líneas y puntos realizados alrededor de los dientes que se van a mover, dando así una mayor velocidad de movimiento dental ortodóntico, esta técnica tiene varias ventajas, que incluyen un movimiento más rápido de los dientes, un tiempo de tratamiento más corto, mayor tracción en los dientes impactados, una expansión más segura de los arcos constreñidos, una estabilidad mejorada del tratamiento post-ortodóntico y una mayor cobertura del movimiento dental.

**PALABRAS CLAVES:** Corticotomía, ortodoncia acelerada, parámetros clínicos periodontales, fenómeno acelerado regional (RAP), Movimiento dental, Regeneración ósea.

## **CORTICOTOMY TECHNIQS TO ACCELERATE MOVEMENTS IN ORTHODONTICS.**

### **NARRATIVE REVISION.**

#### **ABSTRACT**

**Background:** Corticotomy is a technic used to shorten the orthodontic treatment time by removing the cortical bone. Additionally, many technics include the administration of drugs, physical stimulation, and mechanical stimulation, which help accelerate dental treatments. **Objective:** The objective of this narrative revision is to explain and synthesize the surgical technic of corticotomy as an alternative to accelerate orthodontic movements. **Methodology:** This revision was carried out through a selection of articles. For this matter, an advanced search was performed on the MEDLINE database via PubMed, limited to English editions from January 2007 to March 2019, to answer questions on the technics used, indications, contraindications, and comparisons between technics to speed up orthodontic movements. **Results:** 24 articles on corticotomy technics were included, 13 on indications and contraindications of that technic, and 23 on corticotomy vs conventional orthodontics, which became the source to conduct this literature revision. **Conclusions:** The corticotomy assisted orthodontics treatment is an efficient technic that provides faster orthodontic dental movement, reduction of dental movement limits and less need for extractions, less increase on alveolar volume, more complete maintenance of the periodontium structure, less risk of root resorption, and less relapse compared to conventional orthodontics. Additionally, it makes complex orthodontic movements possible.

**Keywords:** Corticotomy, accelerated orthodontics, periodontium, regional accelerated phenomenon (RAP), Dental movement.

## INTRODUCCIÓN

Los tratamientos de ortodoncia en los últimos años han tomado una nueva tendencia en el diagnóstico y la planificación, dando así un enfoque terapéutico encaminado a agilizar los movimientos dentales, es por esto que la ortodoncia ha tenido que reinventarse con nuevos desarrollos tecnológicos para así mejorar los resultados por medio de diferentes técnicas, como son la cirugía ortognática y avances en la biomecánica, los cuales se logran con la aparición de los dispositivos de anclaje óseo temporal, brackets autoligables, fuerzas ligeras y materiales más estéticos, como son el zafiro, la cerámica o la polisulfona, entre otros; dichos materiales actualmente están en investigación, ya que se evidencia que son imprescindibles a la hora de mejorar y agilizar movimientos.<sup>1</sup>

La realización del tratamiento ortodóntico en combinación con corticotomías es una técnica actual que se utiliza para agilizar los movimientos dentales y presenta ciertas ventajas, las cuales van más allá de la disminución del tiempo de tratamiento, en las cuales se destaca la mejora de la condición periodontal del paciente y la disminución de reabsorciones radiculares tras el tratamiento.<sup>2</sup>

El movimiento dental avanza rápidamente cuando se da un tratamiento de ortodoncia osteogénica acelerada, evidenciando una tasa de mayor movimiento a corto plazo (COT). La estimación agrupada muestra un movimiento dental de aproximadamente 0,61 a 0,65 mm a 1 mes, 1,41 a 2 meses y 2,03 mm a los 3 meses en comparación con el tratamiento ortodóntico habitual. Varias revisiones sistemáticas encontraron que la técnica de ortodoncia osteogénica acelerada no presentaba efectos graves sobre el estado periodontal, la vitalidad del diente, la percepción del dolor, sentido del gusto, reabsorción radicular, daño iatrogénico.<sup>2</sup>

Diferentes revisiones sobre el proceso de ortodoncia osteogénica acelerada no han encontrado diferencias significativas en la percepción del dolor a un mes, ni tampoco efectos adversos a los cuatro meses de seguimiento, en cuanto a las condiciones periodontales y dentales tales como inflamación, hemorragia e hipersensibilidad dentinal a cuatro meses de seguimiento de tratamiento activo no se observaron cambios significativos en las condiciones teniendo pacientes sanos.<sup>2</sup>



Por lo anterior se hace necesario realizar una revisión que sintetice el estado del arte, la cual explique y analice la técnica quirúrgica de corticotomía para agilizar los movimientos ortodónticos se expongan las ventajas y desventajas para mejor comprensión del clínico.

## REVISIÓN NARRATIVA

### 2.1 Definición

Se han establecido tres métodos para aumentar la velocidad del movimiento dental, los cuales son la administración sistémica de fármacos (prostaglandinas, interleucinas, leucotrienos, adenosina monofosfato cíclico y vitamina D); La estimulación física o mecánica por medio de corrientes eléctricas (campos electromagnéticos pulsátiles, imanes de samario-cobalto, láser de baja potencia); y por último, los procedimientos de cirugía oral como lo es la utilización de corticotomías y osteotomías alveolares.<sup>3</sup>

El movimiento dental ortodóncico se basa en una reacción tisular en la cual se aplican fuerzas ortodóncicas en donde se da la reabsorción y formación coordinada del tejido óseo para así facilitar el desplazamiento dentario. Sin embargo, en el medio tisular peridentario existen factores que modifican la reacción biológica dependiendo de las características estructurales del hueso alveolar y fibras periodontales, así como de la forma y morfología de la estructura dentaria, en la cual influyen también factores mecánicos como lo son la intensidad, dirección y duración de la fuerza aplicada, lo cual condiciona la reacción tisular; los elementos tisulares que sufren cambios durante el movimiento dentario son principalmente el ligamento periodontal (con sus células, fibras, capilares y nervios) y el hueso alveolar, los cuales tienen una plasticidad que facilita y permite el movimiento fisiológico y ortodóncico de los dientes. <sup>4</sup>

#### -Ligamento periodontal

Cada diente está unido al hueso alveolar y separado del alvéolo adyacente por el ligamento periodontal, el cual es una fuerte estructura compuesta principalmente de colágeno, ya que su componente es una red de fibras de colágeno paralelas que se insertan en el cemento de la superficie radicular y en la lámina dura del hueso, durante la función normal el colágeno del ligamento se remodela y renueva constantemente; otro

de los componentes del ligamento son las células mesenquimatosas en forma de fibroblastos y osteoblastos, así como elementos vasculares y neurales, además de los líquidos hísticos, los cuales juegan un papel importante en la función normal y posibilitan los movimientos ortodóncicos de los dientes.<sup>5</sup> La presión hidráulica de los líquidos del espacio periodontal, compuestos por flujo sanguíneo y tejido conectivo, actúan como primer amortiguador de la fuerza externa que se realiza a la hora del movimiento ortodóntico, esta fuerza se transfiere uniformemente a todo el espacio periodontal y induce la salida de líquido hacia el exterior a través del sistema circulatorio. Una vez superada la amortiguación hidráulica, es la barrera fibrilar la que se resiste al desplazamiento dental, por lo cual, si la fuerza vence la resistencia de las fibras colágenas, provocará que el hueso alveolar se adapte al movimiento dental por medio de un remodelado osteogénico y osteolítico.<sup>6</sup>

Cuando se aplica una fuerza de gran intensidad sobre el diente, se origina una vasoconstricción, por lo cual se corta el suministro de sangre al ligamento periodontal; por lo cual en lugar de estimular a las células de la zona comprimida para que se diferencien en osteoclastos, se ocasiona una necrosis aséptica, llamada fenómeno de hialinización, en donde desaparece la organización fibrilar y cesa toda actividad celular, proceso que no tiene nada que ver con la formación de tejido conjuntivo hialino, sino que representa la pérdida de todas las células al interrumpirse totalmente el aporte sanguíneo.<sup>7</sup>

Las células procedentes de regiones vecinas se encargan de remodelar el hueso adyacente a la zona hialinizada, por lo cual, la resorción no se inicia desde el lado dental, sino que proviene de la zona alveolar más profunda y alejada del periodonto, observándose un fenómeno de reabsorción en túnel en donde los espacios medulares internos proporcionan osteoclastos, los cuales realizan resorción directa o basal, ya que destruyen la lámina ósea desde adentro.<sup>5</sup> Por otro lado los osteoclastos se constituyen en espacios medulares y áreas adyacentes la superficie ósea interna luego de un período de 20 a 30 horas y por su acción química, estas células eliminan las sustancias orgánicas e inorgánicas del hueso en forma casi inmediata. Cabe mencionar que, una vez comenzada la resorción ósea, esta dura aproximadamente hasta 10 o 12 días aún cuando no se ejerza presión.<sup>8</sup>

Cuando se produce la hialinización y la resorción basal, se retarda inevitablemente el movimiento dental. Esto se debe a una demora en el estímulo para la diferenciación de las células en los espacios medulares, y también se debe a que hay que eliminar considerablemente el espesor de hueso de la parte interior antes de que el diente pueda moverse.<sup>8</sup> En el lado de tensión de la superficie dental, la tracción ligamentosa causa una remodelación de los haces de fibras colágenas, la cual es asociada con el depósito de hueso en la pared del alvéolo, por lo cual se requiere la presencia de osteoblastos en el sector sometido a tensión o fuerza para formar nuevo tejido óseo y así remodelar las zonas resorbidas en el lado de la presión.<sup>9</sup> Cabe mencionar que como precursor de la formación ósea, hay un aumento significativo en el número de fibroblastos y osteoblastos, lo cual ocurre por división celular mitótica, provocando poco después la proliferación de estas células, en la cual se deposita tejido osteoide sobre el lado de tensión.<sup>5-6</sup>

#### -Hueso alveolar

Los dientes se encuentran rodeados por los alvéolos, los cuales establecen el hueso de soporte de los mismos, el acoplamiento entre la formación y resorción ósea, la cual es inducida por la aplicación de fuerzas ortodónticas, permitirá el desplazamiento dentario, sin embargo, existen diferentes factores que cambian la reacción biológica como las características estructurales del hueso alveolar y fibras periodontales, además de la forma y morfología de los dientes, como también los factores de tipo mecánico (la intensidad, dirección y duración de la fuerza).<sup>4</sup>

El hueso alveolar en el adulto tiene diferente densidad según la zona peridentaria y la localización intramaxilar. Los estudios histológicos realizados por Reitan en 1964, demuestran amplios espacios medulares en la región apical del lado lingual de los dientes, además las paredes óseas de las regiones marginal y media suelen ser más densas y con pocos espacios medulares, siendo en esta zona donde ocurren los cambios óseos cuando se inicia el movimiento dentario, por lo tanto, entre menor sea la densidad ósea y existan mayor número de espacios medulares, más se facilita la resorción ósea.<sup>9</sup>

El hueso alveolar de las personas jóvenes, suele contener grandes espacios medulares, fisuras abiertas y canales, lo que ayudará a la formación de células resortivas durante el movimiento dentario y un mayor potencial de remodelamiento óseo, sin embargo, también en los jóvenes pueden existir variaciones individuales, los cuales han sido demostrados en estudios realizados previamente, donde un pequeño grupo presentó una mayor densidad ósea y menor cantidad de espacios medulares, que retardan el movimiento dentario ortodóntico.<sup>9</sup>

#### -Células implicadas en el movimiento dental

En cuanto a las células implicadas en el movimiento dental, se ha evidenciado la actividad osteoclástica y osteoblástica, adicionalmente algunos estudios han reportado que los niveles de prostaglandina E, se ven aumentados en el ligamento periodontal al poco tiempo de aplicar presión por la fuerza ejercida; lo que sugiere que esta tiene la propiedad de estimular la actividad de dichas células, por lo tanto, la prostaglandina E resulta de gran utilidad como mediador del movimiento dental.<sup>10</sup>

Diferentes estudios de la cinética celular indican la existencia de dos tipos de células osteoclásticas encargadas de la resorción ósea que se produce al aplicar una fuerza ligera, las cuales son en el primer grupo que deriva de una población celular local, mientras que el segundo procede de zonas distantes y llega a través del flujo sanguíneo, estas células atacan la lámina dura ósea adyacente, eliminando hueso mediante el proceso denominado resorción frontal o directa, por lo cual el movimiento dental comienza poco tiempo después de este proceso.<sup>11</sup>

Los efectos que se llevan a cabo al aplicar fuerzas dentro de los límites de tolerancia fisiológica, se inician con la disminución del flujo sanguíneo a través del ligamento periodontal, seguido por la diferenciación de los osteoclastos que reabsorberán el hueso de la pared del alvéolo del lado en que se efectúa la presión, y al mismo tiempo habrá remodelado de las fibras colágenas del ligamento que permitirán una readaptación del diente en su nueva posición.<sup>12</sup> Por lo cual, estudios han demostrado que al cabo de pocas horas de aplicar una fuerza ligera, se inician una serie de cambios químicos que consisten en un aumento de mediadores celulares, como lo son el AMPc (adenosín monofosfato cíclico), el cual interviene en una gran cantidad de funciones

celulares, entre estas la diferenciación celular que ocurre luego de aproximadamente 4 horas de mantener la presión dada por la fuerza aplicada.<sup>13</sup>

Según lo anterior, basado en los movimientos dentales y la descripción de los 3 métodos para aumentar la velocidad del movimiento dental (administración sistémica de fármacos, estimulación física o mecánica por medio de corrientes eléctricas y procedimientos de cirugía oral); se desarrollará la técnica quirúrgica llamada corticotomía, la cual se define como un procedimiento el cual modifica, perfora o recorta el hueso cortical, dejando así intacto el hueso medular.<sup>14</sup>

El tratamiento de ortodoncia asistida por corticotomía es una técnica de ortodoncia establecida y eficiente que se ha estudiado recientemente en varias publicaciones.

Gradualmente ha ganado popularidad como una opción de tratamiento complementario para el tratamiento de movimiento dental en adulto la cual implica decorticación alveolar selectiva en forma de líneas y puntos realizados alrededor de los dientes que se van a mover. Se realiza para inducir un estado de aumento del recambio tisular y una osteopenia transitoria, seguida de una mayor velocidad de movimiento dental ortodóncico.

Esta técnica tiene varias ventajas, que incluyen un movimiento más rápido de los dientes, un tiempo de tratamiento más corto, mayor tracción en los dientes impactados, una expansión más segura de los arcos constreñidos, una estabilidad mejorada del tratamiento post-ortodóncico y una mayor cobertura del movimiento de los dientes.<sup>13-14</sup>

## **2.2 Antecedentes históricos**

En 1959 se publicó el primer estudio de Heinrich Köle, en la cual describe como la técnica de corticotomía facilitaba la ortodoncia; en el trabajo surgió el término de bloqueo óseo, en el cual describe el novedoso método de movimiento dental; Köle afirmó que la preparación quirúrgica del alveolo permitiría un movimiento rápido de los dientes, determinando que la continuidad y el grosor de la capa del hueso cortical era lo que determinaba la resistencia al movimiento dental.<sup>15-</sup>

16-17

Adicionalmente Köle informó que los principales movimientos dentales se realizaron en un intervalo de tiempo de 6 a 12 semanas, los cuales la mayoría fueron cierre de espacios usando cresta vertical en forma de cuña y osteotomías, dejando solo una fina capa de hueso sobre las superficies de la raíz proximal de los dientes adyacentes, también manifestó que después de 6 a 8 meses de retención, los casos de ortodoncia facilitados por corticotomía se mantuvieron notablemente estables.<sup>18</sup>

Más adelante se publicaron diferentes estudios, en los cuales se resaltan el de Generson en 1978<sup>19</sup>, Anholm en 1986<sup>20</sup>, Gantes en 1990<sup>21</sup> y Suya en 1991<sup>22</sup>, los cuales fueron basados sobre la técnica de osteotomía horizontal supra-apical utilizada por Köle; en estas publicaciones el corte de osteotomía fue reemplazado por una corticotomía labial y lingual, se pudo concluir que la interpretación de Köle del movimiento rápido de los dientes es atribuible al movimiento de bloque, el cual fue descrito por Wilcko en el 2001<sup>23</sup>, en el que se presentaron informes de casos en donde se tomaron tomografías computarizadas a los pacientes quienes habían sido sometidos a corticotomía y se demostró que el rápido movimiento de los dientes se dio por una desmineralización localizada transitoria y posterior a esto un proceso de remineralización en el hueso alveolar, la cual es consistente con la cicatrización de la herida por medio del patrón de la RAP (fenómeno acelerador regional).<sup>24</sup>

El RAP se la ha denominado a la respuesta ósea a las fracturas desarrollada por Frost en 1989<sup>25</sup> y descrita por Yaffe en 1994<sup>26</sup> en la literatura periodontal y por Lee y Fergusson en 2008,<sup>27</sup> las cuales se realizan por el trauma provocado en la cortical alveolar a través de las corticotomías, la cual induce un fenómeno transitorio de desmineralización/remineralización en el hueso alveolar que se corresponde con la fase inicial del proceso de curación normal.

El levantamiento de un colgajo también produce un RAP, pero éste es insuficiente para acelerar el movimiento dentario. Al potenciarse el RAP, la curación ocurre de 2-10 veces más rápido, siendo el grado y duración de la respuesta directamente proporcional a la intensidad y proximidad de la agresión quirúrgica fisiológica.<sup>25-28</sup>

Apoyando los estudios realizados anteriormente Ilizarov en 1989 realizó estudios basados en la técnica de distracción ontogénica, en la cual desarrolló los principios de estrés tensional que explican la osteogénesis de distracción en huesos largos, por lo cual creía que las corticotomías

eran el método ideal para crear un lugar de distracción ósea ya que la médula ósea permanece intacta durante el procedimiento. De esta forma, diversos autores han empleado técnicas de corticotomía para potenciar la velocidad del movimiento dental.<sup>15-16</sup>

La aceleración del movimiento dental se ha explicado por la desmineralización del hueso alveolar sobre las superficies radiculares, ya que se forma una matriz de tejido blando del hueso, que podría desplazarse con la raíz y más tarde remineralizarse, lo cual ocurre después de la finalización del tratamiento de ortodoncia. En un esfuerzo por mejorar los volúmenes óseos tras la aplicación de fuerzas ortodónticas, también surgió el uso de injerto óseo en combinación con el procedimiento de la decorticación, ya que el grupo de investigación (The Wilkos) combinaron la técnica de ortodoncia facilitada por corticotomía con el aumento alveolar, relacionando así la ortodoncia y los aspectos periodontales de este procedimiento el cual se llamó “The accelerated osteogenic orthodontics” (AOO) y más recientemente, la técnica quirúrgica “Periodontally Accelerated Osteogenic Orthodontics” PAOO respectivamente publicado por M.Thomas Wilcko en el año 2019.<sup>29</sup>

### **2.3 Indicaciones**

La corticotomía se utiliza para facilitar el movimiento de los dientes de ortodoncia y para superar algunas deficiencias del tratamiento ortodóntico convencional como lo es la larga duración requerida, el movimiento dental limitado y la dificultad para producir movimientos en ciertas direcciones<sup>30-31-32</sup>, por lo tanto, las indicaciones son las siguientes:

- Resolver el apiñamiento y acortar el tiempo de tratamiento.
- Intrusión molar y corrección de mordida abierta.
- Acelerar la retracción canina después de la extracción premolar.
- Mejorar la estabilidad post-ortodóntica.
- Facilitar la erupción de los dientes impactados.
- Facilitar la expansión ortodóntica lenta.
- Manipulación del anclaje.<sup>33-34-35</sup>



## 2.4 Contraindicaciones

Como todo procedimiento quirúrgico, la corticotomía tiene sus contraindicaciones, y no debería realizarse en los siguientes casos:

1. En pacientes con periodontitis activa o tejidos periodontales enfermos.
2. En pacientes que presenten osteoporosis no controlada u otra enfermedad ósea ya que la osteopenia ya está presente y al reducirla se agravaría la situación.
3. Cuando existe un uso prolongado de medicamentos que son antiinflamatorios, inmunosupresores o esteroides, debido a que retrasan la proliferación de los osteoclastos que son responsables en gran medida del comienzo de la resorción ósea y por ende del movimiento dental.
4. En el uso prolongado de bifosfonatos, puesto que impide la transformación de macrófagos en osteoclastos y demoraría igualmente el movimiento dental.<sup>36</sup>

## 2.5 Descripción de técnicas

### - Movimiento de bloques óseos (bony-block)

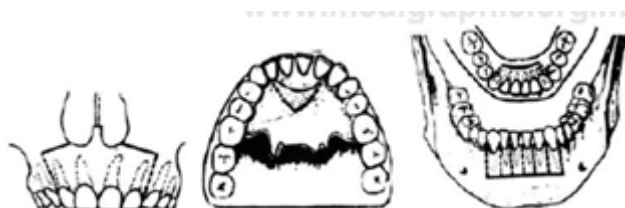En 1959 Henrich Köle describió esta técnica de corticotomía la cual asoció con el tratamiento de ortodoncia para así acelerar el desplazamiento dental bajo la teoría del movimiento de bloques óseos, ya que establece que los desplazamientos dentales se llevarían en menor tiempo por medio de cortes interdientales y osteotomías, ya que las corticales óseas eran la mayor resistencia a la hora de permitir que los dientes se movieran por lo tanto al alterar la continuidad de estas, los movimientos se realizan en menos tiempo.<sup>18</sup>

La técnica consiste en levantar un colgajo mucoperiosteico, para posteriormente realizar osteotomías perpendiculares en los sitios inter-radicales y supra-apicales de 10 mm por encima de cada ápice, consiguiendo la separación de bloques pequeños para lograr acelerar el movimiento ortodóntico.<sup>18</sup> (Figura 1 y 2) La mayoría de movimientos descritos por Köle se

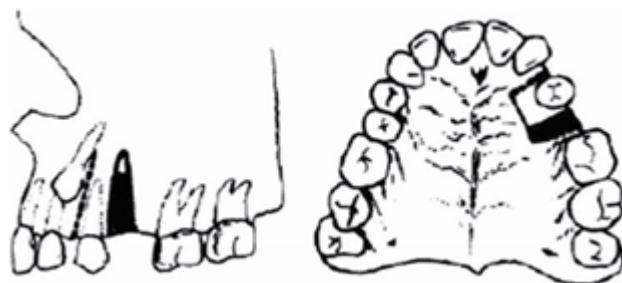realizan por medio de fuerzas ortopédicas las cuales eran aplicadas a través de aparatos removibles adaptados por tornillos ajustables, por lo tanto, esta técnica fue poco aceptada por ser sumamente invasiva.<sup>18</sup>

La ventaja principal es que presenta movimientos dentales más rápidos y en corto tiempo, aproximadamente de 6 a 12 semanas, fue indicado para la separación de piezas dentales solas o en grupo.<sup>18</sup>

Su desventaja consiste en que es una técnica bastante invasiva ya que requiere el uso de aparatos removibles adaptados por tornillos para permitir los movimientos descritos anteriormente.<sup>18</sup>



**Figura 1. Técnica de bloques óseos.**



**Figura 2. Separación de bloques óseos.**

### **-Ortodoncia rápida (Speedy Orthodontics™)**

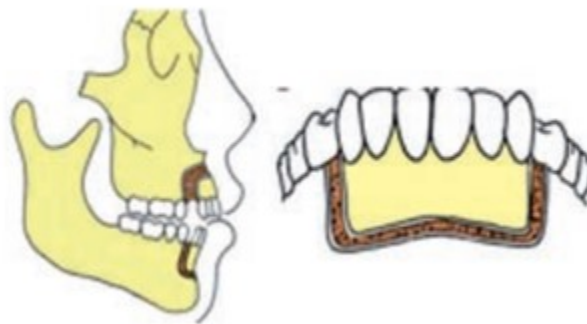
Chung entre 1975 y 1978 introdujo esta técnica denominada ortodoncia rápida, la cual combinó los cortes con fuerzas ortopédicas a través de dispositivos de anclaje intraóseos, como las

miniplacas o implantes en “C”, ya que buscaba generar una osteogénesis por compresión en el segmento osteotomizado durante la tracción la cual permite la movilización.<sup>37</sup> (Figura 3)

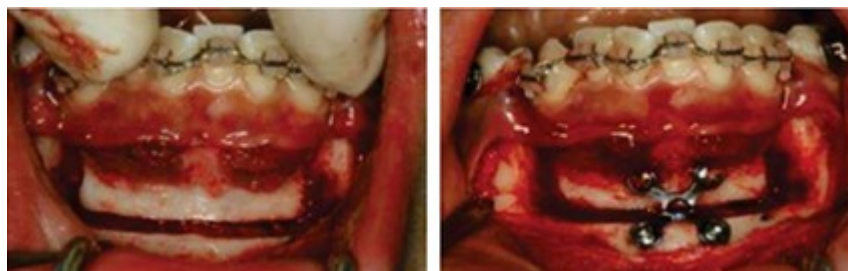La ventaja principal como su nombre lo indica fue el tiempo de trabajo el cual era de 6 a 12 semanas.<sup>37</sup>

Las desventajas de la técnica son su invasividad, además de los tiempos quirúrgicos, ya que se realizaban las corticotomías con lapsos de 2 a 3 semanas lo cual alargaba el tratamiento.<sup>37</sup>

La limitación de esta técnica son los dispositivos removibles utilizados, ya que eran insuficientes para proporcionar las fuerzas ortopédicas necesarias después de las corticotomías.<sup>37</sup> (Figura 4)



**Figura 3. Técnica de ortodoncia rápida.**



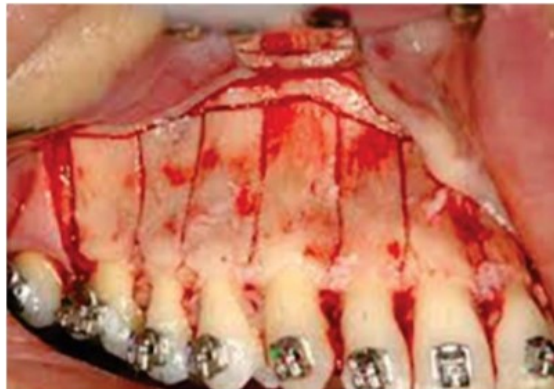
**Figura 4. Diseño de osteotomía con dispositivo de anclaje intraóseo.**

### **-Corticotomía alveolar selectiva (corticotomy-facilitated orthodontics)**

En 1978, Generson, et al. modificaron la técnica de Köle, eliminaron la osteotomía subapical y describieron un método para el tratamiento de la mordida abierta utilizando la corticotomía alveolar selectiva conjuntamente con la ortodoncia. Esta técnica consiste en cortes horizontales suprapicales limitados a la cortical ósea vestibular y lingual sin penetrar la medular que sustituirían las osteotomías de unión a cierta distancia de los ápices descritas por Köle (Figura 5). En casos de extracción se aconsejaba realizar la remoción ósea en el alveolo de extracción por vestibular y lingual o palatino para permitir la conservación de matriz de colágeno del hueso que acompaña al diente.<sup>37</sup>

Las ventajas de esta técnica es la disminución de los límites de los movimientos dentales y evita la extracción de piezas dentales.

La principal desventaja de esta técnica es que se considera invasiva ya que penetra en la cortical del hueso.<sup>37</sup>



***Figura 5. Corticotomía alveolar selectiva.***

### **-Decorticación alveolar selectiva (selective alveolar decortication)**

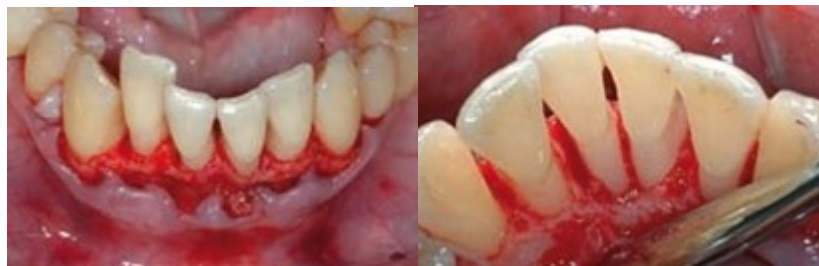Esta técnica fue descrita por los hermanos Wilcko en 2001, los cuales fueron los primeros en sugerir que, a través de tomografías computarizadas del hueso alveolar, se podría dar la aceleración del movimiento dental mediante corticotomías, en la cual explican que por la desmineralización y remineralización de la fase inicial del RAP que ocurre en el hueso alveolar durante el movimiento fisiológico, se obtienen los movimientos dentales más rápidos.

Más adelante realizarón una modificación de la técnica, patentandola con el nombre de ortodoncia osteogénica periodontalmente acelerada (PAOO).<sup>38</sup>

#### **-Ortodoncia osteogénica periodontalmente acelerada (PAOO)**

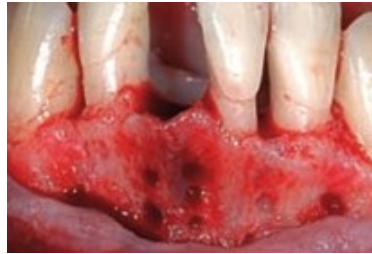Esta técnica descrita por los hermanos Wilcko en 2009 se desarrolla en tres fases:

La primera de ellas es la decorticación alveolar selectiva, en la cual se realizan incisiones surculares en ambas superficies del alveolo, tanto en vestibular y palatino o lingual, para así permitir la elevación de un colgajo de espesor total, lo cual permite un mejor acceso al hueso alveolar, una mejor visualización de la zona a tratar, la realización de los procesos de aumento y remodelación alveolar, como lo son el recubrimiento del injerto, además del mantenimiento de la altura y volumen de los tejidos, también aporta a la mejorar de la estética gingival si es necesario (Figura 6). Por lo tanto, en zonas estéticas se recomienda la preservación de las papilas, en la cual el acceso al hueso interproximal se realiza desde los extremos distales del colgajo haciendo un túnel bajo el mismo.<sup>39</sup>



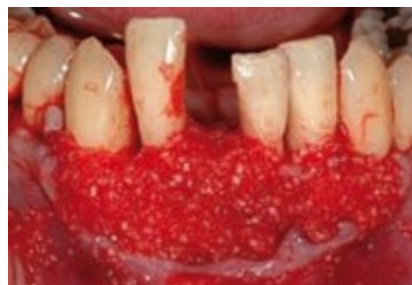***Figura 6. Elevación del colgajo mucoperióstico de espesor total por vestibular y lingual.***

Posteriormente, se realizan cortes o perforaciones interproximales de 0,5 mm de profundidad limitados a las corticales vestibular y lingual mediante una fresa redonda. La finalidad de estas perforaciones es crear una fina capa de hueso aproximadamente de < 1,5 mm alrededor de la raíz de los dientes y maximizar el sangrado <sup>29</sup>; Estas perforaciones se recomiendan realizarlas en las partes más gruesas del hueso cortical, siendo la morfología de los mismos (longitudinal o circular) irrelevante frente al total de la superficie decorticada.<sup>2</sup> (Figura 7)

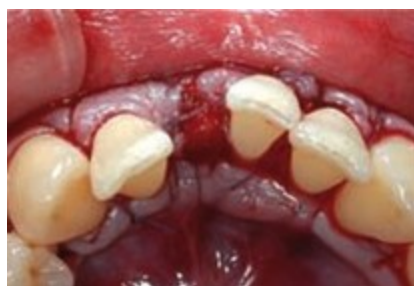

**Figura 7. Corticotomía alveolar selectiva vestibular en forma circular.**

La segunda fase consiste en realizar la etapa de aumento alveolar, en la cual se coloca material reabsorbible en las áreas de decorticación como o es hueso tipo xenoinjerto de 0,25-1 mm, hidratado en 5-10 mg/ml de fosfato de clindamicina o plasma rico en plaquetas sin empaparlos para no interferir en reposicionamiento del colgajo (Figura 8), siendo opcional la colocación de membranas de colágeno reabsorbibles. Las matrices descalcificadas estimulan la actividad osteoblástica; de esta forma, se logra un aumento del volumen alveolar posterior al procedimiento, el colgajo se sutura con seda de 4-0 o sutura no reabsorbible 5-0, la cual se retirará a las semanas 2-3 si el injerto es superior a 0,5 cc.<sup>39</sup> (Figura 9)



**Figura 8 Colocación del injerto óseo en la cortical vestibular**



**Figura 9 Sutura de los colgajos vestibular y lingual.**

La última fase del procedimiento consiste en la aplicación de las fuerzas ortodóncicas, en la cual se recomienda la colocación de la aparatología 1 semana antes de la corticotomía y el inicio del tratamiento debe realizarse tras la cirugía, como máximo 2 semanas después de la corticotomía, realizando así activaciones cada 2 semanas; la tasa de movimiento alcanzada con esta técnica es de 1-2 mm por semana. frente al milímetro mensual obtenido mediante tratamiento ortodóncico convencional.<sup>40</sup>

La ventaja principal de esta técnica es que permite una muy buena visibilidad al realizar el procedimiento lo cual acorta el tiempo quirúrgico, los movimientos dentales son mas rápidos, no tiene reabsorciones radiculares asociadas, no tiene patología pulpar asociada, mejora la estética gingival y se acelera la retracción de caninos posterior a la exodoncia de los premolares.<sup>40</sup>

Como desventajas está la inflamación proporcional al traumatismo en los tejidos, equimosis y dolor en la región trabajada.<sup>40</sup>

## **2.6 Ortodoncia convencional vs Ortodoncia osteogénica periodontalmente acelerada.**

Las ventajas que tiene la ortodoncia osteogénica periodontalmente acelerada sobre la ortodoncia convencional son:

1. Mayor aplicación en el tratamiento de maloclusiones (reducción de los límites del movimiento dentario y una menor necesidad de extracciones).
2. Disminución de los tiempos de tratamiento.
3. Aumento del volumen alveolar y un mantenimiento más completo en la estructura del periodonto (corrección de las dehiscencias y fenestraciones óseas preexistentes, con utilización de injertos óseos).
4. Remodelación alveolar para la mejora del perfil de un paciente cuando se requiera.
5. Utilización simultánea con otros procedimientos (dientes impactados).

6. Disminuye el riesgo de la resorción radicular debido a la resistencia disminuida del hueso cortical.
7. Cuando se adiciona el injerto óseo, ocurre un mayor soporte alveolar.
8. Los reportes de recidiva escasos en comparación con la ortodoncia convencional.
9. Puede haber menos necesidad de usar aparatos extraorales.
10. Los estudios han reportado que los resultados de los pacientes han sido sumamente exitosos.
11. Disminuye el riesgo de necrosis del hueso y de la pulpa dental.
12. Hace posibles movimientos ortodóncicos que anteriormente eran complejos de realizar en la ortodoncia convencional.<sup>23-29-41-42-43-44</sup>

## **2.7 Efectos de la corticotomía en los tejidos periodontales y óseos**

La ortodoncia osteogénica periodontalmente acelerada se desarrolló para acelerar el movimiento de los dientes y, por lo tanto, reduce el tiempo de tratamiento y mejora el estado periodontal, mostrando resultados prometedores, mientras se usa esta terapia con el protocolo descrito, se logra una aceleración del movimiento dental. Esta aceleración podría deberse a la RAP, que es un proceso fisiológico complejo que incluye la remodelación ósea rápida y la pérdida de densidad ósea regional, lo que aumenta la reorganización y curación de los tejidos mediante un aumento transitorio de la resorción ósea localizada y la remodelación adicional.<sup>50</sup>

Este procedimiento ofrece menores limitaciones al tratamiento ortodóncico, permite movimientos más extensos sin comprometer el periodonto, disminuye la posibilidad de extracciones, mejora la condición periodontal del paciente mejora el fenotipo gingival y disminuye los riesgos de hialinización del ligamento periodontal en las paredes alveolares que ocasionan los movimientos fuertes y extensos, disminuye los riesgos de reabsorción radicular tras el tratamiento de ortodoncia.<sup>51</sup>



Uno de los efectos periodontales de la corticotomía que observo Gantes, et al. fue la disminución del 20% de recesiones gingivales y ausencia de bolsas periodontales en pacientes a los que se realizaron corticotomías alveolares previas al tratamiento de ortodoncia.<sup>21</sup>

Además, Lino *et al.* han demostrado una disminución de la hialinización del ligamento periodontal a la hora de realizar corticotomías alveolares, lo cual evita la reabsorción radicular ya que la hialinización es un precursor directo de dicha reabsorción.<sup>45</sup>

Las técnicas de aumento alveolar que se realizan en compañía a la corticotomía, se ha demostrado una mejora de las dehiscencias y cubrimiento de fenestraciones a través de tomografías alveolares a los 2,5 años posretención, siempre que el diente sea vital, y persisten a los 3 años posretención, especialmente por vestibular del sector antero inferior.<sup>46</sup>

Respecto a afectos en las estructuras óseas, Spina <sup>47</sup> refiere que la corticotomía alveolar estimula el sangrado y la proliferación capilar en el callo óseo, creando un lecho para injerto óseo si es necesario, aunque Greenstein <sup>48</sup> por el contrario no observa evidencia científica suficiente para afirmar que el procedimiento puede favorecer la viabilidad de las técnicas de regeneración ósea guiada.

Cabe mencionar que el remodelado e incremento de volumen del hueso alveolar simultáneos con la corticotomía pueden afectar al hueso subyacente y proveer cierto grado de recontorneado facial. Ya que posterior a la colocación de injertos óseos que forman parte de la técnica PAAO™, Wilcko, et al. Se han observado un aumento del volúmen alveolar a nivel del punto B.<sup>49</sup>

La mayor estabilidad proporcionada por el PAOO puede deberse a la "pérdida de la memoria tisular debido al alto recambio tisular del periodonto, así como al aumento del grosor de las cortezas alveolares del injerto de aumento" La capacidad de aumentar el volumen alveolar postratamiento y cubrir las superficies vitales de la raíz puede dar como resultado la reparación de dehiscencias alveolares preexistentes sobre las prominencias de la raíz y disminuir la probabilidad de formación de nueva dehiscencia, que puede ser un factor contribuyente a la recesión gingival. Desde una perspectiva estética, la técnica PAOO no solo aborda la alineación

de los dientes, sino también las características faciales y, como tal, es una ingeniería de tejidos verdaderamente in vivo.<sup>52</sup>

Los autores afirman también que después de la regeneración y remodelado óseo los componentes periodontales no presentan “memoria”, por lo cual la retención posterior es mucho más efectiva y duradera sin recidivas de la maloclusión.<sup>39</sup>

La ingeniería del tejido de ortodoncia permite la flexión del hueso, una situación que abre una nueva perspectiva en la hipótesis tradicional de la "tensión de presión" de la ortodoncia para explicar el modelado óseo. De esta manera, puede provocar una especie de osteogénesis aposicional compensatoria con la misma respuesta fisiológica que el TAE, pero no quirúrgicamente y durante un largo período de tiempo con la mecánica de ortodoncia normal. De acuerdo con esto, la alteración quirúrgica de la forma ósea del alvéolo es simplemente una aceleración de los procesos fisiológicos normales.<sup>5</sup>

## **OBJETIVO GENERAL**

Realizar una revisión narrativa que explique y sintetice la técnica quirúrgica de corticotomía como alternativa para agilizar los movimientos ortodónticos.

## **OBJETIVOS ESPECÍFICOS**

1. Describir las técnicas reportadas en la literatura para agilizar movimientos ortodónticos por medio de corticotomías.
2. Determinar cuáles son las indicaciones y contraindicaciones de cada técnica para agilizar movimientos ortodónticos.
3. Establecer la indicación que tiene la corticotomía como técnica para agilizar los movimientos ortodónticos comparada con la técnica de ortodoncia convencional.

## METODOLOGÍA PARA EL DESARROLLO DE LA REVISIÓN

### 1. Preguntas de la revisión

- ¿Qué técnicas existen en la literatura para agilizar movimientos ortodónticos por medio de corticotomías?
- ¿En qué casos la corticotomía está indicada y cuáles son sus contraindicaciones?
- ¿Qué tan indicada es la corticotomía como técnica para agilizar los movimientos ortodónticos a comparación de la ortodoncia convencional?

### 2. Estructura de la revisión

- Introducción/objetivo
- Metodología de búsqueda de Información
- Definición
- Antecedentes históricos
- Indicaciones
- Contraindicaciones
- Descripción de técnicas
- Ortodoncia convencional vs ortodoncia osteogénica periodontalmente acelerada.
- Efectos de la corticotomía en los tejidos periodontales y óseos

### 3. Búsqueda de información:

- a. Selección de palabras claves por temática

Tabla 1.- SELECCIÓN DE PALABRAS CLAVES POR TEMÁTICA DE REVISIÓN	
Técnicas de corticotomía	
Palabras claves	
Palabra clave	Corticotomía

<b>Tabla 1.- SELECCIÓN DE PALABRAS CLAVES POR TEMÁTICA DE REVISIÓN</b>	
<b>Técnicas de corticotomía</b>	
<b>Palabras claves</b>	
Términos [MeSH] ingles	Alveolar corticotomy Corticotomy
Palabra clave	Técnicas
Términos [MeSH] ingles	Accelerated orthodontics Corticotomy techniques
Términos [DeSC] español/ inglés/ portugués	Técnicas de corticotomía

b. Estructuración de estrategia de búsqueda por temática

<b>Tabla 2. ESTRATEGIA DE BUSQUEDA</b>
<b>Técnicas de corticotomía</b>
<p><b>#1: (Alveolar corticotomy) OR (Corticotomy)</b></p> <p><b>#2: (Accelerated orthodontics) OR (Accelerated tooth movement )OR (Corticotomy techniques)OR (Corticotomy methods)</b></p> <p><b>#3: (Alveolar corticotomy) OR (Corticotomy) AND (Accelerated orthodontics) OR (Accelerated tooth movement )OR (Corticotomy techniques)OR (Corticotomy methods)</b></p>

c. Resultados de aplicación de estrategia de búsqueda por temática en bases de datos (Pubmed - Embase)

<b>TABLA 3. RESULTADOS APLICACIÓN DE ESTRATEGIA DE BÚSQUEDA POR TEMÁTICA PUBMED O EMBASE</b>	
<b>Técnicas de corticotomía</b>	
<b>Algoritmos</b>	<b>Cantidad de artículos encontrados</b>
#1 (Alveolar corticotomy) OR (Corticotomy)	603
#2 (Accelerated orthodontics) OR (Accelerated toothmovement )OR (Corticotomy techniques)OR (Corticotomy methods)	227
<b># 1 or #2</b> (Alveolar corticotomy) OR (Corticotomy) AND (Accelerated orthodontics) OR (Accelerated tooth movement )OR (Corticotomy techniques)OR (Corticotomy methods)	590

d. Preselección de artículos por temática

<b>TABLA 4. PRESELECCIÓN DE ARTÍCULOS POR TEMÁTICA</b>
<b>Técnicas de corticotomía</b>
<b>PUBMED</b>
<b>artículos preseleccionados</b>
Referencia -estilo Vancouver y abstract

- David P. Mathews<sup>a</sup> and Vincent G. Kokich<sup>b</sup>; Accelerating tooth movement: The case against corticotomy-induced orthodontics; American journal of Orthodontics & Dentofacial Orthopedics
- William Wilcko and M. Thomas Wilcko; Accelerating tooth movement: The case for corticotomy-induced orthodontics; American journal of Orthodontics & Dentofacial Orthopedics
- Hechang Huang,<sup>a</sup> Ray C. Williams,<sup>b</sup> and Stephanos Kyrkanides<sup>c</sup>; Accelerated orthodontic tooth movement: Molecular mechanisms; American journal of Orthodontics & Dentofacial Orthopedics
- N. Patel<sup>1</sup>, D. Waring<sup>2</sup> & A. Saksena<sup>1</sup>; Corticotomy-assisted orthodontics: a review of surgical technique with case report; Oral Surgery
- Jorge Cano <sup>1</sup>, Julián Campo <sup>2</sup>, Elena Bonilla <sup>3</sup>, César Colmenero <sup>4</sup>; Corticotomy-assisted orthodontics; Journal section: Oral Surgery
- Massoud Seifi<sup>1</sup>, Farnaz Younessian<sup>2</sup>, Nazila Ameli<sup>2</sup>; The Innovated Laser Assisted Flapless Corticotomy to Enhance Orthodontic Tooth Movement; Journal of Lasers in Medical Sciences
- Ali H. Hassan<sup>\*,1</sup>, Ahmad A. Al-Fraidy<sup>2</sup> and Samar H. Al-Saeed<sup>2</sup>; Corticotomy-Assisted Orthodontic Treatment: Review; The Open Dentistry Journal
- F. Deniz Uzuner<sup>1</sup> and Nilufer Darendeliler<sup>1</sup>; Dentoalveolar surgery techniques combined with orthodontic treatment: A literature review; European Journal of Dentistry
- Laura Fernández-Ferrer <sup>1</sup>, José-María Montiel-Company <sup>2</sup>, Eugenia Candel-Martí <sup>3</sup>, José-Manuel Almerich-Silla <sup>4</sup>, Miguel Peñarrocha-Diago <sup>5</sup>, Carlos Bellot-Arcís <sup>6</sup>; Corticotomies as a surgical procedure to accelerate tooth movement during orthodontic treatment: A systematic review; Medicina Oral Patología Oral Cirugía Bucal.
- Nouf Zimm o, DDS; Muham m ad H.A. Saleh, BDS; George Mandelaris, DDS, MS; Hsun-Liang Chan, DDS, MS; and Horn-Lay Wang, DDS, MSD, PhD; Corticotomy-

Accelerated Orthodontics: A Comprehensive Review and Update; Compendium of continuing education in dentistry

- Nikolaos Gkantidis a,\* , Ilias Mistakidis b, Thaleia Kouskoura a, Nikolaos Pandis a; Effectiveness of non-conventional methods for accelerated orthodontic tooth movement: A systematic review and meta-analysis; Journal of Dentistry

- Braydon M. Patterson, BDS,\* Oyku Dalci, DDS, PhD,y M. Ali Darendeliler, BDS, PhD, DOrthod,z and Alexandra K. Papadopoulou, DDS, MSc, DOrthodSpec, PhDx; Corticotomies and Orthodontic Tooth Movement: A Systematic Review; Journal of Oral and Maxillofacial Surgery

- Eelke J. Hoogeveen,a Johan Jansma,b and Yijin Renc; Surgically facilitated orthodontic treatment: A systematic review; American journal of Orthodontics & Dentofacial Orthopedics

- Goyal Amit 1 , Kalra JPS 2 , Bhatiya Pankaj 1 , Singla Suchinder 3 , Bansal Parul 1; Periodontally accelerated osteogenic orthodontics (PAOO) - a review; Journal of Clinical and Experimental Dentistry

- Ali H. Hassan, MHPE, PhD, Samar H. Al-Saeed, BDS, SBO, Basma A. Al-Maghlouth, MS, Cert SBO, Maha A. Bahammam, MS, PhD, Amal I. Linjawi, MS, PhD, Tarek H. El-Bialy, MSc, PhD.; Corticotomy-assisted orthodontic treatment. A systematic review of the biological basis and clinical effectiveness.; Saudi Medical Journal

- Eatemad A. Shoreibah , Samir A. Ibrahim , Mai S. Attia and May 3 M. Nabil Diab; Clinical and Radiographic Evaluation of Bone Grafting in Corticotomy-facilitated Orthodontics in Adults; Journal of the International Academy of Periodontology

- Eatemad A. Shoreibah , Ahmed E. Salama Mai S. Attia , and 3 Shahira M. Al moutaseum Abu Seida; Corticotomy-facilitated Orthodontics in Adults Using a Further Modified Technique; Journal of the International Academy of Periodontology



- Long H, Pyakurel U, Wang Y, Liao L, Zhou Y, Lai W; Are interventions for accelerating orthodontic tooth movement effective?; Evidence Based Dentistry
- A.P.S. Gil a, b, \*, O.L. Haas Jr a, c, I. M endez-Manj on a, J. Masi a-Gridilla a, b, A. Valls-Onta~n on a, b, F. Hern andez-Alfaro a, b, R. Guijarro-Martínez a, b; Alveolar corticotomies for accelerated orthodontics: A systematic review; Journal of Cranio-Maxillo-Facial Surgery
- Federico Brugnamia, Alfonso Caiazzob,c, Pushkar Mehrac,; Can corticotomy (with or without bone grafting) expand the limits of safe orthodontic therapy?; Journal of Oral Biology and Craniofacial Research
- Khalid H Zawawi; Patients' acceptance of corticotomy-assisted orthodontics; Dove Press Journal

a. Selección de palabras claves por temática

<b>Tabla 5.- SELECCIÓN DE PALABRAS CLAVES POR TEMÁTICA DE REVISIÓN</b>	
<b>Indicaciones y contraindicaciones de la corticotomía</b>	
<b>Palabras claves</b>	
Palabra clave	<b>Corticotomía</b>
Términos [MeSH] ingles	Alveolar corticotomy Corticotomy
Palabra clave	Indicaciones-Contraindicaciones
Términos [MeSH] ingles	Corticotomy indications Corticotomy contraindications

b. Estructuración de estrategia de búsqueda por temática

<b>Tabla 6. ESTRATEGIA DE BUSQUEDA</b>	
<b>Indicaciones y contraindicaciones de la corticotomía</b>	
<b>#1:</b>	<b>(Alveolar corticotomy) OR (Corticotomy)</b>
<b>#2:</b>	<b>(Corticotomy Indications) OR (Corticotomy Contraindication) OR (Alveolar corticotomy Indications) OR (Alveolar corticotomy Indications)</b>
<b>#3:</b>	<b>(Alveolar corticotomy) OR (Corticotomy) AND (Corticotomy Indications) OR (Corticotomy Contraindication) OR (Alveolar corticotomy Indications) OR (Alveolar corticotomy Indications)</b>

c. Resultados de aplicación de estrategia de búsqueda por temática en bases de datos (Pubmed - Embase)

<b>TABLA 7. RESULTADOS APLICACIÓN DE ESTRATEGIA DE BÚSQUEDA POR TEMÁTICA PUBMED O EMBASE</b>	
<b>Indicaciones y contraindicaciones de la corticotomía</b>	
<b>Algoritmos</b>	<b>Cantidad de artículos encontrados</b>
<b>#1</b> (Alveolar corticotomy) OR (Corticotomy)	603
<b>#2</b> (Corticotomy Indications) OR (Corticotomy Contraindication) OR (Alveolar corticotomy Indications) OR (Alveolar corticotomy Indications)	21
<b># 1 or #2</b>	21

(Alveolar corticotomy) OR (Corticotomy) AND (Corticotomy Indications) OR (Corticotomy Contraindication) OR (Alveolar corticotomy Indications) OR (Alveolar corticotomy Indications)	
--	--

d. Preselección de artículos por temática

<b>TABLA 8. PRESELECCIÓN DE ARTÍCULOS POR TEMÁTICA</b>
<b>Indicaciones y contraindicaciones de la corticotomía</b>
<b>PUBMED</b>
<b>artículos preseleccionados</b>
Referencia -estilo Vancouver y abstract
<ul style="list-style-type: none"> <li>• A.P.S. Gil a, b, *, O.L. Haas Jr a, c, I. M endez-Manj on a, J. Masi a-Gridilla a, b, A. Valls-Onta~n on a, b, F. Hern andez-Alfaro a, b, R. Guijarro-Martínez a, b; Alveolar corticotomies for accelerated orthodontics: A systematic review; Journal of Cranio-Maxillo-Facial Surgery</li> <li>• Juan Fernando Aristizabal*,**; Wilhelm Bellaiza***; Mario Alejandro Ortiz**** &amp; Leonardo Franco**; Clinical and Systemic Effects of Periodontally Accelerated Osteogenic Orthodontics: A Pilot Study; Int. J. Odontostomat</li> <li>• Peter H. Buschang, Phillip M. Campbell, and Stephen Ruso; Accelerating Tooth Movement With Corticotomies: Is It Possible and Desirable?; Semin Orthod-Elsevier Inc</li> <li>• Noha Hussein Abbas,a Noha Ezzat Sabet,b and Islam Tarek Hassanc; Evaluation of corticotomy-facilitated orthodontics and piezocision in rapid canine retraction; American journal of Orthodontics &amp; Dentofacial Orthopedics</li> <li>• Jorge Cano 1, Julián Campo 2, Elena Bonilla 3, César Colmenero 4; Corticotomy-assisted orthodontics; Journal section: Oral Surgery</li> </ul>

- Ali H. Hassan\*,1, Ahmad A. Al-Fraidy2 and Samar H. Al-Saeed2; Corticotomy-Assisted Orthodontic Treatment: Review; The Open Dentistry Journal
- F. Deniz Uzuner1 and Nilufer Darendeliler1; Dentoalveolar surgery techniques combined with orthodontic treatment: A literature review; European Journal of Dentistry
- Nouf Zim m o, DDS; Muham m ad H.A. Saleh, BDS; G eorge Mandelaris, DDS, MS; Hsun-Liang Chan, DDS, MS; and Horn-Lay W ang, DDS, MSD, PhD; Corticotomy-Accelerated Orthodontics: A Comprehensive Review and Update;Compendium of continuing education in dentistry
- Goyal Amit 1 , Kalra JPS 2 , Bhatiya Pankaj 1 , Singla Suchinder 3 , Bansal Parul 1; Periodontally accelerated osteogenic orthodontics (PAOO) - a review; Journal of Clinical and Experimental Dentistry

a. Selección de palabras claves por temática

<b>Tabla 9.- SELECCIÓN DE PALABRAS CLAVES POR TEMÁTICA DE REVISIÓN</b>	
<b>Corticotomía VS Ortodoncia convencional</b>	
<b>Palabras claves</b>	
Palabra clave	<b>Corticotomía</b>
Términos [MeSH] ingles	Alveolar corticotomy Corticotomy
Palabra clave	Ortodoncia convencional
Términos [MeSH] ingles	Tooth Movement Technique Orthodontic Tooth Movement
Términos [DeSC] español/ inglés/ portugués	Ortodoncia Tratamiento ortodóntico

b. Estructuración de estrategia de búsqueda por temática

<b>TABLA 10. ESTRATEGIA DE BUSQUEDA</b>	
<b>Corticotomía VS Ortodoncia convencional</b>	
#1: (Alveolar corticotomy) OR (Corticotomy)	
#2: (Orthodontic conventional)	
#3: (Alveolar corticotomy) OR (Corticotomy) AND (Orthodontic conventional)	

c. Resultados de aplicación de estrategia de búsqueda por temática en bases de datos (Pubmed - Embase)

<b>TABLA 11. RESULTADOS APLICACIÓN DE ESTRATEGIA DE BÚSQUEDA POR TEMÁTICA PUBMED O EMBASE</b>	
<b>Corticotomía VS Ortodoncia convencional</b>	
<b>Algoritmos</b>	<b>Cantidad de artículos encontrados</b>
#1 (Alveolar corticotomy) OR (Corticotomy)	603
#2 (Orthodontic conventional)	2044
<b># 1 or #2</b> (Alveolar corticotomy) OR (Corticotomy) AND (Orthodontic conventional)	39

d. Preselección de artículos por temática

TABLA 12. PRESELECCIÓN DE ARTÍCULOS POR TEMÁTICA
<b>Corticotomía VS Ortodoncia convencional</b>
<b>PUBMED</b>
<b>artículos preseleccionados</b>
Referencia -estilo Vancouver y abstract
<ul style="list-style-type: none"> <li>• Nikolaos Gkantidis a,* , Ilias Mistakidis b, Thaleia Kouskoura a, Nikolaos Pandis a; Effectiveness of non-conventional methods for accelerated orthodontic tooth movement: A systematic review and meta-analysis; Journal of Dentistry</li> <li>• Yina Li, Laura A. Jacox, Shannyn H. Little, Ching-Chang Ko*; Orthodontic tooth movement: The biology and clinical implications; Kaohsiung Journal of Medical Sciences</li> <li>• A.M.L. Liema, E.J. Hoogeveena, J. Jansmab, Y. Rena,*; Surgically facilitated experimental movement of teeth:systematic review; British Journal of Oral and Maxillofacial Surgery</li> <li>• Eelke J. Hoogveen,a Johan Jansma,b and Yijin Renc; Surgically facilitated orthodontic treatment: A systematic review; American journal of Orthodontics &amp; Dentofacial Orthopedics</li> <li>• F. Deniz Uzuner<sup>1</sup> and Nilufer Darendeliler<sup>1</sup>; Dentoalveolar surgery techniques combined with orthodontic treatment: A literature review; European Journal of Dentistry</li> <li>• Braydon M. Patterson, BDSc,* Oyku Dalci, DDS, PhD,y M. Ali Darendeliler, BDS, PhD,</li> <li>• DOrthod,z and Alexandra K. Papadopoulou, DDS, MSc, DOrthodSpec, PhDx; Corticotomies and Orthodontic Tooth Movement: A Systematic Review; Journal of Oral and Maxillofacial Surgery</li> </ul>

- Ali H. Hassan, MHPE, PhD, Samar H. Al-Saeed, BDS, SBO, Basma A. Al-Maghlouth, MS, Cert SBO, Maha A. Bahammam, MS, PhD, Amal I. Linjawi, MS, PhD, Tarek H. El-Bialy, MSc, PhD.; Corticotomy-assisted orthodontic treatment. A systematic review of the biological basis and clinical effectiveness.; Saudi Medical Journal
- Fadi Al-Naoum, DDS, MSc,\* Mohammad Y. Hajeer, DDS, MSc, PhD,y and Azzam Al-Jundi, DDS, MSc, PhDz; Does Alveolar Corticotomy Accelerate Orthodontic Tooth Movement When Retracting Upper Canines? A Split-Mouth Design Randomized Controlled Trial; Journal of Oral and Maxillofacial Surgery
- Ali Saad Thafeed AlGhamdi; Corticotomy facilitated orthodontics: Review of a technique; The Saudi Dental Journal
- Preeti Bhattacharya<sup>1</sup> , Hirak Bhattacharya<sup>2</sup> , Arbab Anjum<sup>3</sup> , Ravi Bhandari<sup>4</sup> , D.K.Agarwal<sup>5</sup> , Ankur Gupta<sup>6</sup> , Juhi Ansar<sup>7</sup>; Assessment of Corticotomy Facilitated Tooth Movement and Changes in Alveolar Bone Thickness - A CT Scan Study; Journal of Clinical and Diagnostic Research
- Nouf Zim m o, DDS; Muham m ad H.A. Saleh, BDS; G eorge Mandelaris, DDS, MS; Hsun-Liang Chan, DDS, MS; and Horn-Lay W ang, DDS, MSD, PhD; Corticotomy-Accelerated Orthodontics: A Comprehensive Review and Update;Compendium of continuing education in dentistry
- Federico Brugnamia, Alfonso Caiazzob,c, Pushkar Mehrac,; Can corticotomy (with or without bone grafting) expand the limits of safe orthodontic therapy?; Journal of Oral Biology and Craniofacial Research
- Eatemad A. Shoreibah , Ahmed E. Salama Mai S. Attia , and 3 Shahira M. Al moutaseum Abu Seida; Corticotomy-facilitated Orthodontics in Adults Using a Further Modified Technique; Journal of the International Academy of Periodontology
- Eatemad A. Shoreibah , Samir A. Ibrahim , Mai S. Attia and May 3 M. Nabil Diab; Clinical and Radiographic Evaluation of Bone Grafting in Corticotomy-

facilitated Orthodontics in Adults; Journal of the International Academy of Periodontology

- Long H, Pyakurel U, Wang Y, Liao L, Zhou Y, Lai W; Are interventions for accelerating orthodontic tooth movement effective?; Evidence Based Dentistry

#### **4. Selección final de artículos por temática (criterios de selección e inclusión de artículos)**

El método que se utilizó para la selección de los artículos fue una búsqueda avanzada en la base de datos MEDLINE vía PubMed, limitada a publicaciones en inglés de enero de 2007- marzo de 2019, usando términos MeSH, igualmente se usaron operadores booleanos como OR y AND para la combinación de las búsquedas.

Criterios de selección de artículos

- Se incluyeron estudios con diseños tales como revisiones de literatura y revisiones sistemáticas.
- Se seleccionarán todos los artículos publicados entre el año 2007-2019 en inglés.
- Los participantes en los estudios deberían ser pacientes adultos tratados con ortodoncia
- Los estudios para ser elegibles deberían considerar la corticotomía como complemento del tratamiento ortodóntico
- Las mediciones que deberían tener en cuenta eran eficacia de la corticotomía en comparación con la ortodoncia convencional.
- Se aplicaron las estrategias de búsqueda en la base de datos de PubMed y EMBASE.

Criterios de exclusión de artículos

- Se excluyeron artículos realizados en animales.

Con los criterios de búsqueda se seleccionaron 46 artículos, de los cuales se excluyeron 9 artículos ya que no se enfocaban en responder ninguno de nuestros 3 objetivos y finalmente se trabajó con 37 artículos en total.



## **5. Proceso de extracción de información de artículos por temática**

A cada artículo se le extrajo los datos y la información pertinente que fueron consignados en la tabla de Excel de extracción de datos para cada temática. Esto con el fin de sustraer de manera organizada la información y facilitar la redacción del artículo final.

La extracción de datos se realizó mediante la revisión por parte de dos revisores independientes, los cuales reportaron títulos, año de publicación, autores y resúmenes y finalmente textos completos, si los evaluadores no estaban de acuerdo con algún ítem un tercer revisor fue informado para llegar a una conclusión.

## **6. Proceso estructuración de artículo**

La redacción del artículo se hizo siguiendo las normas y el estilo para artículos de revisión de tema.

## **7. Proceso de Edición en inglés y en español para publicación**

Una vez terminado el artículo, se realizó corrección de estilo y traducción al inglés por parte de un editor certificado en español y en inglés para este fin teniendo como base las normas internacionales de Vancouver.

## **CONSIDERACIONES EN PROPIEDAD INTELECTUAL**

### **Aspectos Éticos:**

Al ser una revisión narrativa de la literatura, representa un riesgo nulo en humanos. Se respetó lo establecido por la legislación en propiedad intelectual y se aplicó la legislación de derechos de autor, referenciando toda información que sea tomada de artículos científicos y se realizó una valoración independiente de los resultados para evitar manipulación de la información.

Según el artículo 61 de la constitución política de Colombia:

“el estado protegerá la propiedad intelectual por el tiempo y mediante las formalidades que establezca la ley”.

### **Ley 23 de 1982 sobre los derechos de autor:**

#### **Artículo 2:**

Los derechos de autor recaen sobre las obras científicas, literarias y artísticas en las cuales se comprende todas las creaciones del espíritu en el campo científico, literario y artístico, cualquiera que sea el modo o forma de expresión y cualquiera que sea su destinación, tales como: los libros, folletos y otros escritos.

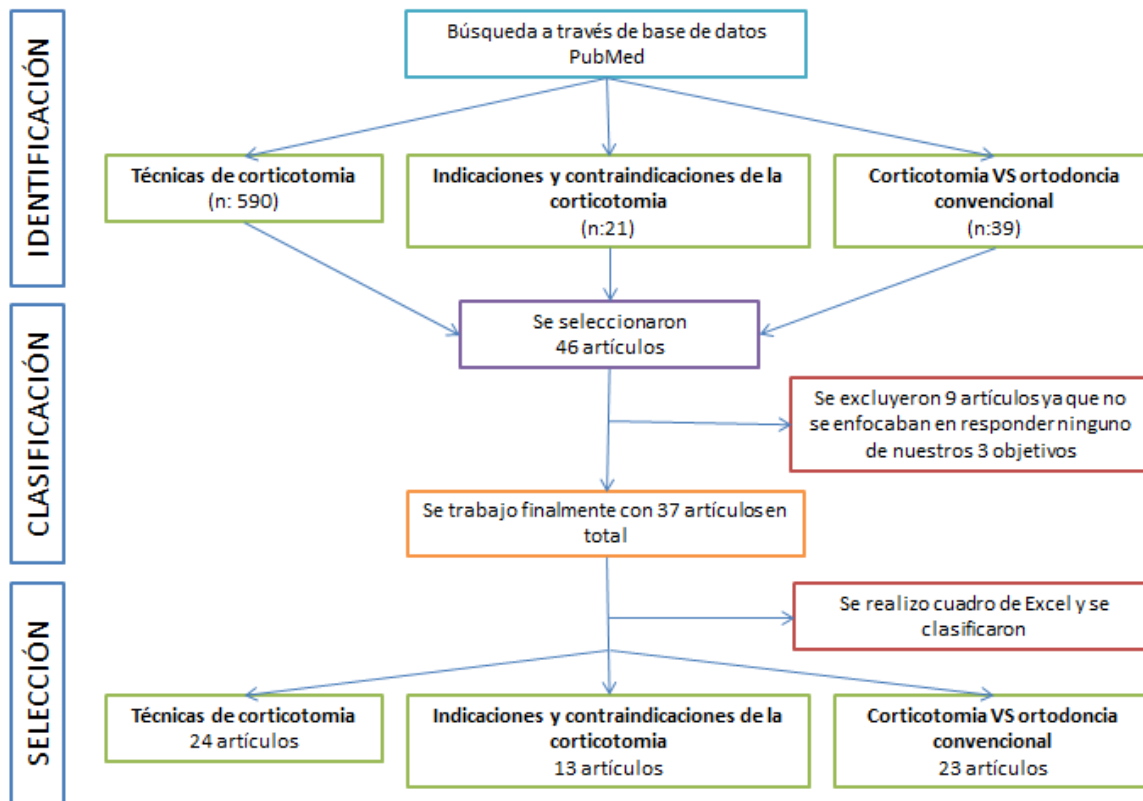
## RESULTADOS

Se encontraron 24 artículos sobre las diferentes técnicas de la corticotomía, 13 artículos sobre indicaciones y contraindicaciones de dicha técnica y 23 artículos sobre la corticotomía vs la ortodoncia convencional, los cuales fueron la referencia bibliográfica para realizar esta revisión, donde se permitió mostrar detalladamente en qué consiste esta técnica, su definición y su eficiencia.

### -Cruce de palabras de búsqueda

Técnicas de corticotomía	Indicaciones y contraindicaciones de la corticotomía	Corticotomía VS ortodoncia convencional
<ul style="list-style-type: none"><li>• #1: (Alveolar corticotomy) OR (Corticotomy)</li><li>• #2: (Accelerated orthodontics) OR (Accelerated tooth movement )OR (Corticotomy techniques)OR (Corticotomy methods)</li><li>• #3: (Alveolar corticotomy) OR (Corticotomy) AND (Accelerated orthodontics) OR (Accelerated tooth movement )OR (Corticotomy techniques)OR (Corticotomy methods)</li></ul>	<ul style="list-style-type: none"><li>• #1: (Alveolar corticotomy) OR (Corticotomy)</li><li>• #2: (Corticotomy Indications) OR (Corticotomy Contraindication) OR (Alveolar corticotomy Indications) OR (Alveolar corticotomy Indications)</li><li>• #3: (Alveolar corticotomy) OR (Corticotomy) AND (Corticotomy Indications) OR (Corticotomy Contraindication) OR (Alveolar corticotomy Indications) OR (Alveolar corticotomy Indications)</li></ul>	<ul style="list-style-type: none"><li>• #1: (Alveolar corticotomy) OR (Corticotomy)</li><li>• #2: (Orthodontic conventional)</li><li>• #3: (Alveolar corticotomy) OR (Corticotomy) AND (Orthodontic conventional)</li></ul>

## -Flujograma de búsqueda



## CONCLUSIONES

1. El tratamiento de ortodoncia asistida por corticotomía es una técnica de ortodoncia establecida y eficiente que se ha estudiado en varias publicaciones, por lo tanto, es una opción de tratamiento complementario para el tratamiento de movimiento dental la cual implica decorticación alveolar selectiva en forma de líneas y puntos realizados alrededor de los dientes que se van a mover, dando así una mayor velocidad de movimiento dental ortodóncico.
2. Esta técnica tiene varias ventajas, que incluyen un movimiento más rápido de los dientes, un tiempo de tratamiento más corto, mayor tracción en los dientes impactados, una expansión más segura de los arcos constreñidos, una estabilidad mejorada del tratamiento post-ortodóncico y una mayor cobertura del movimiento de los dientes.
3. La aceleración del movimiento dental se ha explicado por la desmineralización del hueso alveolar sobre las superficies radiculares, ya que se forma una matriz de tejido blando del hueso, que podría desplazarse con la raíz y más tarde remineralizarse, lo cual ocurre después de la finalización del tratamiento de ortodoncia. En un esfuerzo por mejorar los volúmenes óseos tras la aplicación de fuerzas ortodóncicas, también surgió el uso de injerto óseo en combinación con el procedimiento de la decorticación, ya que el grupo de investigación (The Wilkos) combinaron la técnica de ortodoncia facilitada por corticotomía con el aumento alveolar, relacionando así la ortodoncia y los aspectos periodontales de este procedimiento el cual se llamó “The accelerated osteogenic orthodontics” (AOO) y más recientemente, la técnica quirúrgica “Periodontally Accelerated Osteogenic Orthodontics” PAOO respectivamente publicado por M.Thomas Wilcko en el año 2019.
4. La ortodoncia osteogénica periodontalmente acelerada se desarrolló para acelerar el movimiento de los dientes y, por lo tanto, reduce el tiempo de tratamiento y mejora el estado periodontal, mostrando resultados prometedores, mientras se usa esta terapia con el protocolo descrito, se logra una aceleración del movimiento dental.

5. Este procedimiento ofrece menores limitaciones al tratamiento ortodóntico, permite movimientos más extensos sin comprometer el periodonto, disminuye la posibilidad de extracciones, mejora la condición periodontal del paciente mejora el fenotipo gingival y disminuye los riesgos de hialinización del ligamento periodontal en las paredes alveolares que ocasionan los movimientos fuertes y extensos, disminuye los riesgos de reabsorción radicular tras el tratamiento de ortodoncia.

## REFERENCIAS BIBLIOGRÁFICAS:

1. Burrow SJ. Biomechanics and the paradigm shift in orthodontic treatment planning. *J Clin Orthod.* 2009;43(10):635-44.
2. Sandeep Dab, Kevin Chen. Short- and long-term potential effects of accelerated osteogenic orthodontic treatment: A systematic review and meta-analysis. *Orthod Craniofac Res.* 2019;1-8.
3. Davidovitch Z, Murphy N. The adaptation and development of biological concepts in orthodontics. In: Krishnan V, Davidovitch Z. *Biological mechanisms of tooth movement.* Wiley-Blackwell; 2009. p. 8-13.
4. Binderman, I. (1988). The transduction of mechanical force into biochemical events in bone cells may involve activation of phospholipase A2. *Calcif Tissue Int;* 42: 261.
5. Ten Cate A. (1976). The role of fibroblasts in the remodeling of periodontal ligament during physiology tooth movement. *Am J Orthod;* 69: 155-168.
6. Anut, J. (1992). *Ortodoncia Clínica.* Capítulo 15: Movimiento Ortodóncico, reacción tisular ante las fuerzas. Salvat (edt) Barcelona; pp. 239-255.
7. Reitan K. & Rygh P. (1997). Principios y reacciones biomecánicas. En: Graber T. & Vanarsdall R. (1997) *Ortodoncia. Principios generales y técnicas.* Segunda edición. Editorial Panamericana, Buenos Aires; pp. 1030-1097.
8. Reitan K. (1985). *Orthodontics. Current principles and techniques.* Cap. 2: Biomechanical principles and reactions. Mosby, San Luis; pp. 101-192.
9. Sandy J. (1992). Tooth eruption and orthodontic movement. *Br Den J;* 172: 141-149.
10. Reitan K. (1964). Effects on force magnitude and direction of tooth movement on different alveolar bone types. *Angle Orthod;* 34: 244-249.
11. Yamasaki K., Miura F. & Suda T. (1989). Prostaglandin as a mediator of bone resorption induced by experimental tooth movement in rats. *J Dent Res;* 59: 1635-1640.

12. Yamasaki K., Shibata Y. & Fukuhara T. (1982). The effects of prostaglandins on experimental tooth movement in monkeys. *J Dent Res*; 61: 1444.
13. Sandy J. (1992). Tooth eruption and orthodontic movement. *Br Dent J*; 172: 141-149.
14. Davidovitch Z. (1980). Electric currents bone remodeling and orthodontic tooth movement. Part II. *Am J Orthod*; 77: 33.
15. Hassan AH, Al-Fraidi AA, Al-Saeed SH. Corticotomy assisted orthodontic treatment: review. *Open Dent J* 2010;4:159–64.
16. Ilizarov GA. The tension-stress effect on the genesis and growth of tissues. Part I. The influence of stability of fixation and soft-tissue preservation. *Clin Orthop Relat Res*. 1989;238:249-81.
17. Liou EJ, Huang CS. Rapid canine retraction through distraction of the periodontal ligament. *Am J Orthod Dentofacial Orthop*. 1998; 114(4):372-82.
18. Jorge Cano 1, Julián Campo, Elena Bonilla 3, César Colmenero ; Corticotomy-assisted orthodontics; Journal section: Oral Surgery
19. Köle H: Surgical operations of the alveolar ridge to correct occlusal abnormalities. *Oral Surg Oral Med Oral Pathol* 12:515, 1959
20. Generson RM, Porter JM, Zell A, et al: Combined surgical and orthodontic management of anterior open bite using corticotomy. *J Oral Surg* 34:216, 1978
21. Anholm M, Crites D, Hoff R, et al: Corticotomy-facilitated orthodontics. *Calif Dent Assoc J* 7:8, 1986
22. Gantes B, Rathbun E, Anholm M: Effects on the periodontium following corticotomy-facilitated orthodontics. Case reports. *J Periodontol* 61:234, 1990
23. Suya H: Corticotomy in orthodontics, *in* Hösl E, Baldauf A (eds): *Mechanical and Biological Basics in Orthodontic Therapy*. Heidelberg, Hütlig Buch, 1991, pp 207-226



24. Wilcko WM, Wilcko MT, Bouquot JE, Ferguson DJ. Rapid orthodontics with alveolar reshaping: two case reports of decrowding. *Int J Periodontics Restorative Dent* 2001; 21: 9-19.
25. Wilcko MT, Wilcko MW, Murphy KG, et al: Full-thickness flap/subepithelial connective tissue grafting with intramarrow penetrations: Three case reports of lingual root coverage. *Int J Periodontics Restorative Dent* 25:561, 2005
26. Frost HM. The biology of fracture healing. An overview for clinicians. Part I. *Clin Orthop Relat Res.* 1989;248:283-93.
27. Yaffe A, Fine N, Binderman I. Regional accelerated phenomenon in the mandible following mucoperiosteal flap surgery. *J Periodontol.* 1994; 65(1):79-83.
28. Lee W, Karapetyan G, Moats R, et al. Corticotomy-/osteotomy-assisted tooth movement microCTs differ. *J Dent Res.* 2008;87(9):861-7.
29. Pfeifer JS. The reaction of alveolar bone to flap procedures in man. *Periodontics.* 1965;20:135-40.
30. Wilcko MT, Wilcko WM, Pulver JJ, et al. Accelerated osteogenic orthodontics technique: a 1-stage surgically facilitated rapid orthodontic technique with alveolar augmentation. *J Oral Maxillofac Surg.* 2009;67(10):2149-2159.
31. Ali Saad Thafeed AlGhamdi. Corticotomy facilitated orthodontics: Review of a technique. *The Saudi Dental Journal* (2010) 22, 1–5
32. Kevin G. Murphy, DDS, MS, M. Thomas Wilcko, DMD, William M. Wilcko, DMD, MS, and Donald J. Ferguson, DMD, MSD: Periodontal Accelerated Osteogenic Orthodontics: A Description of the Surgical Technique. *J Oral Maxillofac Surg* 67:2160-2166, 2009
33. Handelman C. Palatal expansion in adults: the nonsurgical approach. *Am J Orthod Dentofacial Orthop.* 2011;140(4):462, 464, 466 passim.
34. Moon CH, Wee JU, Lee HS. Intrusion of overerupted molars by corticotomy and orthodontic skeletal anchorage. *Angle Orthod.* 2007;77(6):1119-1125.

35. Aboul-Ela SM, El-Beialy AR, El-Sayed KM, et al. Miniscrew implant supported maxillary canine retraction with and without corticotomy-facilitated orthodontics. *Am J Orthod Dentofacial Orthop.* 2011;139(2):252-259.
36. Amit G, JPS K, Pankaj B, Suchinder S, Parul B. Periodontally accelerated osteogenic orthodontics (PAOO) - a review. *J Clin Exp Dent.* 2012;4(5):e292-6.
37. Little RM. Stability and relapse of dental arch alignment. *Br J Orthod.* 1990;17(3):235-241.
38. Chung KR, Kim SH, Kook YA. Speedy surgical orthodontic treatment with skeletal anchorage. In: Bell WE, Guerrero C. *Distraction osteogenesis of the facial skeleton.* Hamilton, ON: BC Decker, Inc; 2007. p. 167-86.
39. Wilcko MT, Wilcko WM, Bissada NF. Anevidence-based analysis of periodontally accelerated orthodontic and osteogenic techniques: a synthesis of scientific perspectives. *Semin Orthod.* 2008;14(4):305-16.
40. Murphy KG, Wilcko MT, Wilcko WM, Ferguson DJ. Periodontal accelerated osteogenic orthodontics: a description of the surgical technique. *J Oral Maxillofac Surg.* 2009;67(10):2160-6.
41. Murphy NC. *In vivo* tissue engineering for orthodontists: a model first step. In: Davidovitch Z, Mah J, Suthanarak S, eds. *Biological mechanisms of tooth eruption, resorption and movement.* Boston, MA: The Harvard Society for the Advancement of Orthodontics; 2006. p. 385-410.
42. Düker I. Experimental animal research into segmental alveolar movement after corticotomy. *J Maxillofac Surg.* 1975;3:81-84.
43. Suya H.: *Mechanical and biological basics in orthodontic therapy.* Heidelberg, Germany, Hutlig Buch Verlag.1991
44. Germec D, Giray B, Kocadereli I, Enacar A. Lower incisor retraction with a modified corticotomy. *Angle Orthodontist.* 2006; 76(5):882-90
45. Fischer TJ. Orthodontic Treatment Acceleration with Corticotomy-assisted Exposure of Palatally Impacted Canines. A Preliminary Study. *Angle Orthodontist.* 2007;77(3)417-20

46. Wilcko W, Wilcko MT. Accelerating tooth movement: the case for corticotomy induced orthodontics. *Am J Orthod Dentofacial Orthop.* 2013 Jul;144(1):4-12
47. Fuhrmann R. Three-dimensional interpretation of periodontal lesions and remodeling during orthodontic treatment. Part III. *J Orofac Orthop.* 1996; 57(4):224-37.
48. Spina R, Caiazzo A, Gracco A, Siciliani G. The use of segmental corticotomy to enhance molar distalization. *J Clin Orthod.* 2007;41(11):693-9.
49. Greenstein G, Greenstein B, Cavallaro J, Tarnow D. The role of bone decortication in enhancing the results of guided bone regeneration: a literature review. *J Periodontol.* 2009;80(2):175-89.
50. Wilcko MT, Wilcko WM, Omniewski KB, Bouquot J, Wilcko JM. The periodontally “accelerated osteogenic orthodontics” technique (PAOO™) technique: efficient space closing with either orthopedic or orthodontic forces. *J Implant Advanced Clin Dent.* 2009;1(1):45-63.
51. Juan Fernando Aristizabal, Wilhelm Bellaiza. Clinical and Systemic Effects of Periodontally Accelerated Osteogenic Orthodontics: A Pilot Study. *Int. J. Odontostomat.*, (2016)119-127.
52. Dr. Bencini, Adrian Carlos, Od. Bencini, Laura Elizabeth. Periodontally accelerated orthodontic and osteogenic techniques. Biological principles and surgical stage. *Soc. Odontol. Plata*, 2017; XXVIII(55):7-18