MANUAL DE PROCESOS DE INSTRUMENTACIÓN QUIRÚRGICA PARA EL TRATAMIENTO DE LA PATOLOGÍA DE LABIO FISURADO Y PALADAR HENDIDO

ANA MARÍA BABATIVA MORA
NATALIA GARCÍA CASALLAS
TANIA LISETH MALAVER CASTIBLANCO
LAURA SALOMÉ SEPÚLVEDA SANTIESTEBAN
WENDY DAYANNA VALENZUELA RUEDA

UNIVERSIDAD EL BOSQUE
ESCUELA COLOMBIANA DE MEDICINA
PROGRAMA INSTRUMENTACIÓN QUIRÚRGICA
BOGOTA, D.C.
2020

MANUAL DE PROCESOS DE INSTRUMENTACIÓN QUIRÚRGICA PARA EL TRATAMIENTO DE LA PATOLOGÍA DE LABIO FISURADO Y PALADAR HENDIDO

Investigadoras

ANA MARÍA BABATIVA MORA
NATALIA GARCÍA CASALLAS
TANIA LISETH MALAVER CASTIBLANCO
LAURA SALOMÉ SEPÚLVEDA SANTIESTEBAN
WENDY DAYANNA VALENZUELA RUEDA

Trabajo de grado presentado como requisito para optar por el título de profesional en Instrumentación Quirúrgica

Directora temática
MÓNICA PATRICIA CEPEDA

Directoras metodológicas
ANDREA DEL PILAR FERRUCHO SUÁREZ
ANGIE PAOLA PÉREZ RODRÍGUEZ

UNIVERSIDAD EL BOSQUE
ESCUELA COLOMBIANA DE MEDICINA
PROGRAMA INSTRUMENTACIÓN QUIRÚRGICA
BOGOTA, D.C.
2020

NOTA DE ACEPTACIÓN

_____

_____

_____

_____

_____

Coordinación de Investigaciónes del Programa

_____

Director temático

_____

_____

Director metodológico

_____

_____

Bogotá D.C., Mayo de 2020

NOTA DE SALVEDAD DE RESPONSABILIDAD INSTITUCIONAL

“La Universidad El Bosque, no se hace responsable de los conceptos emitidos por los investigadores en su trabajo, solo velará por el rigor científico, metodológico y ético del mismo en aras de la búsqueda de la verdad y la justicia“.

AGRADECIMIENTOS

UNIVERSIDAD EL BOSQUE por acogernos como parte de su familia académica y generar los medios para desarrollar nuestra carrera profesional con estándares de calidad.

FACULTAD DE MEDICINA por su compromiso con la formación integral del personal del área de la salud.

PROGRAMA DE INSTRUMENTACIÓN QUIRÚRGICA por brindarnos la oportunidad de crecer como seres humanos y adquirir competencias para nuestro desarrollo profesional.

DRA. MARTHA LUCIA FORERO por su compromiso, apoyo, dedicación y motivación para la culminación de nuestros estudios profesionales.

DTE. MONICA PATRICIA CEPEDA por compartir su conocimiento, esfuerzo, dedicación incondicional y brindarnos su valiosa tutoría en todo el proceso de la construcción y desarrollo del proyecto.

DTE. ANDREA DEL PILAR FERRUCHO SUÁREZ por guiarnos durante el transcurso de la realización del proyecto, resolver los interrogantes que surgían sobre diferentes temáticas y enfocarnos en la finalización del proyecto.

DTE. ANGIE PAOLA PEREZ RODRIGUEZ por brindarnos su apoyo, su conocimiento, dedicación y esfuerzo durante la finalización del proyecto, de igual manera por aconsejarnos y colaborarnos en actos cruciales para la conclusión del proyecto de investigación.

GRUPO DE INVESTIGACIÓN DEL PROGRAMA DE INSTRUMENTACIÓN QUIRÚRGICA por su apoyo en el desarrollo de nuestro proyecto.

DEDICATORIA

En primer lugar quiero agradecer a Dios por permitirme llegar a este momento tan importante en mi vida. A mi familia, que son mi motivación y motor para seguir adelante con mis proyectos, a mis docentes por brindarme grandes conocimientos y a cada una de las personas que me dieron su apoyo

Ana Maria Babativa Mora

Con el paso de los años y al darme cuenta en la etapa de mi vida en la que estoy no me queda nada mas si no agradecer a Dios por haberme dado la gracia de poder aceptar la oportunidad de estudiar y realizarme como persona y profesional en la Universidad del Bosque de la cual siempre guardare los mejores recuerdos, no siendo menos importantes los integrantes de mi familia quienes cumplieron un papel fundamental ayudándome a cumplir mis sueños, a mis compañeros en la realización de este proyecto.

Natalia García Casallas

Este trabajo lo dedico a Dios por darme el valor y la fortaleza de seguir adelante, por darme diariamente inteligencia, conocimiento y salud para crecer como persona y en mi vida profesional, a mis padres por creer en mí, por darme sus consejos, guiarme de la manera más apropiada, aportar su confianza en mí y apoyarme con mi proceso de formación. Y a todas las personas que de una u otra forma han aportado tanto conocimiento como apoyo en el transcurso de mi profesión y formación como persona.

Laura Salome Sepúlveda Santisteban

Quiero agradecer a Dios por estar en todos los momentos de mi vida, por ser mi guía y mi fortaleza. A mis padres por ser el pilar fundamental en mi formación como instrumentadora quirúrgica, por la confianza, consejos, esfuerzo, por siempre estar para mí en los momentos importantes por el ánimo constante y por formarme con valores para servir a los demás sin interés. A mi tío Eduardo por ser gran apoyo para mi formación y mi ejemplo a seguir por aconsejarme y darme fuerzas en los momentos difíciles. A la Universidad el Bosque por acogerme y darme el espacio para salir adelante en esta carrera con conocimientos integrales y enfoque biopsicosocial y a mis docentes por brindarme sus enseñanzas y estrategias pedagógicas y por último a cada una de las instituciones en las que me permitieron realizar mis prácticas y de las cuales aprendí demasiado.

Tania Liseth Malaver Castiblanco

Este trabajo quiero dedicárselo a Dios principalmente porque él siempre está para guiarme cada día , también a mi familia por que sin el apoyo de ellos no podría continuar estudiando ya que es una parte importante para mi formación pero también a los profesores ya que ellos son una parte importante en la formación profesional que llevamos en la carrera de Instrumentación quirúrgica y a la universidad del bosque por apoyarme a ser mejor profesionales y enfocarme biopsicosocial mente y culturalmente.

Wendy Dayana Valenzuela Rueda

TABLA DE CONTENIDO

INTRODUCCIÓN **22**

1. PLANTEAMIENTO DEL PROBLEMA **24**

1.1 PREGUNTAS DE INVESTIGACIÓN. 26

1.1.1 Pregunta General. 26

1.1.2 Preguntas Específicas. 27

2. JUSTIFICACIÓN **28**

3. OBJETIVOS **30**

3.1 OBJETIVO GENERAL. 30

3.2 OBJETIVOS ESPECÍFICOS. 30

4. MARCO DE REFERENCIA **31**

4.1 MARCO CONCEPTUAL. 31

4.2 ANATOMÍA. 31

4.2.1 Labios. 32

4.2.2 Paladar duro u óseo. 35

4.2.3 Paladar blando. 36

4.2.4 Músculos de la cara. 36

4.2.5 Lengua. 38

4.2.6 Vascularización. 39

4.2.7 Inervación. 40

4.2.8 La nariz. 41

4.3 PATOLOGÍA DE LABIO FISURADO Y PALADAR HENDIDO. 44

4.3.1 Paladar hendido. 45

4.3.2 Labio fisurado. 45

4.3.3 Clasificación de la patología. 45

4.3.4 Davis y Ritchie. 48

4.3.5 kernahan y Stark. 48

4.4 ETIOLOGÍA DE LA PATOLOGÍA DE LABIO FISURADO Y PALADAR HENDIDO. 48
4.4.1 Estilo de vida materno. 49
4.4.2 Periodo Gestacional.....49
4.4.3 Factores ambientales.....50
4.4.4 Factores relacionados al género.....50
4.5 EMBRIOLOGÍA. 51
4.6 PROCESOS QUIRÚRGICOS. 53
4.7 ETAPAS DEL TRATAMIENTO. 53
4.7.1 Etapa prenatal. 53
4.7.2 Etapa neonatal. (De 0 a 3 meses). 53
4.7.3 Etapa lactante menor. (3 a 12 meses). 54
4.7.4 Etapa lactante mayor (De 1 a 3 años). 54
4.7.5 Etapa preescolar (De 3 a 5 años). 54
4.7.6 Etapa escolar. 55
4.7.7 Etapa adolescente. 55
4.8 EQUIPOS, INSTRUMENTAL, ELEMENTOS E INSUMOS. 55
4.8.1 Queilorrafia y Queiloplastia. 55
4.8.2 Palatorrafia y Palatoplastia. 68
4.9 PROCESOS QUIRÚRGICOS. 81
4.10 TÉCNICAS QUIRÚRGICAS PARA LABIO FISURADO. 81
4.10.1 Queilorrafia y Queiloplastia. 81
4.10.2 Queiloplastia. 82
4.10.3 Queiloplastia Tennison-randall 83
4.11 TÉCNICAS QUIRÚRGICAS PARA PALADAR HENDIDO. 83
4.11.1 Palatoplastia. 83
4.11.2 Técnica quirúrgica de Veau Wardil. 84
4.11.3 Técnica quirúrgica de Tennison-Randall.....85
4.11.4 Técnica quirúrgica de Millard. 85

4.11.5 Técnica quirúrgica de Veau- Wardill-kilner (pushback).....86
4.12 PROCESOS DE ATENCIÓN EN PACIENTES CON LAS PATOLOGÍAS DE PALADAR HENDIDO Y LABIO FISURADO..... 87
4.12.1 Atención al paciente.....87
4.12.2 Fundaciones. 88
4.12.3 Brigadas de salud. 89
5. CONSIDERACIONES ÉTICAS 91
6. ASPECTOS METODOLÓGICOS 92
6.1 LÍNEA DE INVESTIGACIÓN..... 92
6.2 TIPO DE ESTUDIO..... 92
6.3 MÉTODO DE INVESTIGACIÓN. 93
6.4 TÉCNICAS PARA LA RECOLECCIÓN DE LA INFORMACIÓN (INSTRUMENTO)..... 93
6.4.1 Entrevistas. 93
6.4.2 Población. 93
6.4.3 Criterios de elección. 94
6.4.4 Procedimiento. 94
6.5 CATEGORIZACIÓN DE LA INFORMACIÓN. 95
6.5.1 Deductivas. 95
6.5.2 Inductivas.....95
6.6 PLAN DE ANÁLISIS DE LA INFORMACIÓN. 96
6.6.1 Triangulación de la recolección de la información 96
6.6.2 Validación del manual.....96
7. RESULTADOS.....99
7.1 TRIANGULACIÓN..... 99
7.1.1 Categorías inductivas: Alistamiento Queiloplastia. 99
7.1.2 Conceptualización de alistamiento queiloplastia.....100
7.1.3 Categorías inductivas: Alistamiento Palatoplastia 101
7.1.4 Conceptualización de alistamiento palatoplastia 103

7.1.5 Categorías inductivas: Protocolo Queiloplastia. 103
7.1.6 Conceptualización de protocolo Queiloplastia 105
7.1.7 Categorías inductivas: Protocolo Palatoplastia. 106
7.1.8 Conceptualización protocolo Palatoplastia 108
7.1.9 Categorías inductivas: Técnica de instrumentación Quirúrgica Queiloplastia. 108
7.1.10 Conceptualización Técnica de Instrumentación Quirúrgica Queiloplastia 110
7.1.11 Categorías inductivas: Técnica Quirúrgica palatoplastia 123
7.1.12 Conceptualización Técnica Quirúrgica Palatoplastia 125
7.1.13 Categorías inductivas: Fisiopatología de labio fisurado y paladar hendido 129
7.1.14 Conceptualización Fisiopatología de labio fisurado y paladar hendido .. 131
7.2 RESULTADOS DE VALIDACIÓN DEL MANUAL 132
7.2.1 Resultados validador 1. 132
7.2.2 Resultados validador 2. 133
7.2.3 Resultados validador 3 134
8. DISCUSIÓN 136
9. CONCLUSIONES 138
10. RECOMENDACIONES 139
11. REFERENCIAS BIBLIOGRÁFICAS 140
ANEXOS 146

LISTA DE TABLAS

Tabla 1. Consideraciones éticas de la investigación 91
Tabla 2. Criterios de elección de los participantes 94
Tabla 3. Categorías inductivas Alistamiento Queiloplastia 99
Tabla 4. Categorías inductivas Alistamiento Palatoplastia 101
Tabla 5. Categorías inductivas Protocolo Queiloplastia 103
Tabla 6. Categorías inductivas Protocolo Palatoplastia 106
Tabla 7. Categoriás inductivas Técnica de Instrumentación Quirúrgica Queiloplastia 108
Tabla 8. Categorías inductivas Técnica Quirúrgica Palatoplastia..... 123
Tabla 9. Categorías inductivas Fisiopatología de labio fisurado y paladar hendido 129
Tabla 10. Tabulación resultados de validación de contenido validador 1..... 132
Tabla 11. Tabulación resultados de validación de contenido validador 2..... 133
Tabla 12. Tabulación resultados de validación de contenido validador 3..... 134
Tabla 13. Puntaje global resultados de validación 134

LISTA DE FIGURAS

Figura 1. Límites de la cavidad bucal. 32
Figura 2. Labios..... 33
Figura 3. Cara externa de los labios..... 34
Figura 4. Cara interna de los labios..... 34
Figura 5. Paladar duro..... 35
Figura 6. Paladar blando. 36
Figura 7. Músculos de la cara. 37
Figura 8. Estructura de la lengua. 39
Figura 9. Vascularización de la cavidad oral. 40
Figura 10. Inervación de la cavidad oral..... 41
Figura 11. Paredes de la cavidad nasal 42
Figura 12. Pirámide nasal 43
Figura 13. Cavidad nasal interna..... 44
Figura 14. Hendidura unilateral completa..... 47
Figura 15. Hendidura que afecta porción blanca y roja 47
Figura 16. Hendidura que afecta la porción roja..... 47
Figura 17. Hendidura completa 47
Figura 18. Embriología del paladar 52
Figura 19. Equipo de labio..... 56
Figura 20. Mango de bisturí N° 3..... 56
Figura 21. Pinza de disección Brown. 56
Figura 22. Pinza de disección Adson con garra. 57
Figura 23. Pinza de disección Adson sin garra. 57
Figura 24. Pinza disección tipo Bishop..... 57
Figura 25. Tijera de Metzenbaum curva..... 57
Figura 26. Tijera de Iris recta..... 58
Figura 27. Tijera de Wescott o de microcirugía..... 58
Figura 28. Tijera de Mayo..... 58
Figura 29. Tijera de Iris curva..... 59

Figura 30. Tijera de Stevens. 59
Figura 31. Disector de Molt. 59
Figura 32. Disector de Freer..... 59
Figura 33. Disector de freer yasargil (Doble pelador curvo). 60
Figura 34. Disector SYME sharp. 60
Figura 35. Pinzas Baby Mosquito curva. 60
Figura 36. Pinza Mosquito..... 60
Figura 37. Pinza Kelly Recta. 61
Figura 38. Pinza de campo..... 61
Figura 39. Gancho doble. 61
Figura 40. Gancho sencillo. 61
Figura 41. Separadores de Senn-Miller..... 62
Figura 42. Cánula de succión Frazier..... 62
Figura 43. Porta agujas Ryder..... 62
Figura 44. Pinza Hartman con garra. 63
Figura 45. Jeringa de infiltración. 63
Figura 46. Retractor de Minnesota. 63
Figura 47. Gubia Mini Friedmann. 63
Figura 48. Porta agujas de Castroviejo 64
Figura 49. Compás de Castroviejo. 64
Figura 50. Espéculo de Wiener 64
Figura 51. Coca. 64
Figura 52. Hoja de bisturí N° 15. 65
Figura 53. Gasas. 65
Figura 54. Solución Salina Normal. 65
Figura 55. Electrobisturí. 66
Figura 56. Compresas. 66
Figura 57. Caucho de Succión. 66
Figura 58. Vaselina 67
Figura 59. Jeringa de 10 cc. 67
Figura 60. Cinta adhesiva de papel microporosa 67

Figura 61. Equipo básico de paladar. 68
Figura 62. Mango de bisturí N° 7 Hollow-Round. 68
Figura 63. Separador de Dingman con valvas. 69
Figura 64. Pinza de Disección Estándar con garra. 69
Figura 65. Pinza de Disección Estándar sin garra 69
Figura 66. Pinza de Disección en Bayoneta. 69
Figura 67. Pinza de Disección Brown. 70
Figura 68. Pinza de Disección Adson con garra. 70
Figura 69. Pinza de Disección Adson sin garra. 70
Figura 70. Pinza de Disección tipo Bishop 70
Figura 71. Tijera de Metzenbaum curva. 70
Figura 72. Tijera de Iris recta. 71
Figura 73. Tijera de Wescott o de microcirugía. 71
Figura 74. Tijera de Mayo. 71
Figura 75. Tijera de Iris curva. 72
Figura 76. Tijera de Stevens. 72
Figura 77. Pinzas Baby Mosquito curva. 72
Figura 78. Pinza Mosquito curva. 73
Figura 79. Pinza Kelly Recta. 73
Figura 80. Gancho doble. 73
Figura 81. Gancho sencillo. 73
Figura 82. Separadores de Senn-Miller. 74
Figura 83. Separadores de Farabeuf. 74
Figura 84. Cánula de succión Frazier. 74
Figura 85. Estiletes. 74
Figura 86. Disector de Molt. 75
Figura 87. Disector de Freer. 75
Figura 88. Disector de freer yasargil (Doble pelador curvo). 75
Figura 89. Disector SYME sharp. 75
Figura 90. Retractores de Minnesota. 76
Figura 91. Tijera de Fomon. 76

Figura 92. Martillo. 76
Figura 93. Pinzas de campo Jones. 76
Figura 94. Porta agujas de Ryder. 77
Figura 95. Coca. 77
Figura 96. Jeringa de infiltración. 77
Figura 97. Hoja de bisturí N° 15 y N° 11. 78
Figura 98. Gasas. 78
Figura 99. Solución Salina Normal. 78
Figura 100. Electrobisturí. 79
Figura 101. Caucho de Succión. 79
Figura 102. Compresas. 79
Figura 103. Vaselina 80
Figura 104. Jeringa de 10 cc. 80
Figura 105. Cinta adhesiva de papel microporosa 80
Figura 106. Tratamiento de labio fisurado 81
Figura 107. Marcación queiloplastia. 111
Figura 108. Marcas nasales y del borde del bermellón. 113
Figura 109. Demarcación triangulo de la piel. 113
Figura 110. Demarcación para obtener volumen simétrico. 115
Figura 111. Marcas vestibulares en lado no fisurado (vt) y fisurado (vt'). 115
Figura 112. Demarcación incisión 116
Figura 113. Disección de la mucosa 117
Figura 114. Disección del músculo orbicular 118
Figura 115. Disección de la base alar 119
Figura 116. Prueba de sutura 120
Figura 117. Sutura vestibular (vt) (vt') 120
Figura 118. Sutura del suelo nasal 121
Figura 119. Sutura del músculo orbicular del labio 122
Figura 120. Sutura del plano subcutánea y piel 122
Figura 121. Incisión de la úvula 126
Figura 122. Desinserción del tensor del paladar 127

Figura 123. Reparo de la úvula. 128
Figura 124. Cierre de la mucosa oral. 128
Figura 126. Participante E1. 154
Figura 127. Participante E2. 155
Figura 128. Participante E3. 156
Figura 129. Participante E4. 157
Figura 130. Participante E5. 158

LISTA DE SIGLAS

LF	Labio Fisurado
LNF	Labio No Fisurado
LPH	Labio y Paladar Hendido
LPHB	Labio y Paladar Hendido Bilateral
RUT	Registro Único Tributario
DIAN	Dirección de Impuestos y Aduanas Nacionales
NIT	Número de Identificación Tributaria
HB	Hoja de Bisturí
MB	Mango de Bisturí
VT	Vestíbulo

RESUMEN EJECUTIVO

El labio fisurado y paladar hendido son malformaciones presentadas en el embrión durante la gestación, se deben a una falla en el desarrollo del proceso maxilar, donde se forma el paladar blando, trayendo como resultado una comunicación entre la cavidad bucal y nasal interfiriendo el mecanismo respiratorio, deglución, fonación y oclusión dental. En los últimos años la prevalencia de esta patología ha aumentado y con ello una gran variedad de tratamientos que incluyen en gran medida el manejo quirúrgico. En Colombia mucha población no tiene el acceso para someterse a una intervención quirúrgica, por ello se crean fundaciones con el fin de generar los recursos para realizar dichos procedimientos, teniendo en cuenta lo anterior, surge el interés de realizar un estudio cualitativo sobre labio fisurado y paladar hedido con base en la anatomía, patologías, embriología, técnicas quirúrgicas y protocolos quirúrgicos, basándose en la fundación Drawing Alegría, por medio de entrevistas y recolección de experiencias para la producción de un manual de procesos de instrumentación quirúrgica para el tratamiento de la patología de labio fisurado y paladar hendido.

Palabras clave

Patología, Fisura del paladar, Labio leporino, Cirugía.

ABSTRACT

The cleft lip and cleft palate are malformations presented in the embryo during pregnancy, they are due to a failure in the development of the maxillary process, where the soft palate is formed, resulting in communication between the oral and nasal cavity interfering with the respiratory mechanism, swallowing, phonation and dental occlusion. In recent years, the prevalence of this pathology has increased, and with it a great variety of treatments that include surgical management to a great extent. In Colombia, a large population does not have the access to undergo a surgical intervention, therefore foundations are created in order to generate the resources to carry out these procedures, taking into account the above, the interest arises to carry out a qualitative study on cleft lip and cleft palate based on anatomy, pathologies, embryology, surgical techniques and surgical protocols, based on the Drawing Alegria foundation, through interviews and collection of experiences for the production of a manual of surgical instrumentation processes for the treatment of pathology cleft lip and cleft palate.

Key words:

Pathology, Cleft palate, Cleft lip, Surgery.

GLOSARIO

ANTERIOR: Parte delantera[1].

CIRUJANO PLÁSTICO: Un médico que repara la función y el aspecto de las partes del cuerpo[1].

COLUMELA: La parte delantera del tejido entre las fosas nasales[1].

CONGÉNITO: Significa de "nacimiento"[1].

CROMOSOMA: Cada una de las pequeñas formaciones estructurales en forma de bastoncillo en que se divide la cromatina del núcleo celular en la mitosis. Son los portadores del material genético, es decir, de la información codificada del ácido desoxirribonucleico[1].

DEFORMIDAD: Alteración congénita o adquirida de la configuración o de las medidas de un órgano, segmento o de todo el organismo (cuando es congénita se puede hablar de malformación[1].

DIENTE: Cada una de las piezas que ocupan el borde oral de la mandíbula y del maxilar[1].

ESMALTE: Capa externa del diente[1].

FARINGE: Porción del tubo digestivo en la que se distinguen tres partes: la rino, oro y laringofaringe[1].

FÍSTULA: Trayecto de paredes fibrosas que comunica dos superficies epiteliales[1].

GEN: La unidad más pequeña de la herencia. Los genes contienen el "mapa" de cada componente de nuestro cuerpo; por ejemplo, la estatura, el color del cabello, el color de la piel y el color de los ojos[1].

GENÉTICA: El estudio de los genes y la herencia genética[1].

GESTACIÓN: la cantidad de tiempo que un bebé se desarrolla en el vientre materno[1].

LABIO: Parte exterior carnosa y movible de la parte inferior del rostro o de las fauces que, junto con otra, cubre la dentadura y forma la abertura de la boca de los mamíferos[1].

LABIO LEPORINO: una fisura congénita en el labio superior[1].

MALFORMACIÓN: Alteración de la morfología corporal por un desarrollo anómalo. Puede ser congénita o adquirida[1].

MANDÍBULA: Hueso arqueado de la parte inferior de la cara. Es el único movible del cráneo, permitiendo los movimientos de masticación[1].

INTRODUCCIÓN

El presente trabajo de grado, hace parte de un proyecto de investigación de la modalidad de Responsabilidad Social del grupo de investigaciones del Programa de Instrumentación Quirúrgica, para optar por el título de profesional en Instrumentación Quirúrgica de la Universidad El Bosque y tiene como finalidad realizar un estudio cualitativo sobre labio fisurado y paladar hedido con base en la anatomía, patologías, embriología, técnicas quirúrgicas y protocolos quirúrgicos, este proyecto se desarrolla basándose en la fundación Drawing Alegría, donde se llevaron a cabo entrevistas y recolección de experiencias para la producción de un manual de procesos de instrumentación quirúrgica para el tratamiento de la patología de labio fisurado y paladar hendido.

El labio fisurado y paladar hendido son malformaciones presentadas en el embrión durante la gestación, se debe a una falla en el desarrollo del proceso maxilar, donde se forma el paladar blando, trayendo como resultado una comunicación entre la cavidad bucal y nasal interfiriendo el mecanismo respiratorio, deglución, fonación y oclusión dental. Teniendo en cuenta la complejidad de esta patología, donde es necesario un tratamiento multidisciplinar que no es únicamente quirúrgico, sino que adicionalmente requiere la intervención de odontólogos, psicólogos y fisioterapeutas para dar una solución desde cada una de sus especialidades según el caso a desarrollar.

En Colombia, el sistema de salud establece un tratamiento para este tipo de patologías, sin embargo, este no es completo ya que no se realiza de forma conjunta con todos los profesionales de las áreas de la salud necesarios para su desarrollo, si no en diferente espacio y tiempo. Además, a la mayoria de la población no se le facilita acceder a este tipo de tratamiento, razón por la cual existen organizaciones que gestionan donativos y forman un equipo multidisciplinario para la atención de estos pacientes, que

además de su situación clínica, se encuentran con bajos niveles económicos y alejados de las principales cabeceras municipales del país.

De acuerdo a la revisión literaria e información obtenida mediante las entrevistas y conocimiento otrogado por la Fundación Drawing Alegría se pretende establecer un Manual con la información necesaria para desarrollar procesos de cirugia en labio fisurado y paladar hendido.

1. PLANTEAMIENTO DEL PROBLEMA

El labio fisurado y paladar hendido son deficiencias estructurales congénitas que se generan por la falta de unión entre algunos procesos faciales en formación, que ocurren durante el periodo embrionario debido a una falla en el desarrollo de los procesos maxilares, que a su vez compromete las cavidades nasal y oral. Esta patología se caracteriza por comprometer estructuras como paladar duro y blando, rebordes alveolares y fisura labial[2].

Ahora bien, en Latinoamérica se encontró que en países como Venezuela, Perú, Uruguay y Brasil presentan las tasas más bajas sobre la frecuencia de la aparición de las patologías de labio fisurado presentando un rango entre 7,92 y 10,12 por cada 10.000 nacidos vivos, al contrario de lo que sucede en Bolivia, Ecuador y Paraguay donde se supera dicho rango registrándose tasas entre 13,3 y 23,7 por cada 10.000 nacidos vivos[3].

En Colombia, de acuerdo con el Plan Nacional de Salud Bucal del año 2014 se reportó una prevalencia de esta patología en 1 de cada 1000 nacidos vivos, teniendo como factores asociados los aspectos socioeconómicos (estratos bajos), grupos étnicos (personas de color) y zona geográfica. En la ciudad de Medellín se presentó un incremento en el número de casos, pues se encontró que de 919 historias clínicas 3,4% se diagnosticaron con labio fisurado y paladar hendido, 12,4% con defecto de paladar duro y 12,8% con paladar blando hendido, presentándose con mayor frecuencia en el sexo masculino, siendo el paladar unilateral izquierdo el más afectado y en Cartagena se evidenció 248 pacientes con fisura labio palatina[3].

Teniendo en cuenta las anteriores estadísticas y la complejidad que presentan los pacientes con hendiduras maxilofaciales por todas las funcionalidades de las estructuras comprometidas en la malformación de los órganos, la patología requiere de un tratamiento multidisciplinar, que no es únicamente quirúrgico, sino que adicionalmente

requiere la intervención de odontólogos, psicólogos y fisioterapeutas para dar una solución desde cada una de sus especialidades según el caso que se presente, puesto que la mayoría de los pacientes requiere antes y después a la intervención quirúrgica el apoyo de profesionales de cada una de las disciplinas para la total recuperación de la persona.

En Colombia, el sistema de salud establece un tratamiento para este tipo de patologías, sin embargo, este no es completo ya que no se realiza de forma conjunta con todos los profesionales de las áreas de la salud necesarias, sino en procesos diferentes en espacio y tiempo[4]. Adicionalmente, no a toda la población se le facilita acceder a este tipo de tratamiento por lo que existen organizaciones que gestionan donativos y forman un equipo multidisciplinario para la atención de estos pacientes, que además de su situación clínica, se encuentran con bajos niveles económicos y alejados de las principales cabeceras municipales del país.

Ahora bien, en lo que respecta a los procesos quirúrgicos para el tratamiento de la patología de labio fisurado y paladar hendido, con el transcurso de los años se han desarrollado diferentes técnicas, que han llevado a la madurez y consolidación de los distintos tratamientos de la patología maxilofacial de labio fisurado y paladar hendido, las cuales amplían las posibilidades de enfoque frente a la reparación y manejo de este, teniendo en cuenta la complejidad de cada patología, entre ellas se evidencian las de: Davis y Ritchie (1922), Veau (1931), Pfeiffer (1964), Kernahan (1971), Millard (1976) y Tessier (1979), en las que se toma como referencia la clasificación, unilateral completo e incompleto, bilateral, paladar duro y blando[5].

Con base en lo anterior, existen diferentes técnicas quirúrgicas que pueden utilizarse según el caso específico del paciente, las cuales se encuentran en la literatura de las diferentes especialidades médico quirúrgicas y específicamente para Instrumentación Quirúrgica los libros escritos por Joanna Kotcher Fuller[6] y por Mónica Graciela Broto y

Stella María Delor[7]. Sin embargo no hay información no es actualizada causando dificultad en el estudio y la consulta de la literatura de las técnicas según el caso particular, por ello, se evidencia la necesidad de recopilar las técnicas quirúrgicas que se emplean según la clasificación médica de la patología, generando un aprendizaje y la evolución del conocimiento o mejoramiento de las mismas, para incrementar excelentes resultados en el campo práctico que influirá directamente en el bienestar del paciente y por ende en el tratamiento de la patología, resaltando la importancia del conocimiento previo en los profesionales de Instrumentación Quirúrgica para que se produzca un gran desempeño y habilidad que será utilizado en el ámbito práctico y repercutiendo para el bienestar del paciente [5].

Debido a lo expuesto anteriormente, surge la necesidad de diseñar un manual de procesos quirúrgicos enfocado en el direccionamiento de anatomía, fisiopatología, protocolos quirúrgico, cuidados y manejos que se realizan actualmente para el tratamiento de la patología de labio fisurado y paladar hendido con base en la experiencia vivida en las brigadas de salud de la fundación Drawing Alegría, permitiendo de manera oportuna brindar una guía a los estudiantes del Programa de Instrumentación Quirúrgica de la Universidad El Bosque, con el fin de ser implementado como una herramienta de estudio en los diferentes tratamientos que requiera dicha patología[5]

1.1 PREGUNTAS DE INVESTIGACIÓN.

1.1.1 Pregunta General.

¿Cuál es la herramienta que permite describir el proceso de instrumentación quirúrgica en el tratamiento de pacientes con la patología de labio fisurado y paladar hendido?

1.1.2 Preguntas Específicas.

- ¿Cuál literatura trata sobre los procesos quirúrgicos que se llevan a cabo en las patologías de labio fisurado y paladar hendido?

- ¿Cuál instrumento se aplicará a los médicos cirujanos que participan en las brigadas de salud para la recolección de información con respecto al tratamiento de estas patologías?

- ¿Cuál de los procesos quirúrgicos que se llevan a cabo para el tratamiento de estas patologías pueden ofrecer un manual completo y actualizado con respecto a la carrera y profesión de instrumentación quirúrgica?

- ¿Cuál de la información recolectada sobre los procesos de las patologías de labio fisurado y paladar hendido se puede estructurar en el manual?

2. JUSTIFICACIÓN

Las hendiduras de labio fisurado y de paladar hendido son las malformaciones congénitas de cabeza y cuello más comúnmente reportadas en niños recién nacidos vivos. En Colombia la prevalencia es de 1 en 500 o 1 en 1000 de acuerdo a la zona geográfica y el estrato socioeconómico, donde se identifica que la tasa de crecimiento varía y depende de factores genéticos y ambientales, siendo mayor en neonatos masculinos a causa de diferentes factores que se generan en la vida gestacional como; alcoholismo, toma excesiva de medicamentos (antiepilépticos), tabaquismo, embarazos en mujeres mayores de 40 años, exposición a radiaciones, diabetes gestacional, rubéola materna, anemia, preclamsia e infecciones intrauterinas[5].

En la actualidad, se puede encontrar diversa información relacionada con la patología de labio fisurado y paladar hendido, las fuentes de búsqueda arrojan resultados donde se pueden evidenciar múltiples técnicas médico quirúrgicas para el manejo de esta patología, respecto a Instrumentación Quirúrgica, se puede encontrar información pero no es suficiente, esto se puede evidenciar en libros de Instrumentación Quirúrgica como el escrito por Joanna Kotcher Fuller[6] y el escrito por Mónica Graciela Broto y Stella María Delor[7]. Donde se encuentran protocolos quirúrgicos y no protocolos de instrumentación quirúrgica sobre el manejo de la patología de labio fisurado y paladar hendido pero de una manera general, no completa ni específica para el Instrumentador Quirúrgico, por esto se recomienda la creación de un manual o protocolo en el que se plasme el proceso de Instrumentación Quirúrgica para la corrección de dichas patologías, esto con el fin de satisfacer la necesidad de dicha información faltante[5].

Considerando lo anterior, este trabajo tiene como finalidad la creación de un manual basado en los procesos para Instrumentación Quirúrgica empleados en el tratamiento de las patologías anteriormente mencionadas, donde se encontrará lo pertinente a la anatomía, técnica quirúrgica que se realizan con más frecuencia y que hallamos en la

literatura, teniendo en cuenta que estas malformaciones requieren más de una intervención quirúrgica, donde encontramos reparación estética del labio y la nariz, junto con la reparación funcional del paladar hendido, incluyendo los equipos e insumos médicos específicos para llevar a cabalidad estos procesos. Este manual será una herramienta que servirá como medio de comunicación y direccionamiento al profesional y estudiantes de Instrumentación Quirúrgica de la Universidad del Bosque y a quien lo requiera, permitiendo generar conocimiento y brindar información de manera organizada de los procesos quirúrgicos para el tratamiento de la patología de labio fisurado y paladar hendido[5].

3. OBJETIVOS

3.1 OBJETIVO GENERAL.

Elaborar un manual en el que se describa el proceso de instrumentación quirúrgica para el tratamiento de pacientes con patología de labio fisurado y paladar hendido.

3.2 OBJETIVOS ESPECÍFICOS.

- Hacer una revisión de la literatura sobre el proceso quirúrgico de las patologías de labio fisurado y paladar hendido.

- Recolectar información por medio de entrevistas semiestructuradas realizadas a médicos cirujanos partícipes en brigadas de salud especializados en el tratamiento de estas patologías.

- Analizar la información recolectada sobre los procesos quirúrgicos en base a la profesión de instrumentación.

- Compendiar toda la información recolectada sobre los procesos quirúrgicos que se llevan a cabo para el tratamiento de estas patologías (técnicas quirúrgicas, instrumental e insumos) con el fin de ofrecer un manual completo y actualizado para instrumentadores quirúrgicos.

4. MARCO DE REFERENCIA

4.1 MARCO CONCEPTUAL.

En el presente capítulo, se hará una descripción teórica de la patología labio fisurado y paladar hendido comenzando por su anatomía, definición, etiología y fisiopatología donde se realizará una división de sus causas ambientales y congénitas, siguiendo a su morfología y clasificación, terminando con los diferentes tratamientos quirúrgicos, resaltando el papel de las fundaciones y brigadas de salud enfocadas en la atención al paciente. Lo anterior se fundamenta en una revisión de la literatura dispuesta para este tema.

4.2 ANATOMÍA.

Estas patologías comprenden la forma y estructura de la cavidad oral y parte de la cavidad nasal. La cavidad oral se encuentra delimitada en su porción anterior por los labios, por abajo con el suelo o piso de la boca, superiormente por la unión entre el paladar blando y duro y lateralmente por las mejillas[8,] tal como se puede observar en la figura 1.

La boca es el inicio del tubo digestivo y se encuentra dividida por las siguientes estructuras: Los labios (mucosa externa), mucosa bucal (mucosa interna de los labios, mejilla, surcos buco alveolares superior e inferior, y áreas retro molares, es decir el vestíbulo bucal), encías superiores, encías inferiores, dos tercios anteriores de la lengua, paladar duro y suelo de la boca[9].

Figura 1. Límites de la cavidad bucal.

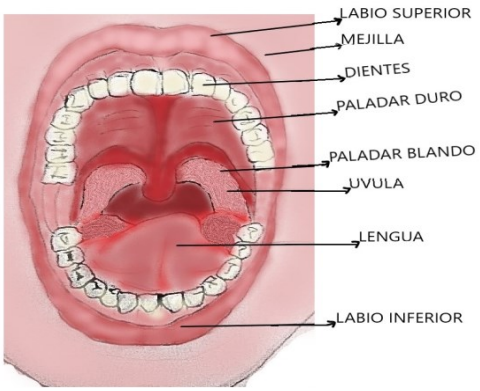

Fuente: Babativa A. Sepúlveda S. Límites de la cavidad bucal, 2020

Su estructura ósea está conformada por el maxilar superior, hueso palatino y la mandíbula. Los dientes, junto con los rebordes alveolares del maxilar superior y de la mandíbula dividen la cavidad oral en dos:

- Vestíbulo Oral (Dientes y rebordes alveolares) (Entre labios y mejillas)
- Cavidad Oral (Se extiende desde los rebordes alveolares hasta los dientes hacia dentro).

4.2.1 Labios.

Son dos pliegues móviles músculo membranoso sensible y blando que están revestidos por piel y mucosa (figura 2), su formación está dada por el músculo orbicular de los labios, cada uno de ellos posee una cara externa o cutánea, una cara interna o mucosa y un borde libre[8].

Figura 2. Labios.

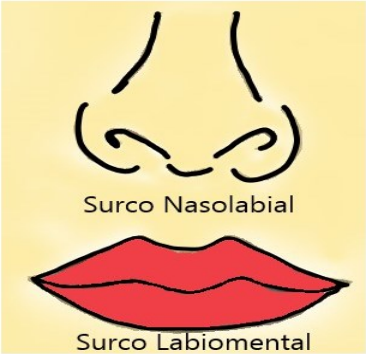

Fuente: Babativa A. Sepúlveda S. 2020

- **Cara cutánea del labio superior:** Se encuentra separada por el surco naso labial que se extiende desde el ala de la nariz a la comisura labial, en su parte media presenta una depresión denominada el surco subnasal que tiene una extensión desde el tabique nasal hasta el borde libre del labio[8].
- **Cara externa del labio inferior:** Se encuentra separada por el surco mentolabial, que como su nombre lo indica separa el mentón del labio inferior.
- **Cara interna de los labios:** La superior se encuentra cubierta por una mucosa delicada y transparente que se unirá el frenillo labial y por último la cara señalada como la transición entre la mucosa y la piel de color bermellón, denomina como el borde libre de cada uno de los labios[8].

Figura 3. Cara externa de los labios.

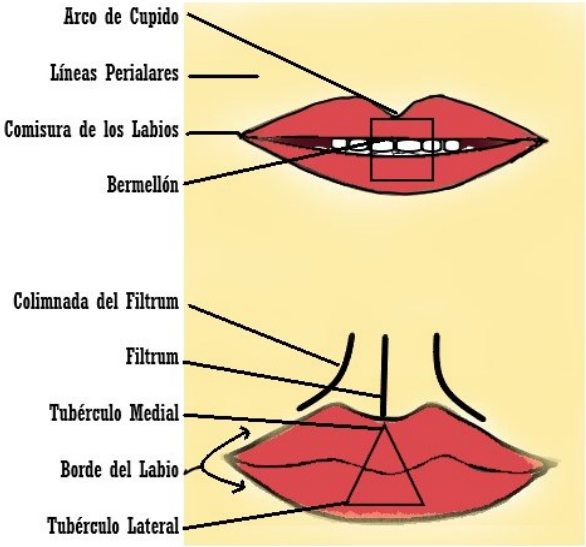

Fuente: Babativa A. Sepúlveda S. 2020

Figura 4. Cara interna de los labios.

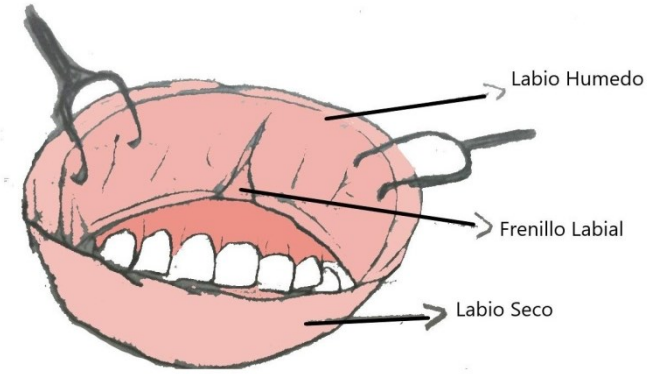

Fuente: Babativa A. Sepúlveda S. 2020

4.2.2 Paladar duro u óseo.

Es una estructura fuerte, en forma de bóveda, que constituye o forma el techo de la boca, separándose de las fosas nasales (figura 5). La parte ósea de este paladar lo genera el reborde alveolar, las apófisis de los maxilares y las láminas horizontales de los huesos palatinos, se encuentra cubierta por una capa de mucosa gruesa que se adhiere al periostio y está conformada por un epitelio plano estratificado no queratinizado[8].

En su línea media se encuentra el rafe del paladar, en su cara anterior el agujero palatino por donde pasan la arteria y el nervio naso palatino y en su porción posterolateral a través de los agujeros palatinos mayores, pasa la arteria palatina mayor o superior que es de gran importancia pues esta se debe conservar en la cirugía de paladar[8].

Figura 5. Paladar duro.

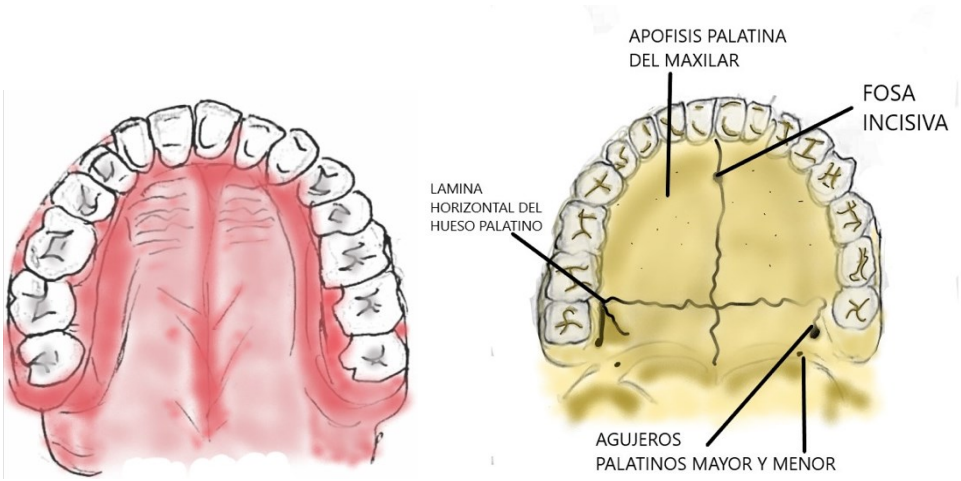

Fuente: Babativa A. Sepúlveda S. paladar duro. 2020

4.2.3 Paladar blando.

Conocido también como velo del paladar que forma el tercio posterior del mismo y que hace parte de la oro faringe. Se encuentra conformado por tejido blando, principalmente músculos, específicamente cinco a cada lado, en los que podemos encontrar, el palatogloso, elevador del velo del paladar, tensor del velo del paladar, palatoestafilino y el faringoestafilino[9].

Este paladar constituye el cierre de la nasofaringe en el momento de la deglución, formando un elemento de cierre en el pliegue de Passavant que es un encorvamiento transverso activo en la pared faríngea por la contracción del músculo constrictor superior de la faringe. El paladar blando continuará con los pilares del velo del paladar y con el dorso de la lengua formando el istmo de fauces [9].

Figura 6. Paladar blando.

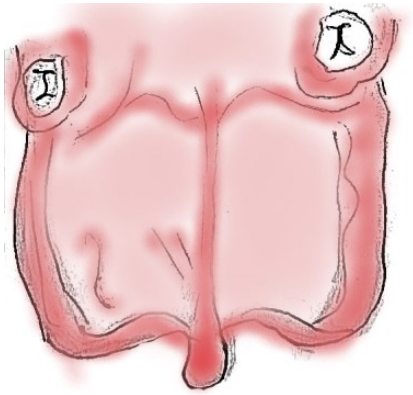

Fuente: Babativa A. Sepúlveda S. paladar blando, 2020

4.2.4 Músculos de la cara.

Son una estructura plana y delgada, se pueden encontrar 13 músculos en la cara que tienen que ver con la planeación del procedimiento quirúrgico, los cuales poseen

diferentes funciones entre ellas generar una expresión facial, a la masticación y alojar los receptores de cuatro de los cinco sentidos: vista, oído, olfato y gusto[8], tal como se presenta en la siguiente figura.

Figura 7. Músculos de la cara.

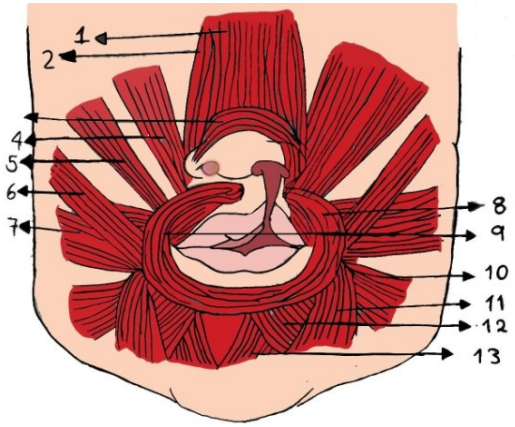

Fuente: Babativa A. Sepúlveda S. 2020

1. Músculo prócer
2. Músculo elevador del labio superior y del ala nasal
3. Músculo nasal
4. Músculo elevador del labio superior
5. Músculo cigomático menor
6. Músculo cigomático mayor
7. Músculo buccinador
8. Músculo orbicular de la boca (fas-círculo depresor del tabique nasal)
9. Músculo orbicular de la boca (fascículo medio)
10. Músculo risorio
11. Músculo depresor del ángulo de la boca
12. Músculo depresor del labio inferior
13. Músculo mentoniano.

4.2.5 Lengua.

Es denominado el órgano del gusto, esta es muscular y móvil, se encuentra recubierta por una mucosa que posee receptores gustativos (figura 8). Ya que es una estructura de gran movilidad, participa en acciones como la masticación, el lenguaje y la deglución, además contiene formaciones linfoides que ayudan a su protección contra agentes microbianos.

Con respecto a su estructura va a estar constituida por un cuerpo que presenta una cara superior o bien denominado dorso de la lengua, el cual está formado por una porción presurcal y posurcal las cuales irán dirigidas hacia el paladar, contiene además dos partes que darán origen al agujero ciego, su parte anterior que constituye dos tercios de ella, y su parte posterior el tercio restante, este agujero es un residuo embrionario del conducto tirogloso, que se encuentra en la línea media, de donde partirán de cada lado un surco denominado el surco terminal, igualmente la línea media dará origen a un surco, denominado el surco medial. La lengua además estará constituida por la raíz que irá hacia la faringe en donde estará relacionada con la epiglotis y donde finalmente se fijará al hueso hioides y por último en su parte más distal se encuentra el apéndice que corresponde a la punta de esta[8].

Figura 8. Estructura de la lengua.

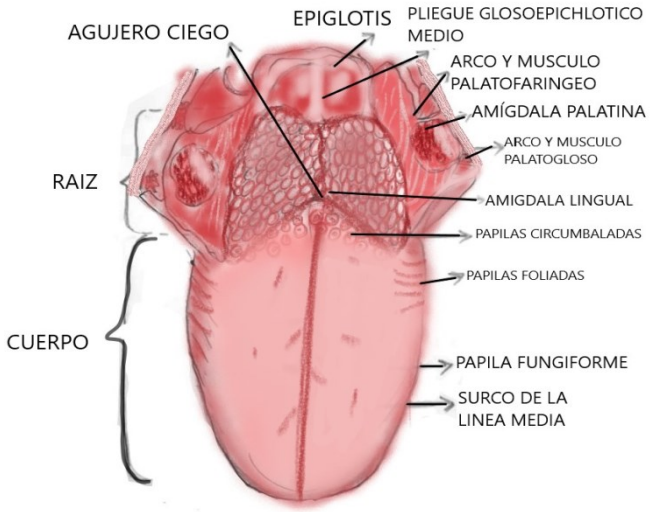

Fuente: Babativa A. Sepúlveda S. Lengua. 2020

4.2.6 Vascularización.

La irrigación puede llegar a verse involucrada durante una cirugía de labio fisurado y paladar hendido por esta razón es importante reconocerlas, principalmente se encuentra dada por la arteria carótida común externa que a su vez irriga a través de la arteria lingual la lengua, la arteria sublingual el suelo de la boca, la arteria faríngea ascendente y la arteria palatina descendente el velo del paladar y finalmente la arteria facial la mejilla. Su drenaje venoso irá hacia la vena facial o el plexo venoso pterigoideo y por su mediación a la vena yugular interna (figura 9). Además, el plexo pterigoideo tendrá comunicación con el seno cavernoso[10].

Figura 9. Vascularización de la cavidad oral.

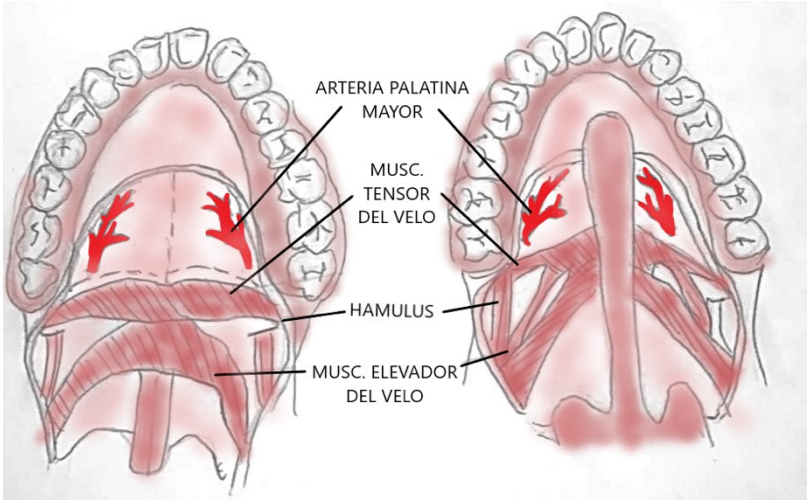

Fuente: Babativa A. Sepúlveda S. Vascularización de la cavidad oral. 2020

4.2.7 Inervación.

- Lengua: Sensitiva por el nervio lingual y motora por el nervio hipogloso y en su porción posterior de la base lingual, por el nervio vago.
- Suelo de la boca: Sensitiva por el nervio trigémino y motora por el nervio milohioideo.
- Musculatura masticadora: Motora por el nervio mandibular del trigémino y en la musculatura de la mejilla por el nervio facial[10].

Figura 10. Inervación de la cavidad oral

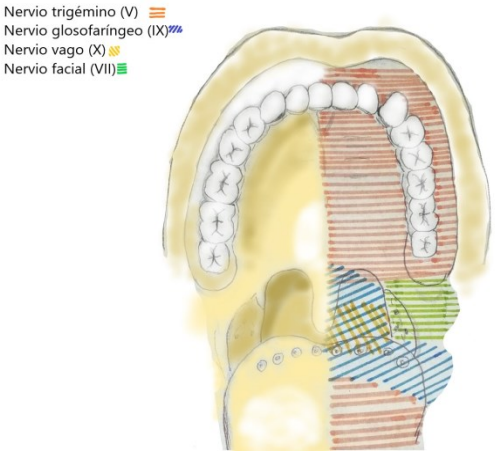

Fuente: Babativa A. Sepúlveda S. Inervación de la cavidad oral. 2020

4.2.8 La nariz.

Debido a que en la patología de paladar se ve involucrada la nariz es de gran importancia conocer su estructura anatómica, la nariz es un órgano que se encuentra ubicado en la parte media o central del rostro, esta realiza diferentes funciones como:

- Proceso respiratorio
- Filtración del polvo.
- Humidificación del aire inspirado.
- Olfacción.
- Recepción y eliminación de las secreciones de la mucosa nasal y los senos paranasales.
- Conductos lacrimonasales.
- Ciclo nasal
- Resistencia nasal

La cavidad nasal posee una forma rectangular, con 4 paredes y los orificios de entrada y de salida:

- La pared medial es el tabique nasal y está formado por la lámina perpendicular del etmoides, el vómer y el cartílago septal.
- El piso está formado por anterior por el proceso palatino del hueso maxilar y por posterior el proceso horizontal del hueso palatino.
- El techo está formado de anterior a posterior por los huesos nasales, la lámina cribosa del etmoides y el cuerpo del esfenoides.
- La pared lateral está formada de anterior a posterior por el proceso frontal del hueso maxilar, el hueso lagrimal, la masa lateral del etmoides con sus conchas media y superior[11].

Figura 11. Paredes de la cavidad nasal

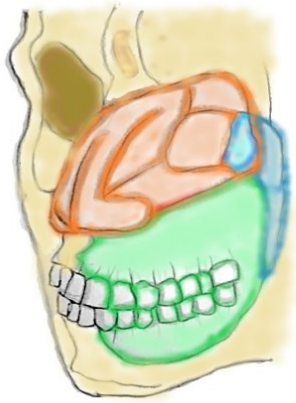

Fuente: Babativa A. Sepúlveda S. paredes de la cavidad nasal. 2020.

La nariz está conformada por una parte interna y otra externa:

- **Externa (Pirámide nasal).** Llamada así porque va a estar conformada por los huesos propios de la nariz, cartílagos laterales, alares, nasales superiores y septal, incluyendo

parte del hueso frontal y maxilar superior. Esta se va a extender desde el dorso de la nariz a la punta o vértice cartilaginoso, va a estar recubierta por tejido adiposo, piel que contiene glándulas sebáceas y sudoríparas, músculos que van ayudar a realizar la expresión facial (Piramidal, Transverso, Elevador y dilatador del ala de la nariz y Depresor del tabique) [11].

Figura 12. Pirámide nasal

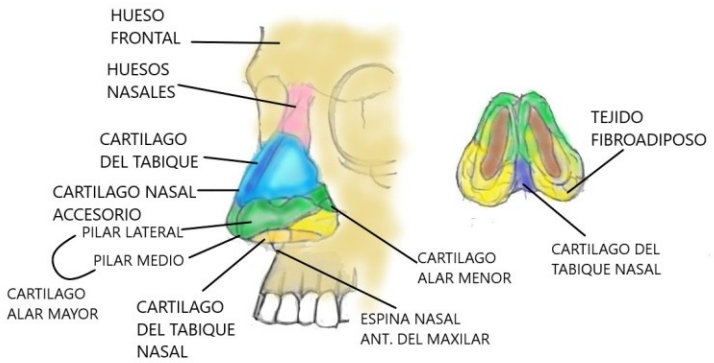

Fuente: Babativa A. Sepúlveda S. Pirámide nasal.2020.

La nariz además estará recubierta por una capa músculo aponeurótica por la que van a transcurrir arterias como la dorsal, lateral de la nariz, alares y de la columela. De igual forma tendrán pasó vasos venosos y linfáticos[11].

- **Interna (Cavidad nasal).** Como se indica es la parte interna que conforma la nariz, esta inicia desde el vestíbulo nasal o narinas, en donde continúa o delimita en su parte posterior con la nasofaringe. A Continuación, se nombrarán y explicarán sus estructuras internas:
- **Tabique nasal.** Se encuentra en la parte media de la nariz es decir, divide las fosas nasales (Derecha e izquierda), se encuentra constituido por tres porciones, ósea, cartilaginosa y membranosa

- **Vestíbulo.** Extremo anterior de las fosas nasales, en las que se observan vibrisas, que con ayuda del moco nasal actúan como filtro para la entrada de partículas a los pulmones
- **Pared lateral nasal.** En esta intervienen 6 huesos que van a ayudar a su conformación; maxilar, esfenoides, lagrimal, etmoides, cornete nasal inferior y hueso palatino
- **Coanas.** En la parte medial se encuentra el vómer, lateralmente la apófisis pterigoidea, por abajo el hueso palatino y finalmente en su parte superior el cuerpo del hueso esfenoides y ala del vómer[11].

Figura 13. Cavidad nasal interna

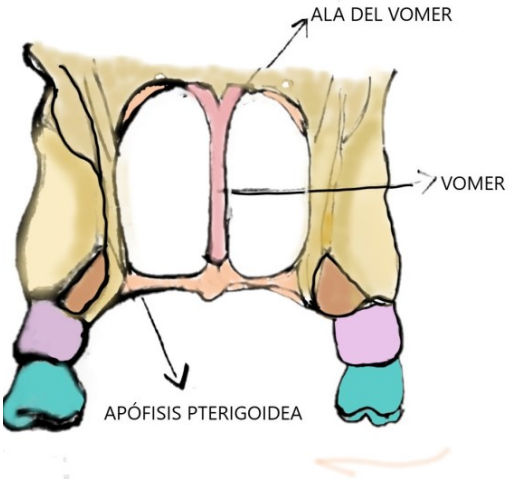

Fuente: Babativa A. Sepúlveda S. Cavidad nasal interna, 2020.

4.3 PATOLOGÍA DE LABIO FISURADO Y PALADAR HENDIDO.

Las fisuras labio palatinas se constituyen como deficiencias estructurales congénitas a causa de la falta de unión entre algunos procesos faciales en formación, ocurren en el periodo embrionario, a partir de la sexta semana de vida intrauterina, mientras que las fisuras del paladar secundario ocurren a partir de la octava semana de vida prenatal. El labio y paladar hendido son las malformaciones congénitas más frecuentes e importantes

de todas las afecciones de la cara, a continuación, se definirá cada una de estas patologías[12].

4.3.1 Paladar hendido.

Deformación que se genera cuando el paladar no se cierra correctamente (palatosquisis), dejando una hendidura o una abertura en el techo de la cavidad oral o paladar secundario, se puede extender hasta el paladar blando, paladar duro o cavidad nasal, además se puede relacionar con la patología de labio fisurado debido a que la hendidura puede incluir el labio[12].

4.3.2 Labio fisurado.

Deformación que está relacionada con la desarrollo fetal, ya que no se forma completamente durante su crecimiento intrauterino, variando su gravedad por esta razón existen diferentes clasificaciones, ya sean a nivel clínico, por valoración anatómica a nivel de afección, afección y extensión y otras generadas por Davis y Ritchie (1922), Veau (1931), Pfeiffer (1964), Kernahan (1971), Millard (1976) y Tessier (1979)[13].

4.3.3 Clasificación de la patología.

Tal y como se mencionó en la introducción del presente capítulo, a continuación, se describe la clasificación que a lo largo de los años se ha venido estructurando por parte de los médicos especialistas de estas patologías, para hacer una descripción detallada y específica de las fisuras y conocer los grados de severidad de cada una, con el fin de determinar el tratamiento a seguir.

Dicha clasificación está determinada en niveles según el compromiso que tenga el paciente, los cuales se mencionan a continuación y se presentan en las figuras 14, 15, 16 y 17:

- **Unilateral incompleto.** Hendidura en un lado del labio que se extiende hasta la nariz (Fosa nasales)
- **Unilateral completo.** Hendidura en un lado del labio que no se extiende hasta la nariz (Fosa nasales)
- **Bilateral Completo.** Compromete ambos lados el labio y las fosas nasales.
- **Labio y paladar hendido completo.** Hendidura del labio y paladar tanto primario como secundario
- **Labio y paladar primario hendido.** Hendidura en el labio y encía superior
- **Paladar hendido.** Compromete paladar duro y blando[14].

Figura 14. Hendidura unilateral completa

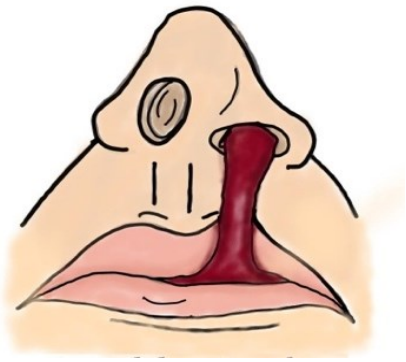

Fuente: Babativa A. Sepúlveda S. 2020.

Figura 15. Hendidura que afecta porción blanca y roja

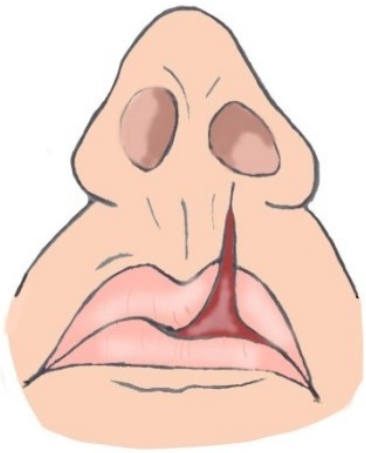

Fuente: Babativa A. Sepúlveda S. 2020.

Figura 16. Hendidura que afecta la porción roja

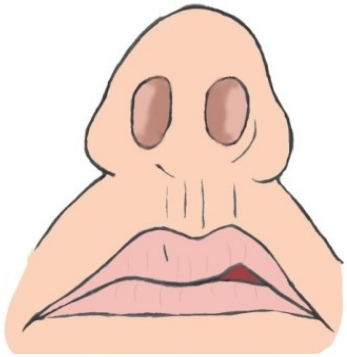

Fuente: Babativa A. Sepúlveda S. 2020.

Figura 17. Hendidura completa

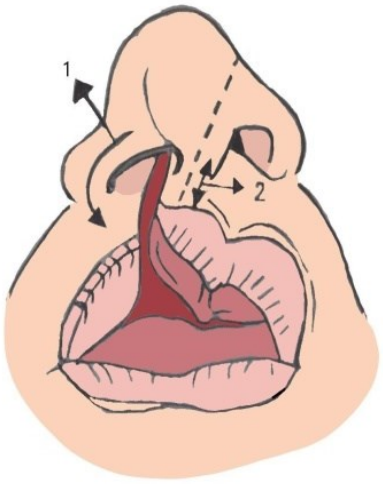

1. Defecto de enrollamiento.
2. Cortedad de la posición del philtrum de la hendid

Fuente: Babativa A. Sepúlveda S. 2020.

4.3.4 Davis y Ritchie.

En 1922 Davis y Ritchie proponen una clasificación anatomo clínica la cual se describe a continuación:

- **Grado I Hendidura pre-alveolares.** a. Unilateral - b. Mediana - c. Bilateral.
- **Grado II Hendidura post-alveolares**. a. Paladar blando - b. Paladar blando y duro: el reborde alveolar está intacto - c. Hendidura submucosa del paladar.
- **Grado III Hendidura alveolar.** a. Unilateral - b. Bilateral: existen en labio, alvéolo y paladar y labio, alvéolo con paladar intacto.

4.3.5 kernahan y Stark.

En 1958 proponen una clasificación embriogénica según el desarrollo que lleva el paladar primario y secundario.

- **Paladar primario (Labio y Pre maxilar).** Unilateral / Bilateral, puede ser total o subtotal y Mediana total (pre maxilar ausente) o subtotal (pre maxilar rudimentaria).
- **Paladar Secundario.** Total - Sub-total -. Submucoso.
- **Paladar Primario y Secundario.** Unilateral - Mediana - Bilateral, total y subtotal[14].

4.4 ETIOLOGÍA DE LA PATOLOGÍA DE LABIO FISURADO Y PALADAR HENDIDO.

En el presente ítem se expondrá una clasificación del origen y causas tomando como referencia factores genéticos ambientales y congénitos, que conllevan al desarrollo de las patologías de labio fisurado y paladar hendido, los cuales son importantes para el conocimiento y objetivos final de nuestro estudio.

La etiología de esta patología en la actualidad sigue teniendo causas desconocidas, pero a ella se asocian múltiples alteraciones que se pueden clasificar dependiendo su origen en: el estilo de vida materno y en el periodo gestacional y, en factores ambientales a los cuales está expuesta la madre durante su embarazo que podrían afectar y contribuir al desarrollo de los defectos craneofaciales, en consecuencia, se describe cada uno de ellos así[14]:

4.4.1 Estilo de vida materno.

Durante el periodo gestacional las madres deben tener en cuenta ciertos cuidados como una buena alimentación, y prevenciones en cuanto al consumo de sustancias psicoactivas, toma excesiva de medicamentos, ingesta de alcohol y tabaco, toda vez que estas conductas pueden repercutir en el desarrollo normal del feto, por ejemplo, en la relación entre el tabaquismo materno y el desarrollo de hendiduras orofaciales es significativa. La evidencia muestra que el riesgo para el desarrollo de la fisura es de 1,5. Además, altos niveles de consumo de alcohol materno aumentan el riesgo de hendiduras entre 1,5 y 4,7 veces[14].

4.4.2 Periodo Gestacional.

En cuanto a este periodo se menciona el estrés como factor de riesgo generado en la madre gestante que puede ocasionar un aumento en la actividad adrenocortical produciendo la liberación de cortisona durante las etapas de la organogénesis, la cual conlleva al desarrollo de varios tipos de malformaciones orofaciales. Otra de las causas durante este periodo es la preclamsia o aumento de la presión arterial, amenazas previas de aborto[14].

4.4.3 Factores ambientales.

Enfermedades infecciosas sufridas durante el primer trimestre del embarazo, tales como la rubéola; agentes físicos entre los cuales se encuentran las radiaciones que pueden producir o no la malformación de acuerdo con la intensidad, duración y frecuencia de las exposiciones de la mujer gestante[14].

4.4.4 Factores relacionados al género.

Esta malformación es más frecuente en el sexo masculino, siendo el lado izquierdo el más afectado en un 60 al 80%[15]. Las fisuras labiopalatinas constituyen uno de los defectos congénitos más importantes y complejos de comprender ya que desde principios de siglo se estudió que la mayoría de estas no siguen un modo de herencia mendeliana tradicional por lo que existen varias teorías genéticas divididas así:

- Existencia de muchos genes envueltos (patogenicidad) con un dintel variable para que se produzca la deformidad.
- Hay un gen principal probablemente recesivo con penetrancia reducida este modelo lo sigue el labio fisurado o paladar hendido.
- Mecanismo de heterogeneidad para lo cual se han propuesto tres categorías con sindrómicas autosómicas dominantes y etiología ambiental, modelo principal de paladar hendido[16].

Una vez establecido estos criterios se resalta que los rangos de prevalencia varían desde 0,43% a 2,45% por cada mil nacidos vivos a nivel mundial, teniendo en cuenta factores como: raza, sexo, etnia, tipo de hendidura (sindrómico, no sindrómico), zona geográfica y estrato socioeconómico. Según un estudio realizado en el año 2009 por un grupo de estudiantes de odontología de la Universidad Santo Tomás, se ha reportado que en Colombia existe una prevalencia de 1 en 500 o de 1 en 1000 nacidos vivos

tomando como referencia la zona geográfica y el nivel socioeconómico de las poblaciones afectadas donde se encuentra que el sexo masculino[17].

4.5 EMBRIOLOGÍA.

Es importante tener en cuenta que el término embriología hace referencia al desarrollo fetal y las estructuras relacionadas en las malformaciones de labio fisurado y paladar hendido debido a que dichos temas ayudan a entender los procesos que dan origen a estas patologías. Por consiguiente, se toma como punto de partida en el periodo gestacional la tercera semana de embarazo, cuando se aprecia un embrión visible que empieza a desarrollar su corazón y su sistema nervioso central, luego, en la cuarta semana se genera la formación de los ojos, en la quinta semana se aprecian las extremidades, en la sexta los tejidos cartilaginosos (Orejas) y óseos (Dientes), en la séptima la mandíbula, a la octava los órganos reproductores y finalmente a la a la décimo sexta semana deja de denominarse embrión y pasa a llamarse feto.

Con relación al paladar se comprende como una estructura que se desarrolla a partir de la fusión del paladar primario y paladar secundario. El primario se presenta en la quinta y sexta semana de gestación denominándose como las porciones de las prominencias faciales, que inicialmente se encarga de la separación de la cavidad nasal y oral, este va a incluir los dientes anteriores superiores, el hueso alveolar y basal de este paladar y la musculatura labial, los componentes labial, maxilar, palatino, septum nasal y procesos maxilares laterales se desplazan medialmente para su posterior desarrollo.

Con respecto a la formación del paladar secundario, se da partir de los principios faciales posteriores del paladar primario, incluyendo ambos procesos palatinos laterales, generando que las prominencias laterales que antes se proyectaban verticalmente hacia abajo se unan a cada lado de la lengua en la línea media, durante la séptima y octava semana de vida intrauterina.

Durante el segundo y tercer mes de desarrollo el embrión comienza a experimentar cambios rápidos y extensos en su cara como se explicó anteriormente, llegando a provocar afectación de los tejidos blandos y componentes óseos del labio superior, el reborde alveolar, paladar blando y paladar duro, generando un cierre incompleto durante la fusión del paladar primario con los procesos palatinos laterales, produciendo finalmente una comunicación entre la cavidad nasal y bucal, más conocido como paladar hendido.

La lengua es una estructura que se origina en el endodermo la cual recubre los arcos faríngeos en su parte interna, su desarrollo empieza al final de la cuarta semana de desarrollo embrionario, es decir en conjunto con el paladar. Inicialmente aparecen dos protuberancias linguales laterales que se fusionan entre ellas junto con la prominencia medial que es denominado el primer arco faríngeo el cual forma dos tercios anteriores de la lengua, seguidamente se da origen a la base de la lengua a partir del segundo, tercer y cuarto arco faríngeo.

Teniendo en cuenta que el factor congénito es una de las principales causas del paladar hendido y labio fisurado, se presentará la clasificación efectuada por los médicos Davis y Ritchie y Kernahan y Stark, la cual facilita el estudio y conocimiento de la patología según el paciente y el tratamiento a seguir para lograr mejorar la condición de salud de las personas[10].

Figura 18. Embriología del paladar

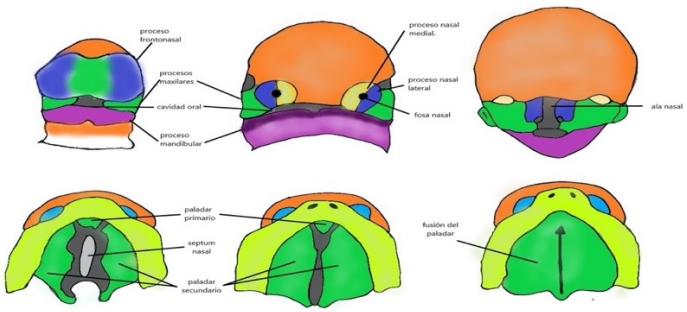

Fuente: Babativa A. Sepúlveda S. 2020.

4.6 PROCESOS QUIRÚRGICOS.

Teniendo en cuenta la patología y los componentes anteriormente descritos, es importante resaltar las etapas que conlleva la patología de labio fisurado y paladar hendido, para así emplear los diferentes procesos quirúrgicos que se han implementado para el tratamiento de esta, los cuales son realizados por un grupo de especialistas multidisciplinario que tienen como finalidad la recopilación de los mismos para ser plasmados en el manual de procesos para el tratamiento de la patología de labio fisurado y paladar hendido.

4.7 ETAPAS DEL TRATAMIENTO.

Para lograr la corrección de las patologías de labio fisurado y paladar hendido, el paciente deberá someterse a un proceso que incluye diversas etapas.

4.7.1 Etapa prenatal.

En esta etapa se realizará un examen y diagnóstico ecográfico, de igual manera se le da información pertinente a la madre y se le brinda apoyo de un grupo multidisciplinario a la pareja, esto con el fin de establecer un entorno socio familiar adecuado y logren superar la conmoción[18].

4.7.2 Etapa neonatal. (De 0 a 3 meses).

Se realiza una evaluación inicial del neonato, para precisar su diagnóstico y patologías asociadas, con esto se puede orientar el manejo que se le tendrá al paciente[18].

4.7.3 Etapa lactante menor. (3 a 12 meses).

Una vez se tenga el diagnóstico del paciente, se realizan diferentes procedimientos. En pacientes con LH, LPH y LPHB se les realiza un tratamiento quirúrgico llamado rinoqueilorrafia, mediante esto se permite aislar la cavidad oral del exterior, reconstruir el esfínter oral y se le dará al labio y a la nariz una apariencia más cercana a la realidad. Si el paciente presenta una hendidura labial unilateral, se procede con una corrección quirúrgica, mediante una *queilorrafia de Millard,* pero si la hendidura labial es bilateral, se realizará una queilorrafia Croning y Manchester[18].

4.7.4 Etapa lactante mayor (De 1 a 3 años).

En esta etapa, los pacientes son llevados a tratamiento quirúrgico donde se les realiza una palatoplastia. En caso de que el paciente presente una hendidura palatina simple o completa se le practicará la técnica de Von Langenbeck[18].

4.7.5 Etapa preescolar (De 3 a 5 años).

En esta etapa se realizan valoraciones nutricionales y cuidados de la dentición temporal, también, para algunos casos se implementan aparatos de ortopedia maxilar y ortodoncia preventiva[18]. En los pacientes en los que no se obtiene un habla normal son llevados a FARINGOPLASTIA, esto para tener un buen control de líquidos y aire, un buen manejo de la insuficiencia velo faríngeo.

En los niños con LPHB se practican procedimientos como el alargamiento de la columela o se realizan queiloplastias. De igual manera, se ejecutan diversas intervenciones como la vestibuloplastia labial superior, frenectomía labial superior y cirugía para la reconstrucción de insuficiencia velo faríngeo[18].

4.7.6 Etapa escolar.

En pacientes con LPH y LPHB se van a practicar diversos injertos óseos alveolares para llegar al cierre de las fístulas anteriores, evaluación del ala nasal, sustrato óseo para la erupción del canino, entre otras cosas. En esta etapa se llevarán a cabo diferentes procedimientos según lo requiera el paciente[18].

4.7.7 Etapa adolescente.

Se realizan procesos de refinamiento estético tales como, Queiloplastias, rinoplastias, rino queiloplastias, Ventana quirúrgica para tracción del canino o dientes retenidos, Injerto óseo alveolar tardío, Cierre de fístulas oronasales, Corrección de secuelas. De igual forma se realizan valoraciones y cuidado bucal, y se brindará un acompañamiento en la finalización de tratamiento[18].

4.8 EQUIPOS, INSTRUMENTAL, ELEMENTOS E INSUMOS.

Para poder realizar los diversos procedimientos se requiere diferente instrumental el cual se plasmará a continuación:

4.8.1 Queilorrafia y Queiloplastia.

Para estos procedimientos se requiere una serie de insumos e instrumental específico que se plasman a continuación:

- **Equipos e instrumental**

Figura 19. Equipo de labio

Fuente: Tomada por Sepúlveda S, Babativa A 2020.

Figura 20. Mango de bisturí N° 3.

Fuente: Tomada por Sepúlveda S, Babativa A 2020.

Figura 21. Pinza de disección Brown.



Fuente: Tomada por Sepúlveda S, Babativa A 2020.

Figura 22. Pinza de disección Adson con garra.

Fuente: Tomada por Sepúlveda S, Babativa A 2020.

Figura 23. Pinza de disección Adson sin garra.

Fuente: Tomada por Sepúlveda S, Babativa A 2020.

Figura 24. Pinza disección tipo Bishop.

Fuente: Tomada por Sepúlveda S, Babativa A 2020.

Figura 25. Tijera de Metzenbaum curva.

Fuente: Tomada por Sepúlveda S, Babativa A 2020.

Figura 26. Tijera de Iris recta.

Fuente: Tomada por Sepúlveda S, Babativa A 2020.

Figura 27. Tijera de Wescott o de microcirugía.

Fuente: Tomada por Sepúlveda S, Babativa A 2020.

Figura 28. Tijera de Mayo.

Fuente: Tomada por Sepúlveda S, Babativa A 2020.

Figura 29. Tijera de Iris curva.

Fuente: Tomada por Sepúlveda S, Babativa A 2020.

Figura 30. Tijera de Stevens.

Fuente: Tomada por Sepúlveda S, Babativa A 2020.

Figura 31. Disector de Molt.

Fuente: Tomada por Sepúlveda S, Babativa A 2020.

Figura 32. Disector de Freer.

Fuente: Tomada por Sepúlveda S, Babativa A 2020.

Figura 33. Disector de freer yasargil (Doble pelador curvo).

Fuente: Tomada por Sepúlveda S, Babativa A 2020.

Figura 34. Disector SYME sharp.

Fuente: Tomada por Sepúlveda S, Babativa A 2020.

Figura 35. Pinzas Baby Mosquito curva.

Fuente: Tomada por Sepúlveda S, Babativa A 2020.

Figura 36. Pinza Mosquito.

Fuente: Tomada por Sepúlveda S, Babativa A 2020.

Figura 37. Pinza Kelly Recta.

Fuente: Tomada por Sepúlveda S, Babativa A 2020.

Figura 38. Pinza de campo.

Fuente: Tomada por Malaver T, Valenzuela W 2020.

Figura 39. Gancho doble.

Fuente: Tomada por Malaver T, Valenzuela W 2020.

Figura 40. Gancho sencillo.

Fuente: Tomada por Malaver T, Valenzuela W 2020.

Figura 41. Separadores de Senn-Miller.

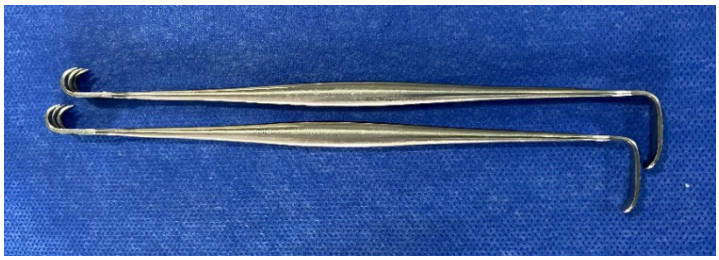

Fuente: Tomada por Malaver T, Valenzuela W 2020.

Figura 42. Cánula de succión Frazier.

Fuente: Tomada por Sepúlveda S, Babativa A 2020.

Figura 43. Porta agujas Ryder.

Fuente: Tomada por Sepúlveda S, Babativa A 2020.

Figura 44. Pinza Hartman con garra.

Fuente: Tomada por Sepúlveda S, Babativa A 2020.

Figura 45. Jeringa de infiltración.

Fuente: Tomada por Babativa A, Sepúlveda S, 2020.

Figura 46. Retractor de Minnesota.

Fuente: Tomada por Babativa A, Sepúlveda S, 2020.

Figura 47. Gubia Mini Friedmann.

Fuente: Tomada por: Babativa A, Sepúlveda S, 2020.

Figura 48. Porta agujas de Castroviejo

Fuente: Tomada por Babativa A, Sepúlveda S, 2020.

Figura 49. Compás de Castroviejo.



Fuente: Tomada por Sepúlveda S, Babativa A 2020

Figura 50. Espéculo de Wiener

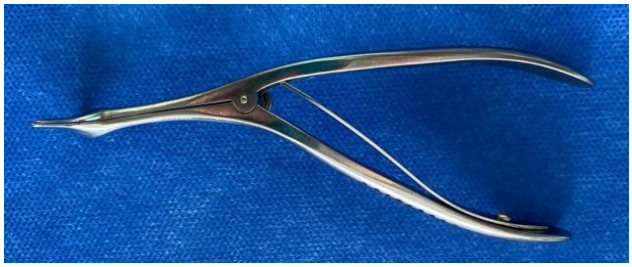

Fuente: Tomada por Malaver T, Valenzuela W 2020.

Figura 51. Coca.

Fuente: Tomada por Malaver T, Valenzuela W 2020.

- **Elementos e insumos.**

Figura 52. Hoja de bisturí N° 15.

Fuente: Tomada por Babativa A, Sepúlveda S, 2020.

Figura 53. Gasas.

Fuente: Tomada por Babativa A, Sepúlveda S, 2020.

Figura 54. Solución Salina Normal.

Fuente: Tomada por Babativa A, Sepúlveda S, 2020.

Figura 55. Electrobisturí.

Fuente: Tomada por Babativa A, Sepúlveda S, 2020.

Figura 56. Compresas.

Fuente: Tomada por Babativa A, Sepúlveda S, 2020.

Figura 57. Caucho de Succión.

Fuente: Tomada por Babativa A, Sepúlveda S, 2020.

Figura 58. Vaselina

Fuente: Tomada por Babativa A, Sepúlveda S, 2020

Figura 59. Jeringa de 10 cc.

Fuente: Tomada por Babativa A, Sepúlveda S, 2020.

Figura 60. Cinta adhesiva de papel microporosa

Fuente: Tomada por Babativa A, Sepúlveda S, 2020.

4.8.2 Palatorrafia y Palatoplastia.

Para estos procedimientos se requiere de equipos e instrumental específico que se plasman a continuación:

- **Equipos e instrumental.**

Figura 61. Equipo básico de paladar.

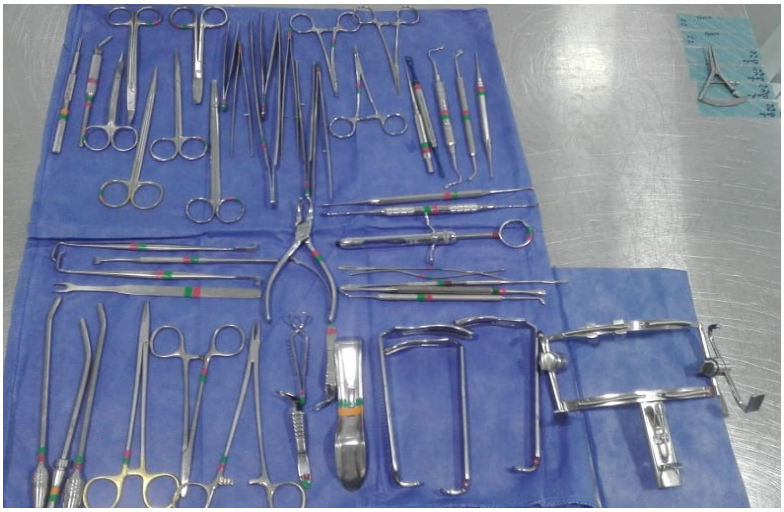

Fuente: Tomada por Babativa A, Sepúlveda S, 2020.

Figura 62. Mango de bisturí N° 7 Hollow-Round.

Fuente: Tomada por Babativa A, Sepúlveda S, 2020.

Figura 63. Separador de Dingman con valvas.

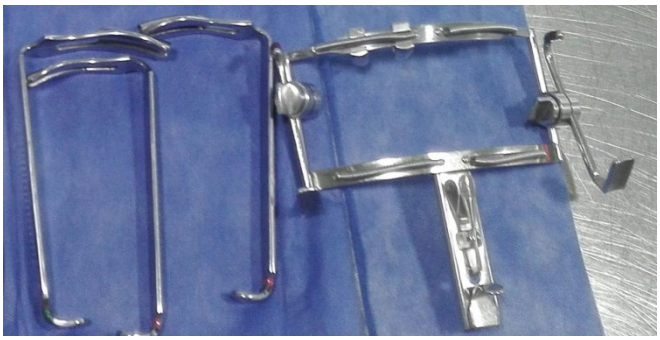

Fuente: Tomada por Babativa A, Sepúlveda S, 2020.

Figura 64. Pinza de Disección Estándar con garra.

Fuente: Tomada por Babativa A, Sepúlveda S, 2020.

Figura 65. Pinza de Disección Estándar sin garra

Fuente. Tomada por Malaver T, Valenzuela W 2020.

Figura 66. Pinza de Disección en Bayoneta.

Fuente: Tomada por Babativa A, Sepúlveda S, 2020.

Figura 67. Pinza de Disección Brown.



Fuente: Tomada por Babativa A, Sepúlveda S, 2020.

Figura 68. Pinza de Disección Adson con garra.

Fuente: Tomada por Sepúlveda S, Babativa A 2020.

Figura 69. Pinza de Disección Adson sin garra.

Fuente: Tomada por Sepúlveda S, Babativa A 2020.

Figura 70. Pinza de Disección tipo Bishop

Fuente: Tomada por Sepúlveda S, Babativa A 2020.

Figura 71. Tijera de Metzenbaum curva.

Fuente: Tomada por Sepúlveda S, Babativa A 2020.

Figura 72. Tijera de Iris recta.

Fuente: Tomada por Sepúlveda S, Babativa A 2020.

Figura 73. Tijera de Wescott o de microcirugía.

Fuente: Tomada por Sepúlveda S, Babativa A 2020.

Figura 74. Tijera de Mayo.

Fuente: Tomada por Sepúlveda S, Babativa A 2020.

Figura 75. Tijera de Iris curva.

Fuente: Tomada por Sepúlveda S, Babativa A 2020.

Figura 76. Tijera de Stevens.

Fuente: Tomada por Sepúlveda S, Babativa A 2020.

Figura 77. Pinzas Baby Mosquito curva.

Fuente: Tomada por Sepúlveda S, Babativa A 2020.

Figura 78. Pinza Mosquito curva.

Fuente: Tomada por Sepúlveda S, Babativa A 2020.

Figura 79. Pinza Kelly Recta.

Fuente: Tomada por Sepúlveda S, Babativa A 2020.

Figura 80. Gancho doble.

Fuente: Tomada por Sepúlveda S, Babativa A 2020.

Figura 81. Gancho sencillo.

Fuente: Tomada por Sepúlveda S, Babativa A 2020.

Figura 82. Separadores de Senn-Miller.

Fuente: Tomada por Sepúlveda S, Babativa A 2020.

Figura 83. Separadores de Farabeuf.

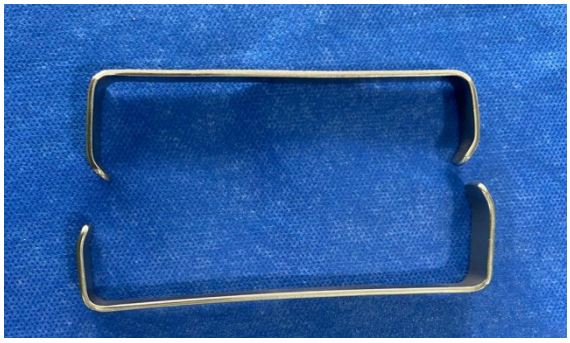

Fuente: Tomada por Sepúlveda S, Babativa A 2020.

Figura 84. Cánula de succión Frazier.

Fuente: Tomada por Sepúlveda S, Babativa A 2020.

Figura 85. Estiletes.

Fuente: Tomada por Sepúlveda S, Babativa A 2020.

Figura 86. Disector de Molt.

Fuente: Tomada por Sepúlveda S, Babativa A 2020.

Figura 87. Disector de Freer.

Fuente: Tomada por Sepúlveda S, Babativa A 2020.

Figura 88. Disector de freer yasargil (Doble pelador curvo).



Fuente: Tomada por Sepúlveda S, Babativa A 2020.

Figura 89. Disector SYME sharp.

Fuente: Tomada por Sepúlveda S, Babativa A 2020.

Figura 90. Retractores de Minnesota.

Fuente: Tomada por Sepúlveda S, Babativa A 2020.

Figura 91. Tijera de Fomon.



Fuente: Tomada por Sepúlveda S, Babativa A 2020.

Figura 92. Martillo.

Fuente: Tomada por Sepúlveda S, Babativa A 2020.

Figura 93. Pinzas de campo Jones.

Fuente: Tomada por Sepúlveda S, Babativa A 2020.

Figura 94. Porta agujas de Ryder.

Fuente: Tomada por Sepúlveda S, Babativa A 2020.

Figura 95. Coca.

Fuente: Tomada por Sepúlveda S, Babativa A 2020.

Figura 96. Jeringa de infiltración.

Fuente: Tomada por Sepúlveda S, Babativa A 2020.

- **Elementos e insumos**

Figura 97. Hoja de bisturí N° 15 y N° 11.

Fuente: Tomada por Sepúlveda S, Babativa A 2020.

Figura 98. Gasas.

Fuente: Tomada por Sepúlveda S, Babativa A 2020.

Figura 99. Solución Salina Normal.

Fuente: Tomada por Sepúlveda S, Babativa A 2020.

Figura 100. Electrobisturí.

Fuente: Tomada por Sepúlveda S, Babativa A 2020.

Figura 101. Caucho de Succión.

Fuente: Tomada por Sepúlveda S, Babativa A 2020.

Figura 102. Compresas.

Fuente: Tomada por Sepúlveda S, Babativa A 2020.

Figura 103. Vaselina

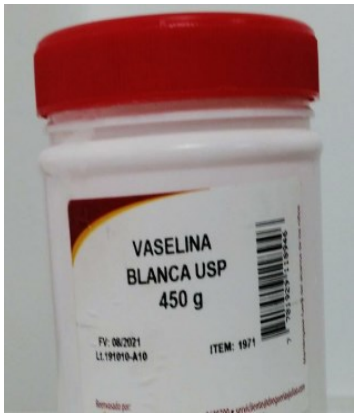

Fuente: Tomada por Sepúlveda S, Babativa A 2020.

Figura 104. Jeringa de 10 cc.

Fuente: Tomada por Sepúlveda S, Babativa A 2020.

Figura 105. Cinta adhesiva de papel microporosa

Fuente: Tomada por Sepúlveda S, Babativa A 2020.

4.9 PROCESOS QUIRÚRGICOS.

Los procedimientos quirúrgicos para corregir las patologías de labio y paladar hendido son electivos, para llegar al objetivo de la cirugía se requiere un óptimo estado de salud del paciente.

4.10 TÉCNICAS QUIRÚRGICAS PARA LABIO FISURADO.

Existen variedad de técnicas para tratar la patología de labio fisurado, unas mucho más actualizadas que otras, pero que cumplen con un mismo fin, que es reconstruir el labio de manera estética y funcional.

4.10.1 Queilorrafia y Queiloplastia.

La queilorrafia se realiza a pacientes durante el periodo neonatal o en sus diez primeras semanas de vida, tiene como objetivo saturar y restaurar una lesión en el labio, además se encarga de restaurar el ala nasal. La corrección quirúrgica del labio fisurado procura lograr un labio simétrico y contorneado adecuadamente, se deberán preservar todos los reparos funcionales y procurar dejar un mínimo tejido cicatricial como resultado. La queiloplastia tiene como objetivo lograr la simetría de la nariz, nivelar el piso nasal, obtener la continuidad del borde cutáneo mucoso y el volumen del bermellón.

Figura 106. Tratamiento de labio fisurado

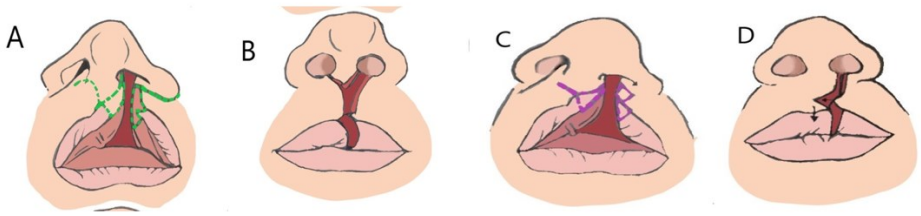

Fuente: Sepúlveda S, Babativa A 2020.

- **Indicación.** Labio hendido como defecto congénito que separa el labio.

  Clasificación del Labio hendido:

  - Unilateral: el defecto se da sólo en un lado del labio.
  - Bilateral: el defecto se da en los dos pres maxilares.
  - Completo: compromete el labio y la fosa nasal.
  - Incompleto: el defecto no llega hasta la fosa nasal.
  - Medial del labio superior: se da en el intermaxilar afectado las fosas nasales.

- **Protocolo.** Posición decúbito supino.

  Anestesia general.

4.10.2 Queiloplastia.

- Incisión con bisturí N°3 hoja N° 15, continuando con bisturí N° 7 hoja N°11.
- Se realiza hemostasia con Electrobisturí o bipolar.
- Si es necesario se colocan pinzas hemostáticas (mosquito).
- Una vez se logre la disección de los planos anatómicos se da inicio al tiempo de síntesis.
- Se procede a suturar por planos. El plano mucoso y muscular se suturan con multifilamento sintético absorbible 5-0 aguja redonda de ½ circulo de 17mm, y la piel Se sutura con monofilamento sintético 6-0 aguja cortante de ⅜ círculo de 11mm.
- Se realiza la curación según elección del cirujano.

4.10.3 Queiloplastia Tennison-randall

Existe la técnica de Tennison-randall que consiste en realizar unos colgajos triangulares, se usa la Zeta plastia, se usa un colgajo triangular para reposicionar el arco de cupido. La de Millard que consiste en hacer una rotación avance de se hace rotación y avance del filtrum, se marca el arco de cupido, se mide la altura del labio y la distancia entre la nariz y el arco de cupido.

- Se hace demarcación tomando en cuenta puntos como el arco de cupido, piso nasal fisurado, columella, comisuras bucales, filtrum.
- Se incide con M3 H 15 a cada lado de la hendidura desde el labio hasta la nariz.
- Se separa con ganchos de piel, si diseca el músculo orbicular con tijeras de Metzembaum, y se realiza hemostasia.
- Se sutura la mucosa y músculo orbicular con monofilamento orgánico absorbible o multifilamento sintético absorbible 5/0 aguja curva redonda de ⅜ de círculo de 17mm.
- Se sutura piel con monofilamento sintético absorbible 6/0 aguja cortante de ⅜ de círculo de 11 mm, con puntos separados, para conformar un arco de cupido normal y una forma labial completa.

4.11 TÉCNICAS QUIRÚRGICAS PARA PALADAR HENDIDO.

Se encuentran distintas técnicas para tratar la patología de paladar hendido, cumpliendo con un mismo fin, que es cerrar y corregir este defecto congénito.

4.11.1 Palatoplastia.

La palatoplasatia se encarga de corregir el defecto en el paladar para llevar a cabo los procesos de: fonación, masticación y deglución correctamente.

- **Indicaciones.** Paladar hendido, clasificación de Veau.

Tipo 1: Compromete paladar blando y úvula.
Tipo 2: Paladar blando y duro hasta el agujero incisivo.
Tipo 3: Paladar blando y duro hasta un lado del pre maxila.
Tipo 4: Paladar blando y duro y los dos pres maxilares.

- **Protocolo.** Posición decúbito supino.

  Anestesia general.

4.11.2 Técnica quirúrgica de Veau Wardil.

Se coloca separador de Dingman, que separa carrillos y retrae la lengua.

- Se pasa la pinza en Bayoneta con una gasa oral.
- Se infiltra con Lidocaína.
- Se delimita los colgajos con azul de metileno y se incide con M7 H15.
- Se diseca la mucosa del paladar, el piso nasal y el músculo con disección con garra en dos planos unos superiores y otro inferior. Se debe tener en cuidado con iatrogenia a la arteria palatina.
- Sutura del defecto del paladar con multifilamento sintético absorbible 4/0 aguja de ½ círculo 16mm, el piso nasal, músculo y plato palatino.
- Lavado con suero fisiológico, se aspira y con Kelly Adson se retira las gasas.
- Se retira el separador de Dingman.

4.11.3 Técnica quirúrgica de Tennison-Randall.

Se conoce como un diseño geométrico, el cual, requiere la toma de medidas pre quirúrgico exacto, cuando se comprenden los principios básicos de la corrección de labio fisurado, la operación es sencilla y fácil de practicar; este procedimiento se realiza siguiendo estrictamente principios de matemáticas y medidas. Está técnica es utilizada para el labio fisurado completamente abierto.

Tras el procedimiento de Tennison-Randall, encontramos que una de las ventajas más importantes, *"es el efecto de alargamiento del labio entre la base alar y el arco de Cupido en el lado afectado".* De igual manera encontramos desventajas, entre ellas tenemos, la descomposición de la unidad estética del tercio inferior de la columna del philtrum en el lado fisurado.

4.11.4 Técnica quirúrgica de Millard.

Es conocido como la técnica de rotación-avance. Esta técnica es más flexible, requiere mayor experiencia y sentido artístico. Este proceso es usado para la fisura parcial del labio.

Cuenta como ventaja que camufla la interrupción realizada en la columna del philtrum. También, encontramos como desventaja, la facilidad de presentar una contracción vertical de la cicatriz.

- Se realiza la prueba se sutura para posicionar la base alar. Posicionar la base alar con monofilamento absorbible 5/0 aguja curva redonda de ⅜ de círculo de 17mm.
- Suturar el vestíbulo oral, esto se realiza con multifilamento sintético absorbible 5/0.
- Suturar el suelo nasal, está se inicia siempre desde la zona más posterior hacia la anterior.

- Suturar el músculo en basket-weave, esto se realiza para obtener un labio más dinámico.
- Suturar el músculo caudal inferior con multifilamento sintético absorbible 5/0 aguja curva redonda de ⅜ de círculo de 17mm, a través de la pared craneal.
- Sutura final. Se realiza la sutura para los triángulos seguida de la sutura subcutánea y finalizando con la sutura de la piel[20].

4.11.5 Técnica quirúrgica de Veau- Wardill-kilner (pushback).

Esta técnica quirúrgica tiene como principal objetivo, la reconstrucción del esfínter velofaríngeo en la fisura del paladar secundario, reorientado las fibras musculares del paladar duro.

- Infiltración submucosa de solución de lidocaína 1% con adrenalina en el paladar, elevación del colgajo mucoperióstico pediculado en la arteria palatina posterior.
- Incisión del borde de la fisura en el paladar blando hasta la hemi úvula con la mínima disección de la mucosa hasta conseguir la exposición del músculo.
- Liberación de la mucosa nasal de la apófisis palatina hasta conseguir el avance para la línea media (borde medial) y liberación de las inserciones musculares (borde posterior).
- Sección completa de la mucosa nasal posterior a las apófisis palatinas continuando por la pared lateral de la faringe para obtener un retroceso máximo de las fibras musculares.
- Disección roma de las paredes laterales de la faringe, entrando por el lado externo del hamulus pterigoideo. El mismo procedimiento se realiza en el lado contralateral.
- Sutura continua de la mucosa nasal del paladar duro en la línea media con sintético multifilamento absorbible 5/0 aguja curva redonda de ⅜ de círculo de 17mm, sutura muscular en la línea media con 3 puntos separados con sintético multifilamento absorbible 4/0 aguja de ½ circulo 16 mm, siendo dado uno de los mismos en la úvula.

- Sutura continua de la mucosa nasal desde la úvula al borde muscular. Sutura continua de la mucosa de la cavidad oral desde la úvula hasta el borde anterior de los colgajos mucoperiósticos. Fijación de los colgajos mucoperióseos a la mucosa nasal del paladar duro en la zona donde se consiga el mayor retro desplazamiento del paladar en bloque[21].

4.12 PROCESOS DE ATENCIÓN EN PACIENTES CON LAS PATOLOGÍAS DE PALADAR HENDIDO Y LABIO FISURADO.

De acuerdo con la información presentada, el proceso que se realiza en estos pacientes debe ser realizado por profesionales especializados, también se evidencia que estos diferentes procesos van a ser realizados en diferentes etapas de la vida manteniendo un orden, son patologías frecuentes en bajos estratos, por esto se crean diferentes fundaciones que prestan su servicio a estas comunidades sin ánimo de lucro en pro de ayuda a estas personas que lo necesita. En este capítulo se hablará de la atención de pacientes, fundación y brigadas.

4.12.1 Atención al paciente.

A continuación, se describe el concepto de atención al paciente en el área de salud, estas patologías se dan en pacientes de bajos recursos por lo tanto se presta una atención al paciente donde no depende si tiene una afiliación o no, ya que esto va a ser gracias a fundaciones.

Es el servicio que se le presta a cualquier persona afiliada a una entidad que presta el servicio de salud con fin de dar información y orientación, también ayuda a velar por los derechos y deberes que tienen como usuarios afiliados a una prestadora de seguro, es atendido por el personal de salud que ha sido capacitado, puede acudir cualquier persona

ya sean pacientes sanos o enfermos, se refiere a la prevención física, mental, tratamiento, manejo de enfermedades y restaurar la salud.

Esto está ligado mucho a la seguridad del paciente que es un conjunto de elementos estructurales, procesos, instrumentos y metodologías basadas en minimizar el riesgo de sufrir un evento adverso. Existen diferentes atenciones como:

- Atención insegura: Es un acontecimiento o una circunstancia que puede alertar acerca del incremento del riesgo de un incidente o un evento adverso.
- Falla en la atención en salud: Esto se manifiesta en procedimientos incorrectos o mediante la no ejecución de los procesos correctos, estas fallas pueden ser no intencionales.

Con lo investigado para la fundación Drawing Alegría la atención al paciente es importante ya que ellos buscan brindarle un bienestar al individuo que padece de esta patología y explicarle al acudiente o al mismo paciente lo que está sucediendo y los pasos a seguir para que tenga una calidad de vida amena[21].

4.12.2 Fundaciones.

Las fundaciones se crean a partir de la necesidad de querer ayudar a una población específica, pero estas fundaciones deben cumplir con diferentes requisitos para poder prestar un servicio de bien para la comunidad, y contar con profesionales especializados y con conocimientos idóneos, en seguida daremos a conocer que es una fundación y sus parámetros que deben cumplir.

Son organizaciones de personas que trabajan sin ánimo de lucro que destinan el patrimonio para dar beneficios y ayudas a un grupo de personas específicas, también se encarga de promoción para voluntariado, una función puede ser creada por personas

jurídicas y se asocian con personas naturales o jurídicas, en cuanto a el patrimonio de una fundación son todos los bienes, derechos y obligaciones, y en dotaciones puede ser dineraria o no, esto aumenta al pasar del tiempo y como crezca la fundación, los ingresos de patrimonio en una fundación está regido por ley de que se debe invertir un 80% a actividades y objetivo principal de la fundación en beneficios a la población y un 20% en gastos administrativos, dotación o reserva para lo necesario de la fundación, debe tener un RUT y así se verifica ante la Cámara de comercio y se tiene un impuesto del 0.7% del patrimonio de la fundación y luego se debe solicitar ante la DIAN el NIT (número de identificación tributaria).

En la fundación Drawing Alegría trabajan para personas con bajos recursos y ayudan a estos a tratar las patologías como paladar hendido y labio fisurado, los recursos de esta fundación son las diferentes donaciones que hacen para esta población. Su mayor responsabilidad es darle un tratamiento adecuado y poder lograr estabilizar su entorno y su salud[22].

4.12.3 Brigadas de salud.

Son jornadas dedicadas a prestar un servicio a comunidades de bajos recursos, que tiene un cronograma ya establecido y teniendo claro las diferentes actividades que se van a realizar, en este caso son profesionales que trabajan en pro de bienestar para niños con patologías de paladar hendido y labio fisurado donde se hacen las diferentes valoraciones y así poder iniciar un trabajo que va a tener diferentes etapas. A continuación, se describe la definición de brigadas y los requisitos que se deben de tener y cumplir para que sean aceptadas ante las secretarías de salud.

Las brigadas de salud son jornadas o actividades dirigidas a poblaciones vulnerables en lugares apartados y de difícil acceso pueden ser individuales o colectivas en las que participan diferentes organizaciones y entidades, establecida en Res. 2003 de 2014

"Conjunto de actividades en salud que se desarrollan de manera puntual y esporádicamente en infraestructuras físicas no destinadas a la atención en salud, o infraestructuras físicas de salud en áreas de difícil acceso, que no cuentan con servicios quirúrgicos habilitados, o actividades en salud que se prestan en unidades móviles aéreas, fluviales, marítimas o terrestres que requieren para su funcionamiento recurso humano, equipos, materiales y medicamentos necesarios, para beneficio de la población del área de influencia"[23], se hacen diferentes estudios y entrevistas para saber los servicios que se le pueden brindar a la población para ayudar a dar solución y mejorar la calidad de vida, con esto se prevén enfermedades y ayudan combatir o tratar enfermedades ya existentes, para lograr estas brigadas es necesario creando alianzas para la gestión de recursos, equipos, suministros y talento humano, que faciliten la asistencia humanitaria a las comunidades, estas brigadas están acompañadas de personal voluntariado que estén aptas y capacitadas con los servicios que se van a prestar a la comunidad para el beneficio individual o comunitario de la población seleccionada a la que se le presta el servicio. Para realizar estas brigadas de salud cuando son esporádicamente se debe realizar un aviso con 15 días de antelación a la entidad departamental donde se realizará la brigada o jornada, se deben de enviar la información como la población a la que se le brindará la jornada, en qué lugar se realizará y las diferentes actividades que se van a llevar a cabo[23.24].

5. CONSIDERACIONES ÉTICAS

El desarrollo de este proyecto tiene en cuenta las consideraciones éticas y legales que contempla la resolución 8430 de 1993, la cual establece las normas científicas, técnicas y administrativas para la investigación en salud. En este proyecto participan médicos especialistas que responderán cada uno de los instrumentos de recolección de datos.

De acuerdo a los lineamientos de la resolución 8430 de 1993 se define que esta investigación es sin riesgo ya que no se realizará ninguna intervención en la población que participe en el estudio, pues su participación consistirá solamente en responder un instrumento de recolección de datos, con ello se adjunta el consentimiento informado escrito, mediante el cual el médico especialista autoriza su participación para llevar a cabo la investigación correspondiente en temas legales, se debe tener información clara y concisa de lo que se verifica, en tal forma que contenga la justificación y los objetivos de la investigación, los procedimientos que vayan a usarse y propósitos incluyendo la identificación, los beneficios que se puedan obtener, la seguridad de no identificar al sujeto y que se mantendrá la confidencialidad de la información relacionada con su privacidad, al momento de realizar un consentimiento informado.

Se debe elaborar la investigación principal con el artículo 15 de esta resolución, indicará los nombres y direcciones de dos testigos y la relación que estos tengan con el sujeto de indagación , debe ser firmados por los testigos y por los sujetos de la investigación , se elabora un duplicado quedando un ejemplar en poder del sujeto de investigador y representante legal[38].

Tabla 1. Consideraciones éticas de la investigación

Requiere aval ético	**SI**	**NO**	**Nivel de riesgo ético**	Investigación sin riesgo	X
		X		Investigación con riesgo mínimo	
				Investigación con riesgo mayor que el mínimo	

Fuente: Autores para fines de la investigación

6. ASPECTOS METODOLÓGICOS

En el diseño metodológico inicialmente se realizará la búsqueda y recolección de información de la literatura científica de acuerdo con las categorías establecidas, seguido de esto se realizará el instrumento de recolección de datos para la realización de las entrevistas semiestructuradas presenciales a los cirujanos especialistas en el manejo de la patología de labio fisurado y paladar hendido y su posterior aplicación. Por último, se realizará la triangulación de los datos con matrices elaboradas en Microsoft Office Excel® que permitirán establecer la realidad desde los actores, la teoría y la voz de los investigadores y de esta manera obtener el Manual de procesos de Instrumentación Quirúrgica para el tratamiento de la patología de labio fisurado y paladar hendido.

6.1 LÍNEA DE INVESTIGACIÓN.

La investigación está diseñada para la revisión de la literatura sobre las diferentes técnicas quirúrgicas, instrumental e insumos que se realizan y se utilizan para tratamiento de la patología de labio fisurado y paladar hendido, seguido de esto se realiza unas entrevistas a los médicos cirujanos que tratan estas patologías para luego hacer una triangulación de estudios en la que se compara lo encontrado en la literatura y lo que se aplica a la hora de tratar estas patologías. Luego de hacer esta investigación y aplicar las entrevistas a los cirujanos especialistas lo que se quiere lograr es la creación de un manual de apoyo para los estudiantes de instrumentación quirúrgica de la Universidad El Bosque como guía de tratamiento para estas patologías.

6.2 TIPO DE ESTUDIO.

Cualitativo interpretativo con enfoque fenomenológico.

6.3 MÉTODO DE INVESTIGACIÓN.

Los investigadores serán partícipes en la brigada de salud dibujando alegría que se realizará en la ciudad de Yopal Casanare, con el fin de recolectar información por medio de entrevistas semiestructuradas realizadas a médicos especialistas en el tratamiento de las patologías de labio fisurado y paladar hendido, junto con la participación en el trabajo de campo para obtener información más precisa, donde se tomarán evidencias fotográficas y se reunirá información sobre los procesos de instrumentación quirúrgica que se efectuarán en dicha brigada.

6.4 TÉCNICAS PARA LA RECOLECCIÓN DE LA INFORMACIÓN (INSTRUMENTO).

6.4.1 Entrevistas.

La recolección de datos será por medio de una entrevista semiestructurada que consiste en tener un encabezado, introducciones para el entrevistador, preguntas claves sobre el tema, un mensaje de transición para el entrevistador, registro de comentarios del entrevistador, registro de notas reflexivas a cargo del investigador, tener un diálogo con el cirujano en el que se le puede hacer una serie de preguntas que facilitará la comparación de la lo encontrado en la literatura y lo que ellos realizan a la hora de la intervención del tratamiento para las patologías de labio fisurado y paladar hendido.

6.4.2 Población.

La población serán los Cirujanos e Instrumentadores Quirúrgicos que participen en la IV Brigada de salud con la Fundación Dibujando Alegría.

6.4.3 Criterios de elección.

La población participante fue seleccionada intencionalmente, pues debían cumplir con unos criterios muy convenientes para que su participación en la investigación permita cumplir los objetivos propuestos. En la siguiente tabla se describen los criterios de elección de los participantes.

Tabla 2. Criterios de elección de los participantes

Entrevistado	Criterio #1	Criterio #2	Criterio #3
	Los cirujanos son especialistas en cirugía maxilofacial y/o plásticos.	Los médicos especialistas tengan como mínimo ocho años de experiencia en los procedimientos de labio fisurado y paladar hendido.	Han participado en brigadas de salud donde se realice el tratamiento de las patologías anteriormente nombradas
E1	X	X	X
E2	X	X	X
E3	X	X	X
E4	X	X	X
E5	X	X	X

Fuente: Autores para fines de la investigación

6.4.4 Procedimiento.

La información se obtendrá a través de diferentes literaturas y entrevistas semiestructuradas que serán dirigidas a especialistas en el tratamiento de labio fisurado y paladar hendido, junto con la participación de brigadas de salud en la que se recolecta contenido de gran importancia como el alistamiento e insumos quirúrgicos utilizados en la corrección de estas patologías, para finalmente juntar y obtener una información clara y concisa.

6.5 CATEGORIZACIÓN DE LA INFORMACIÓN.

La categorización es el proceso mediante el cual se fracciona el contenido en sub contenidos existen dos categorías deductivas e inductivas en este proceso se va a describir analizar e interpretar la recolección de datos a través de entrevistas semiestructuradas, literatura y el trabajo de campo.

6.5.1 Deductivas.

La categorización deductiva es una pre-categoría en la que se hace una revisión de literatura, y una serie de preguntas problemas, haciendo un análisis en donde se cuantifican los datos cualitativos.

- Proceso de Instrumentación Quirúrgica queiloplastia – palatorrafia
- Procesos quirúrgicos queiloplastia – palatorrafia
- Patología de labio fisurado y paladar hendido.

6.5.2 Inductivas.

Es una subcategoría en la que se va hacer un estudio cuidadoso de toda la información primaria que se ha encontrado, y en la que tiene participación los autores[34].

- **Categoría deductiva 1**

  Alistamiento queiloplastia – palatorrafia

  Protocolo queiloplastia – palatorrafia

  Técnica de instrumentación Quirúrgica queiloplastia – palatorrafia
- **Categoría deductiva 2**

  Técnica quirúrgica queiloplastia – palatorrafia
- **Categoría deductiva 3**

  Fisiopatología de labio fisurado y paladar hendido

6.6 PLAN DE ANÁLISIS DE LA INFORMACIÓN.

6.6.1 Triangulación de la recolección de la información

En la triangulación de datos es bueno tener diferentes fuentes de información y los varios métodos que se aplican para la recolección de datos, se tiene una gran ventaja cuando el estudio es cualitativo ya que se tiene mayor variedad, amplitud y profundización de fuentes de información.

En el análisis se va a tener en cuenta el proceso de triangulación en el que se va a tomar la revisión de teoría, la realidad que será tomada a partir de las entrevistas realizadas a los cirujanos y la realidad de quienes realizaron trabajo de campo e instrumentadores quirúrgicos y así poder unificar estas tres informaciones y obtener un único resultado[35].

6.6.2 Validación del manual

El método de evaluación de expertos es un paso importante dentro de la construcción del presente proyecto debido a que, a través de sus criterios y un amplio conocimiento en los campos a validar, puedan emitir un juicio del producto que podrá establecer la viabilidad del contenido y la presentación del manual de procesos de instrumentación quirúrgica para el tratamiento de las patologías de labio fisurado y paladar hendido. Él grupo de expertos está conformado por: un médico especializado en cirugía plástica y reconstructiva, una instrumentadora quirúrgica y una periodista y realizadora audiovisual.

- **Instrumento de validación**

El instrumento de validación se diseñó con dos criterios de evaluación: contenido y apariencia, los cuales fueron seleccionados por el tipo de producto a evaluar debido a que es la primera vez que se realiza una recopilación de la literatura con técnicas quirúrgicas en el ámbito de estas patologías para la consulta por un determinado grupo de interés; lo que se busca es que los expertos puedan determinar si la información plasmada esta con su respectivo orden, expresión, pertinencia y confiabilidad para los lectores, respecto a la apariencia, se busca calificar en totalidad la estructura y presentación del manual, la forma de letra y sus colores para determinar un balance y armonía en la consulta del mismo.

- **Construcción del instrumento de validación.**

El instrumento de validación se construyó con el objetivo de identificar y definir los aspectos de contenido y apariencia en el manual a ser medido, para determinar la escala de medición y cómo se realizará la tabulación de los resultados de este instrumento. Las preguntas que se establecieron están dentro de unos ítems, para ser respondidas por cada uno de los expertos, las cuales estarán enfocadas en aprobar que la elaboración del manual es un producto con calidad en la información y cumpliendo su objetivo para con la población a la cual está dirigido, dejando un campo para las debidas observaciones que les puedan surgir a los expertos durante la evaluación del instrumento para el mejoramiento del mismo.

Por lo tanto, la calificación de cada una de las preguntas está organizado en una escala de calificación tipo Likert desde 1 a 4 donde cada uno corresponde a deficiente, regular, bueno y excelente, donde el mínimo valor está asumido por el número 1 y el máximo con el número 4. Se realizó un análisis cualitativo para evaluar la capacidad discriminativa de cada ítem a partir de las calificaciones observadas en cada una de

las opciones de respuesta dadas a la evaluación realizada por cada uno de los expertos, utilizando un método individual en la recolección de la información brindada por cada uno de los expertos evaluadores. Lo anterior permite llevar a cabo el proceso de tabulación de cada uno de los instrumentos de validación con un porcentaje de calificación para cada uno de los criterios evaluados por los jueces[28] (Anexo 3).

- **Análisis y tabulación de resultados.**

La tabulación y el análisis se verá representado mediante cuadros elaborados en Excel por cada instrumento diligenciado, gracias a la escala evaluativa y a la validación por cada experto se realizará una sumatoria general de los resultados numéricos de la escala, el cual nos arrojará un resultado en porcentajes; las observaciones emitidas por los expertos se tomarán en cuenta para la mejora del manual en cuanto a su contenido y estructura.

7. RESULTADOS

A continuación se presentan los resultados obtenidos como producto final del proceso metódico de investigación, observación y experimentación con respecto a la patología de labio fisurado y paladar hendido.

7.1 TRIANGULACIÓN.

7.1.1 Categorías inductivas: Alistamiento Queiloplastia.

Tabla 3. Categorías inductivas Alistamiento Queiloplastia

Voces actores	Teoría	Investigadores
INSTRUMENTAL *E1: "Eh si para mi muy importante son unas buenas tijeras, tijeras de corte fino, tijeras de tejido, tijeras de material, tijeras curvas, rectas, metzembaum, especiales, y también las pinzas son muy importantes, pinzas tipo bishop, pinzas tipo microcirugía con micro garra que permiten de pronto manejar eh tejidos blandos muy delicados que es lo que uno generalmente maneja en estos niños que tiene una piel muy friable y que eh pues el desgarro se puede presentar fácilmente."* *E2 "Pues así de especializados no son, solamente si tienen que ser muy finos la pinza las pinzas adson son finas, uso unas baby adson unas tijeras con mucha punta muy cortantes, unas tijeras curvas de cuello de cisne creo que le llaman y bueno los separadores más raros que utilizamos es el Dingman que es el arco extra oral para poder tener una visión perfecta en el fondo del paladar "* *E3 "Eh… en general el instrumental especializado los abrebocas, los separadores orales son como muy*	INSTRUMENTAL *LABIO.* *Mangos de bisturí N° 3 o N° 7, pinzas de disección con y sin garra, tijera de Metzenbaum curva, tijera de iris, tijera de mayo, pinzas babymosquito, pinzas mosquito rectas, gancho doble, gancho sencillo,* *Separadores farabeuf, espátula de Freer, cánula de succión yankauer*, porta agujas, coca. **Nemitz R. Instrumental Quirúrgico, 2da ed: Estados Unidos. Editorial el manual moderno 2018**	INSTRUMENTAL El instrumental que se utiliza para la cirugía de queiloplastia estará constituido por piezas primordiales para el procedimiento. Equipo de Labio Dr. Garzón. Este equipo se compone por dos Mangos de Bisturí #3, pinza de disección Adson con garra. pinza de disección Adson sin garra, pinza de disección Brown, pinza de disección punto 12, diferentes tijeras cómo la tijera de Mayo, tijera de Metzembaum, tijera de Iris, gancho de piel doble abotonado, gancho de piel sencillo, un disector de Molt, disector de Cottle, un Estilete, una Espátula, una jeringa de Carpule, cánula de succión Frazier, pinzas de Backhaus, compás, Gubia Mini Friedmann, espéculo de Viena,una pinza Kelly recta y pinza Mosquito, porta agujas de Castroviejo, porta agujas de Mayo-Hegar y porta agujas con tijera Olsen Hegar. Equipo de labio Dra. Jerem Cruz

específicos especialmente para este tipo de cirugía especialmente las de paladar eh… el resto de instrumental es instrumental básico normalmente instrumental muy delicado tijeras, pues pinzas muy delicadas, disectores pero pues instrumental muy específico creo que solo los separadores." *E4 "No eh… Equipos eléctricos, fresas y los, las bandejas especiales para hacer este tipo de cirugía."* *E5 "Cada procedimiento tiene unas técnicas y unos instrumentales específicos eh.. pero pues hay un instrumental de base que que es el instrumental quirúrgico con en el que se realizan estas, estas cirugías eh hay diferentes tipos de instrumentos entre disectores, eh tijeras, porta agujas, pinzas eh de adson con garra y sin garra hay he…. depende si se utiliza para, para injertos alveolares pues se utiliza el cierre se utiliza cinceles pimpollos, eh para labio y paladar fisurado se utilizan diferentes tipos de materiales entre suturas absorbibles y no reabsorbible, eh se utilizan también eh cierres con eh adhesivos tisulares, se utilizan eh eh… /pensando/ materiales para adhesión eh o para manejo de tejidos blandos como steri-strep y como algunos tipos de de cintas, eh se utilizan dilatadores nasales, eh.. y para las otoplastias pues se utilizan otro tipos de materiales eh y se trabaja con cartílago tomado de costilla o de reja esternal. "*		Este equipo se conforma por Mango de Bisturi N° 3, diferentes tijeras cómo la tijera de Mayo, la tijera de Iris, tijera de iris curva, una tijera de Metzembaum, una tijera de Microcirugía, también encontramos pinzas de Disección Adson con y sin garra, Jeringa de Carpule, canula de succion Frazier, pinza Baby Mosquito recta, un Compás de Castroviejo, una pinza Hartmann con garra y porta agujas finos. Equipo de labio Dr. Gregory Este equipo está compuesto por diferentes tijeras cómo la tijera de metzembaum, la tijera de mayo, la tijera de iris, tijeras de Stevens, pinzas de disección Adson con y sin garra, una jeringa de carpule, un retractor de minnesota, una cánula de frazier, un mango de bisturi N° 3, separadores de senn-miller, separadores de farabeuf, porta agujas de Ryder, pinzas kelly curvas, pinza mosquito recta y curva.

Fuente: Resultados de la investigación

7.1.2 Conceptualización de alistamiento queiloplastia

El alistamiento para la cirugía de queiloplastia se compone por un equipo de labio el cual va a contener: 2 mangos de Bisturi N°3, diferentes pinzas finas como pinza de disección adson con garra, una pinza de disección adson sin garra, una pinza de

disección Brown, una pinza de disección tipo bishop, incluyendo tijeras con punta cortante, en donde encontramos tijera de iris recta, tijera de iris curva, tijera de microcirugía, tijera de metzembaum, tijera de stevens, tijera de mayo, disector de freer, disector de Molt, disector curvo doble pelador, disector de 90°, disector de hurd o pilares, disector angulado, disector de cottle, separadores de farabeuf, separadores de senn Miller, gancho de piel doble abotonado, gancho de piel sencillo, jeringa de carpule, retractor de Minnesota, cánula de succión de Frazier, pinza Hartmann con garra, un compás, gubia mini Friedmann, espéculo de Viena, especulo de Wiener, 2 Kelly recta, 2 pinza mosquito, 2 pinzas baby mosquito, porta agujas de Castroviejo, porta agujas de Ryder, porta agujas con tijera Olsen Hegar y por último unas pinzas de Backhaus o de campo.

7.1.3 Categorías inductivas: Alistamiento Palatoplastia

Tabla 4. Categorías inductivas Alistamiento Palatoplastia

Voces actores	Teoría	Investigadores
INSTRUMENTAL ***E1: "****Eh si para mi muy importante son unas buenas tijeras, tijeras de corte fino, tijeras de tejido, tijeras de material, tijeras curvas, rectas, metzembaum, especiales, y también las pinzas son muy importantes, pinzas tipo birshop, pinzas tipo microcirugía con micro garra que permiten de pronto manejar eh tejidos blandos muy delicados que es lo que uno generalmente maneja en estos niños que tiene una piel muy friable y que eh pues el desgarro se puede presentar fácilmente"* ***E2"*** *Pues así de especializados no son, solamente si tienen que ser muy finos la pinza las pinzas adson son finas, uso unas baby adson unas tijeras con mucha punta muy cortantes, unas tijeras curvas de cuello de cisne creo que le llaman y bueno los separadores más raros*	INSTRUMENTAL PALADAR *Mangos de bisturí N° 7, abrebocas o separador de Digmann, baja lenguas metálico, Pinza de disección con garra y sin garra, tijera de Metzenbaum curva, tijera de Mayo recta, pinzas mosquito, pinzas baby mosquito, espátula de Freer, legra elevadora doble, cureta, cánula de succión Yankauer, coca.* **Nemitz R. Instrumental Quirúrgico, 2da ed: Estados Unidos. Editorial el manual moderno 2018**	INSTRUMENTAL Para la realización del procedimiento de palatoplastia se utiliza un equipo de paladar, el cual está constituido por diversas piezas finas. Equipo de paladar Dr. Garzón. Este se conforma por 2 Mango de bisturí N° 3, separador de Dingman con 3 valvas, un Retractor de Minnesota, tijeras de mayo, 2 tijeras de metzembaum, tijera de iris, pinza Kelly, pinzas mosquito, pinzas baby mosquito, pinzas de disección estándar con garra, pinzas de disección estándar sin garra, pinzas de disección adson con y sin garra, separadores de senn-miller, gancho de piel doble, 1

que utilizamos es el dingman que es el arco extraoral para poder tener una visión perfecta en el fondo del paladar " ***E3 "****Eh… en general el instrumental especializado los abrebocas, los separadores orales son como muy específicos especialmente para este tipo de cirugía especialmente las de paladar eh… el resto de instrumental es instrumental básico normalmente instrumental muy delicado tijeras, pues pinzas muy delicadas, disectores pero pues instrumental muy específico creo que solo los separadores."* ***E4 "****No eh… Equipos eléctricos, fresas y los, las bandejas especiales para hacer este tipo de cirugía."* ***E5 "****Cada procedimiento tiene unas técnicas y unos instrumentales específicos eh.. pero pues hay un instrumental de base que que es el instrumental quirúrgico con en el que se realizan estas, estas cirugías eh hay diferentes tipos de instrumentos entre disectores, eh tijeras, porta agujas, pinzas eh de adson con garra y sin garra hay he…. depende si se utiliza para, para injertos alveolares pues se utiliza el cierre se utiliza cinceles pimpollos, eh para labio y paladar fisurado se utilizan diferentes tipos de materiales entre suturas absorbibles y no reabsorbible, eh se utilizan también eh cierres con eh adhesivos tisulares, se utilizan eh eh… /pensando/ materiales para adhesión eh o para manejo de tejidos blandos como steri-strep y como algunos tipos de de cintas, eh se utilizan dilatadores nasales, eh.. y para las otoplastias pues se utilizan otro tipos de materiales eh y se trabaja con cartílago tomado de costilla o de reja esternal. "*		gubia mini friedmann, 3 porta agujas de Ryder, pinzas de campo jones, 2 estiletes, 1 jeringa de carpule, Disector de molt, 1 compás de Castroviejo , 1 Disector de cottle, Disector de freer, un disector doble pelador y por ultimo un Disector SYME sharp. Equipo de paladar Dr. Gregory. Este se compone de mango de bisturi N°3, Mango de Bisturi N°7 redondo, 2 pinzas de disección Adson sin garra, pinza de disección Adson sin garra, pinza de disección Brown, Pinza de Disección en bayoneta, Retractor de Minnesota, Jeringa de Carpule, Tijera de Mayo, Tijera de Fomon, Tijera de Metzembaum, tijera de Iris, tijera de iris curva, separador de Dingman con 3 valvas, 2 separadores de Senn-Miller, una gubia mini friedmann, sonda acanalada, 2 cánula de succión frazier, Gancho de piel sencillo, Disector de Freer, Disector de Cottle, 2 Curetas, 2 pinzas mosquito, Martillo, Compás, 2 Pinzas de Backhaus, y 2 Porta agujas de Ryder. Equipo de Paladar Dra. Jerem Cruz. Este se conforma por un Mango de bisturí N°3, una Tijera de Mayo, una tijera de microcirugía, una tijera de Metzembaum, una tijera de Iris recta, una Tijera de iris curva, un porta agujas Ryder, una pinza baby mosquito, una canula de succión de frazier, 2 pinza de disección Adson con garra, una pinza de disección Bishop, y una jeringa de Carpule.

Fuente: Resultados de la investigación

7.1.4 Conceptualización de alistamiento palatoplastia

El alistamiento para el procedimiento de palatoplastia está conformado por, un equipo de paladar, el cual contiene Mango de bisturí N° 3, Mango de Bisturí N°7 redondo, Retractor de Minnesota, diferentes tijeras como: tijeras de mayo, tijera de Fomón, tijera de metzembaum, tijera de iris recta, tijeras de iris curva, tijera de microcirugía, pinza kelly, pinzas mosquito, pinzas baby mosquito se encuentran pinzas de disección como pinza de disección estándar con garra, pinza de disección estándar sin garra, pinzas de disección Adson con y sin garra, pinza de disección en bayoneta, disección Bishop, como instrumental específico encontramos el separador de Dingman con sus 3 valvas, separadores de Senn-Miller, gancho de piel doble, 1 gubia mini friedmann, 1 Martillo, porta agujas de Ryder, pinzas de campo Jones, estiletes, Jeringa de carpule, disector de Molt, Disector de cottle, Compás de castroviejo, Disector de freer y disector doble pelador.

7.1.5 Categorías inductivas: Protocolo Queiloplastia.

Tabla 5. Categorías inductivas Protocolo Queiloplastia

Voces actores	Teoría	Investigadores
SUTURAS *E1 " Nosotros gracias a Dios hemos tratado de no de suplir eso no, nosotros cuando hacemos una brigada de estas o una jornada de estas, eh cuando no hay material que se nos sea proporcionado nosotros mismos los ponemos y traemos el material, a mí me ha tocado por ejemplo en brigadas anteriores llevar mis propias suturas pa mis pacientes, eh... pero en este momento hemos podido con el tiempo aprender que entre menos le tenga uno que retirar suturas a estos niños, eh por el llanto por el dolor, porque muchas veces no, no no se pueden controlar tan fácilmente o*	QUEILOPLASTIA *Paquete de ropa, marcador estéril, electrocauterio, hojas de bisturí 15-11, solución betadine* **Sutura de mucosa y músculo orbicular con monofilamento orgánico absorbible o multifilamento sintético absorbible 5/0 aguja curva redonda de ⅜ de círculo de 17mm.*	Para la realización del procedimiento de queiloplastia se debe contar con diferentes insumos y equipos, los cuales son; Equipo de Labio, Paquete de ropa de Labio o general, gasas, compresas, guantes, electro bisturí con punta fina o pediátrica, caucho de succión, jeringa de 20CC para irrigar, Lidocaína al 1% con epinefrina para realizar la infiltración, Marcador estéril para la demarcación del sitio a operar, Hoja de bisturí #15 y #11, Sutura de multifilamento sintético absorbible de 5/0 o 6/0 aguja curva cortante de ½ círculo para suturar mucosas, Sutura de monofilamento absorbible 4/0 con aguja curva cortante de ½ círculo

viven muy lejos lo mejor es utilizar suturas reabsorbibles, en este momento y prácticamente en esta jornada / sonríe / lo que ya mas yo más utilicé fue eh vicryl eh y eh prolene en algunos casos donde necesito hacer sutura para dejarla en posición y eh una sutura que me gusta a mi mucho pero que es muy costosa desafortunadamente es el monosyn o el monocryl es poliglactona creo." *E2 "Eso es un gran problema porque uy sabemos ahora que la técnica nos ayuda una buena disección muscular y con la buena disección muscular necesitamos un vicryl de un calibre no tan grueso como un cuatro un cinco yo prefiero 5 porque el hecho de que sea grueso desgarra los tejidos y la piel entre más fina la sutura va a tener una mejor cicatrización y entonces yo preferiría vicryl 7, 8/0 sin embargo que son costosos pues utilizamos 6/0 y a veces pues en este caso pues utilizamos el pegamento dérmico para tener un mejor resultado por la escasez de material."* *E3 "Mm el material pues ideal mmm lo podría clasificar de acuerdo a el tejido que estás trabajando, si son tejidos profundos músculo por ejemplo eh… vicryl es una sutura muy adecuada para el músculo por sus característica, en piel a mí personalmente me gustan suturas no absorbibles eh prolene especialmente y algunas veces mucosa catgut o suturas de absorción rápida, pero pues por las limitaciones en estas brigadas especialmente por el material en esta puntualmente no hay mucha restricción con la sutura pero eh… normalmente se maneja con vicryl que tiene algunas características que se adaptan tanto a la piel como*	**Sutura de piel con monofilamento sintético absorbible 6/0 aguja cortante de ⅜ de círculo de 11 mm, con puntos separados.*	para suturar piel, y tiras adhesivas para cubrir la herida quirúrgica. Es necesario realizar una buena asepsia y antisepsia con productos como Yodopovidona solución y espuma, para seguidamente realizar la vestida del paciente, la cual va con un turbante realizado con 2 campos estéril, continuando con 3 campos estériles para delimitar el área quirúrgica, una sábana inferior y por último un campo general o fenestrado. Se realiza la colocación de Electrobisturí y caucho de sección, los cuales se fijan con una pinza de Backhaus, de esta forma se da inicio al procedimiento quirúrgico.

a, ahhh los tejidos musculares y mucosas." *E4 "No, nosotros no, tratamos de no tener limitaciones en suturas tenemos las que necesitamos y usamos por decirle algo mucho vicryl."* *E5"Bueno nosotros hemos tratado de de… en ese tipo de materiales no, no escatimas esfuerzos para conseguirlos, eh utilizamos suturas reabsorbibles como los vicryes los monocryles los eh maxon eh suturas trenzadas suturas monofilamentos eh porque se ha cambiado el concepto de utilizar suturas eh cada vez menos suturas en la piel para evitar las cicatrices y las secuelas a futuro.." "se utilizan también eh cierres con eh adhesivos tisulares, se utilizan eh eh… materiales para adhesión eh o para manejo de tejidos blandos como steri-strep y como algunos tipos de de cintas, eh se utilizan dilatadores nasales, eh.. y para las otoplastias pues se utilizan otro tipos de materiales eh y se trabaja con cartílago tomado de costilla o de reja esternal."*		

Fuente: Resultados de la investigación

7.1.6 Conceptualización de protocolo Queiloplastia

Como protocolo para el procedimiento de Queiloplastia se requiere un Equipo de Labio, Paquete de ropa de Labio o general, gasas, compresas, guantes, Electrobisturí con punta fina o pediátrica, caucho de succión, jeringa de 20CC para irrigar, Lidocaína al 1% con epinefrina para realizar la infiltración, Marcador estéril para la demarcación del sitio a operar, Hoja de bisturí #15 y #11, Sutura de multifilamento sintético absorbible de 5/0 - 6/0 aguja curva cortante de 3/8 círculo de 17mm para suturar mucosas, Sutura de monofilamento absorbible 4/0 con aguja curva cortante de ½ círculo de 16mm para suturar piel, Micropore o tiras adhesivas para cubrir la herida.

Es necesario realizar una buena asepsia y antisepsia con productos como Yodopovidona solución y espuma, para así realizar la vestida del paciente, la cual va con un turbante realizado con 2 campos estéril, continuando con 3 campos estériles para delimitar el área quirúrgica, una sábana inferior y por último un campo general o fenestrado. Se realiza la colocación de Electrobisturí y caucho de sección, los cuales se fijan con una pinza de backhaus, de esta forma se da inicio al procedimiento quirúrgico.

7.1.7 Categorías inductivas: Protocolo Palatoplastia.

Tabla 6. Categorías inductivas Protocolo Palatoplastia

Voces actores	Teoría	Investigadores
E1 " Nosotros gracias a Dios hemos tratado de no de suplir eso no, nosotros cuando hacemos una brigada de estas o una jornada de estas, eh cuando no hay material que no se nos sea proporcionado nosotros mismos los ponemos y traemos el material, a mí me ha tocado por ejemplo en brigadas anteriores llevar mis propias suturas pa mis pacientes, eh... pero en este momento hemos podido con el tiempo aprender que entre menos le tenga uno que retirar suturas a estos niños, eh por el llanto por el dolor, porque muchas veces no, no no se pueden controlar tan fácilmente o viven muy lejos lo mejor es utilizar suturas reabsorbibles, en este momento y prácticamente en esta jornada / sonríe / lo que ya más yo más utilicé fue eh vicryl eh y eh prolene en algunos casos donde necesito hacer sutura para dejarla en posición y eh una sutura que me gusta a mi mucho pero que es muy costosa desafortunadamente es el monosyn o el monocryl es poliglactona creo." *E2 "Eso es un gran problema porque uy sabemos ahora que la técnica nos ayuda una buena disección muscular*	PALATOPLASTIA Paquete de ropa, Compresas, Electrocauterio, hoja de Bisturí 15. *Sutura del defecto del paladar con multifilamento sintético absorbible 5/0 aguja de 3/8 círculo de 17 mm, el piso nasal, músculo y plato palatino.	PALATOPLASTIA Para la realización del procedimiento de palatorrafia se emplean diversos insumos y equipos, los cuales son; paquete de ropa de Paladar o General, Equipo de Paladar, Electrobisturí con punta fina o pediátrica, lidocaína al 1% con epinefrina para realizar la infiltración, Compresas, Gasas, Jeringa de 10cc, Caucho de succión, Hoja de Bisturí #15, Coca accesoria, Marcador estéril para la demarcación, Sutura de multifilamento 4/0 aguja curva cortante de ½ círculo. Es necesario realizar una buena asepsia y antisepsia con productos como Yodopovidona solución y espuma, para seguidamente realizar la vestida del paciente, la cual va con un turbante realizado con 2 campos estéril, continuando con 3 campos estériles para delimitar el área quirúrgica, una sábana inferior y por último un campo general o fenestrado. Se realiza la colocación de electrobisturí y caucho de sección, los cuales se fijan con una pinza de

y con la buena disección muscular necesitamos un vicryl de un calibre no tan grueso como un cuatro un cinco yo prefiero 5 porque el hecho de que sea grueso desgarra los tejidos y la piel entre más fina la sutura va a tener una mejor cicatrización y entonces yo preferiría vicryl 7, 8/0 sin embargo que son costosos pues utilizamos 6/0 y a veces pues en este caso pues utilizamos el pegamento dérmico para tener un mejor resultado por la escasez de material." *E3 "Mm el material pues ideal mmm lo podría clasificar de acuerdo a el tejido que estás trabajando, si son tejidos profundos músculo por ejemplo eh… vicryl es una sutura muy adecuada para el músculo por sus característica, en piel a mí personalmente me gustan suturas no absorbibles eh prolene especialmente y algunas veces mucosa catgut o suturas de absorción rápida, pero pues por las limitaciones en estas brigadas especialmente por el material en esta puntualmente no hay mucha restricción con la sutura pero eh… normalmente se maneja con vicryl que tiene algunas características que se adaptan tanto a la piel como a, ahhh los tejidos musculares y mucosas."* *E4 "No, nosotros no, tratamos de no tener limitaciones en suturas tenemos las que necesitamos y usamos por decirle algo mucho vicryl."* *E5 "Bueno nosotros hemos tratado de de… en ese tipo de materiales no, no escatimas esfuerzos para conseguirlos, eh utilizamos suturas reabsorbibles como los vicryes los monocryles los eh maxon eh suturas trenzadas suturas monofilamentos eh porque se ha cambiado el concepto de utilizar suturas eh cada vez menos suturas en la piel para evitar las cicatrices y las secuelas a futuro..." "se utilizan también eh cierres con eh adhesivos tisulares, se utilizan eh*		backhaus, de esta forma se da inicio al procedimiento quirúrgico.

eh… materiales para adhesión eh o para manejo de tejidos blandos como steri-strep y como algunos tipos de de cintas, eh se utilizan dilatadores nasales, eh... y para las otoplastias pues se utilizan otro tipos de materiales eh y se trabaja con cartílago tomado de costilla o de reja esternal."		

Fuente: Resultados de la investigación

7.1.8 Conceptualización protocolo Palatoplastia

Como protocolo para el procedimiento de Palatoplastia se requiere un paquete de ropa de Paladar o General, Equipo de Paladar, Electrobisturí con una punta fina o pediátrica, lidocaína al 1% con epinefrina para realizar la infiltración, compresas, gasas, jeringa de 10cc, caucho de succión, hoja de bisturí #15, gasas, coca accesoria, marcador estéril para la demarcación. Sutura de multifilamento 4/0 aguja curva cortante de ½ círculo 16mm.

Es necesario realizar una buena asepsia y antisepsia con productos como Yodopovidona solución y espuma, para así realizar la vestida del paciente, la cual va con un turbante realizado con 2 campos estéril, continuando con 3 campos estériles para delimitar el área quirúrgica, una sábana inferior y por último un campo general o fenestrado. se realiza la colocación de Electrobisturí y caucho de sección, los cuales se fijan con una pinza de backhaus, de esta forma se da inicio al procedimiento quirúrgico.

7.1.9 Categorías inductivas: Técnica de instrumentación Quirúrgica Queiloplastia.

Tabla 7. Categoriás inductivas Técnica de Instrumentación Quirúrgica Queiloplastia

Voces actores	Teoría	Investigadores
E1 *" Pues depende de lo que se realice, sin embargo existe una gran multitud de procedimientos quirúrgicos, eh... a un*	TÉCNICA QUEILOPLASTIA *"Se coloca al paciente en posición en decúbito dorsal*	TECNICA QUEILOPLASTIA *Se procede a hacer una demarcación con marcador

paciente se le pueden hacer inclusive varios de ellos, dependiendo de lo que se decida cuándo se planea su cirugía, pero pues básicamente lo que más se realiza es la palatorrafia, la eh... uvulorrafia oo… cirugía de paladar blando eh uranoestafilorrafia la llaman en algunos países de de Latinoamérica, la queiloplastia primaria, secundaria, la rinoplastia primaria, secundaria, pediátrica o en pacientes ya más jóvenes, eh... lo que también se hacen los los injertos alveolares, eh la cirugía de cierre de hendiduras y/o fístulas naso eh naso maxilares o alveolo maxilares, está también lo que se está manejando ahorita que es la reconstrucción auricular, las otoplastias y laa.. laa.. Reconstrucción completa de de la microtia, ósea la falta total de la parte auricular." ***E2** " Pues mira hay muchas técnicas, yo la que más uso y la que aprendí a hacer usa a hacer perdón es millard para unilaterales, para bilaterales es MULLIKEN con una modificación de mi maestr, el paladar la palatoplastia puede ser una BILAGEMBECK o una VEAU-WARDILL y ahora en día uso mucho más BARDACH."* ***E3** "Ahaha para la corrección del labio la más frecuente la técnica de FISHER, laaa mmm... de paladar von langenbeck normalmente, depende un poco de cada paciente y... para las secuelas nasales de los pacientes fisurados eh… rinoplastia abierta."* ***E5** "Bueno, hay muchas técnicas descritas nosotros nos hemos, nos hemos centrado básicamente en millard eh y fisher para las técnicas de cierre de labio y paladar así como eh hemos utilizado también durante algunos años TENNISON-RANDALL eh eh col eh colgajos en en ondas o webs se llama en ingles eh también utilizamos eh cierres bilaterales eh con diferentes técnicas y para las palatorrafias utilizamos wardy veau wardil kerner, pushback,*	*con la cabeza apoyada sobre un apoyacabeza anular y los brazos a ambos lados.* *Se utiliza anestesia general, antes de preparar el campo quirúrgico el cirujano marca los reparos anatómicos y las incisiones planificadas con un marcador, si se va a emplear anestésico local se lo inyecta en este momento.* *Se prepara al paciente con solución de Betadine y después se colocan los campos para un procedimiento de cabeza y cuello.* *Se realiza la incisión con un bisturí 11 a lo largo del borde del bermellón del labio hacia la línea media del lado fisurado.* *Se separa con ganchos de piel de uno o dos dientes, y se diseca la mucosa del músculo orbicular de los labios con un bisturí 11 o una tijera de tenotomia.* *Después, el cirujano desprende la parte interna del labio del maxilar realizando una incisión desde la fisura hasta por lo menos la línea media de la parte superior del surco labial; esto libera la parte interna del labio.* *A continuación, se realiza la incisión de la plástica en Z (zetaplastia) a través de la piel, el músculo y la mucosa con un bisturí 11 o 15. Se controla el sangrado con electrocauterio.* *Se repite el procedimiento en la parte externa de la fisura. Cuando se ha completado la disección y se han desplegado los colgajos para la zetaplastia, la herida está preparada para el cierre.* *Se cierra la mucosa con puntos separados*	estéril, en 5 puntos principales, los cuales estarán identificados por una numeración, el arco de cupido 1, la porción roja del labio 2, el vértice de la cresta de philtrum en su lado sano 3, uno entre la comisura labial y la cresta de philtrum 4 y por último en la porción simétrica del arco De cupido 5. *Se realiza infiltración con Lidocaína al 1% con epinefrina en jeringa de carpule y Aguja dental 27G 0,4 x 36mm. *La anterior demarcación se utiliza para realizar una incisión curvilínea *Inicialmente en el índice del borde interno R1 (piel, mucosa labial) con HB#15 y MB#3, los Músculos se identifican (orbicular de los labios) y se liberan del macizo maxilar con pinza mosquito. *Luego se procede a realizar una incisión en la cara interna de la narina sana con la HB#15 MB#7 redondo con ayuda de una Disección Adson con garra y si es necesario ganchos de piel, se continúa el trazado curvilíneo hacia el philtrum sin sacrificarlo, descendiendo al neo punto de referencia del arco de cupido, colgajo de la narina *Posteriormente el colgado triangular de la narina hendida, se despega de su plano muscular. *Con Electrobisturí con punta fina pediatrica y pinza de Disección Adson con garra.

langenbeck utilizamos hemos utilizado también eh zetaplastias de full lord eh utilizamos hendi en cierres de hendiduras alveolares con diferentes técnicas colgajos pediculados, colgajos de vestíbulo, eh colgajos en dos eh en tiempos, dos colgajos, colgajos vestibulares, injertos alveolares de mentón de cresta iliaca injertos alveolares de diferentes eh sitios de cavidad oral y con hueso liofilizado el manejo de membranas."	*reabsorbibles. Después, se cierra el músculo con suturas intradérmicas reabsorbibles en las puntas de los colgajos de la zetaplastia.* *El borde del bermellón también se cierra con sutura intradérmica. A continuación, se cierra la piel con una sutura de reabsorción rápida."* **Fuller J. Instrumentación Quirúrgica, 4ta ed. Buenos Aires: Editorial médica panamericana; 2007**	*Se amplía la incisión en la mucosa por encima de la mucosa gingival lateralmente, y luego se despega del plano muscular en su cara profunda, todo esto con disección Adson con garra y tijeras de iris. *De esta manera se obtiene el colgajo mucoso, el cual permitirá deslizar el colgajo muscular sin tensión. *Finalmente se procede a suturar de tal manera de que quede simétrico con un multifilamento absorbible 6/0 con aguja 3/8 curva cortante de 11mm para la mucosa y para el cierre Cutáneo se utiliza un monofilamento absorbible 4/0 ps-2 con Porta Agujas de Ryder. *Se hace la limpieza del sitio operatorio, y se hace la colocación de tiras adhesivas.

Fuente: Resultados de la investigación

7.1.10 Conceptualización Técnica de Instrumentación Quirúrgica Queiloplastia

El tratamiento quirúrgico en pacientes con labio fisurado, se denomina queiloplastia porque su objetivo es reconstruir el labio, se debe realizar una valoración exhaustiva de la extensión de la malformación que permita el planeamiento de una reconstrucción estética y funcional del mismo. Existen diferentes técnicas quirúrgicas para abordarlo, en este caso se describirá la de Tennison Randall que es el resultado de la triangulación de la investigación realizada para la redacción del presente manual, fue descrita por Charles Tenninson y Randall en los años 1952-1959 y consiste en efectuar un colgajo triangular que será llevado hacia el borde rojo del labio por medio de la realización de una Z-plastia, que reposiciona el músculo orbicular obteniendo un resultado adecuado.

Una vez el paciente esté debidamente anestesiado con intubación orotraqueal, se procede a realizar la correcta asepsia y antisepsia, la vestida del campo operatorio, para dar inicio la intervención quirúrgica.

- **MARCACIÓN**

Figura 107. Marcación queiloplastia.

Listado de numeración

(LNF) Lado no fisurado.
(LF) Lado fisurado.
(A) ((B) (C) Limite labio humedo-seco (LNF).
(B1) (C') Limite labio humedo-seco (LF).
(VT) Vestibulo en el lado no fisurado.
(VT') Vestibulo en el lado fisurado.
1. Punto medio o central del arco de cupido.
2. Parte superior del arco de cupido (LNF).
3. Punto mas prominente del arco de cupido en la linea blanca (LNF).
3'. Punto mas prominente del arco de cupido (perpendicular a la linea blanca en LNF).
4. Base alar (LNF).
5. Base de la columela (LNF).
6 - 7. Comisura labial.
8. Punto mas prominente del arco de cupido en la linea blanca (LF).
8'. Punto mas prominente del arco de cupido (perpendicular a la linea blanca en LF).
9. Anchura de la narina y longitud del labio.
10. Base alar (LF).
11 - 12. Triangulo de piel.
13. Base de la columela (LF).

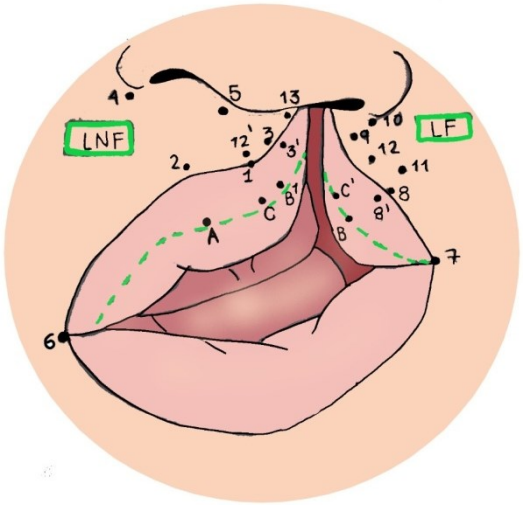

Fuente: Babativa A. Sepúlveda S. 2020.

Puntos de referencia

Se proceden a realizar diferentes demarcaciones con el fin de generar una reconstrucción lo más anatómica y funcionalmente posible, estas se harán con un marcador estéril o con azul de metileno. Se inician con las marcas nasales, denominando la base de la columela en el lado no fisurado con el (5) y en el lado fisurado con (13), la base alar serán las marcas (4) y (10) que se encontrarán por el final de la reflexión de la luz en las narinas, es importante que las marcas estén en una posición comparable (Derecha e Izquierda) realizándose cerca del cartílago para una buena rotación de la base alar (fig.107.108).

Se continuará con las marcas en el borde del bermellón labial (2), (3), (1), demarcando en el lado fisurado lateral (8) que se encontrará al final de la línea blanca, haciendo una medición de la distancia de la marca (6) a la (2) llevándola hacia el lado fisurado dando la longitud de acortamiento de este (LF), es decir que el labio al final de la cirugía será más corto en el lado fisurado. Una vez demarcado el (3) y (8) por encima de la línea blanca siendo los puntos más prominentes del arco de Cupido, se deberá realizar otra marca perpendicular a la línea blanca en el bermellón labial denominadas (3') y (8') las cuales se encontraran a una distancia de 1.5 mm de las marcas (3) (8), estas deben quedar a la misma distancia para un correcto resultado, además deben permanecer durante toda la cirugía porque la sutura de esos puntos crearán la parte superior del arco de Cupido teniendo un cierre normal de una línea blanca (fig.108).

Figura 108. Marcas nasales y del borde del bermellón.

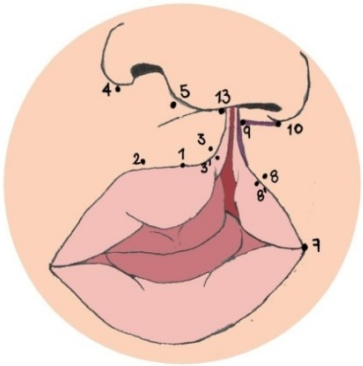

Fuente: Babativa A. Sepúlveda S. 2020.

Posteriormente se hará la guía de la longitud del labio fisurado por medio de las marcas (2-5), debido a que (13-3) tiene una longitud menor a (2-5), la "x" será añadida a través de un colgajo de piel triangular, el cual se llevará al lado opuesto, por medio de una incisión de (3) a (12). La parte superior de (3) tendrá que suturarse a (11) y la mitad inferior a (B), reconstruyendo el labio con un contorneado normal del arco de Cupido (fig.109).

Figura 109. Demarcación triangulo de la piel.

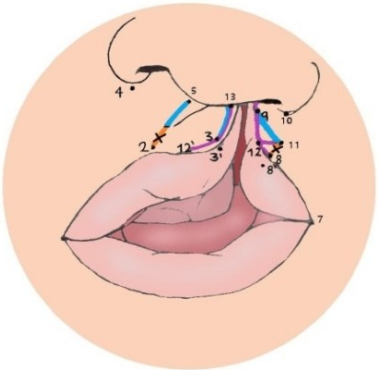

Fuente: Babativa A. Sepúlveda S. 2020.

Es importante demarcar el labio húmedo-seco con azul de metileno o marcador estéril para obtener un volumen simétrico en la parte mucosa del labio (fig. 110 y 112). Luego de esto con las marcaciones (2) a (A) se reflejará la longitud de la mucosa del labio en el lado no fisurado, teniendo en cuenta que la longitud de (3) a (B1) es menor, se tomará una porción triangular de mucosa del lado fisurado que será llevado al lado opuesto a través de una incisión profunda añadiendo la "x" para establecer el largo correspondiente (fig.110).

La misma distancia de (2) a (A) será medida en el lado fisurado, desde la marca (8) al límite del labio húmedo-seco, ya que el labio en esta zona es generalmente más delgado la marca no será muy perpendicular llamándose (B) colocándose más lateral en (LF) (fig.110). Posteriormente se tendrá que medir la distancia de la marca (3) perpendicular a la línea del labio húmedo-seco, demarcando con el marcador estéril o azul de metileno el punto (B1), la distancia que tendrá (3) a (B1) será la misma de (8) a (B2) en las marcas (8) a (B). En seguida se procede a realizar la demarcación de (C') en el límite del labio húmedo-seco del lado fisurado para crear un triángulo de mucosa equilátero, luego se tendrá que efectuar la marca (C) que se ejecutará en el lado no fisurado a un espacio desde (B1) para que el triángulo de mucosa encaje perfectamente la distancia de (B-B2) la cual será la base del triángulo equilátero. El colgajo triangular de mucosa y músculo se llevará hasta la zona incidida desde (B1) a (C) quedando (B1) dividida, la mitad superior de esta se suturará a (B2) la mitad inferior a (B) y la marca (C') se suturará a (C), consiguiendo de esta manera una simetría y un volumen labial adecuado (fig.110).

Figura 110. Demarcación para obtener volumen simétrico.

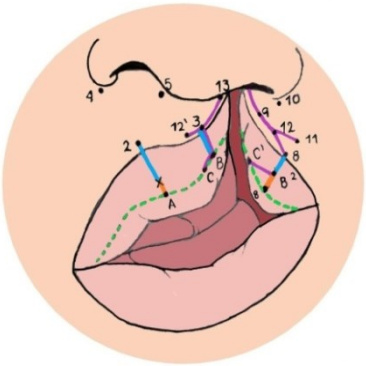

Fuente: Babativa A. Sepúlveda S. 2020.

Se continuará con las marcas vestibulares (VT), haciendo dos en la zona superior del vestíbulo en ambos lados de la fisura donde empieza el proceso alveolar (fig.111).

Figura 111. Marcas vestibulares en lado no fisurado (vt) y fisurado (vt').

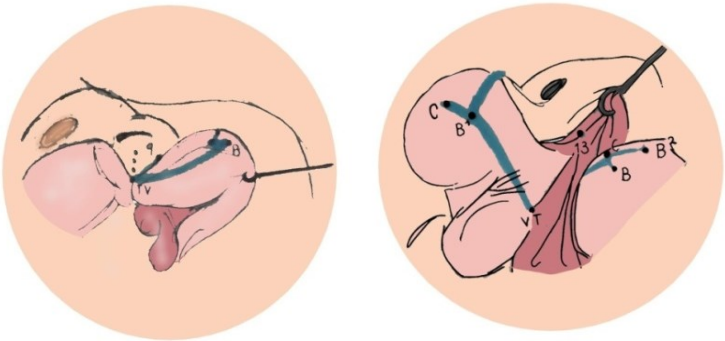

Fuente: Babativa A. Sepúlveda S. 2020.

Incisiones

Luego de dicha demarcación se procede a infiltrar con anestésico local, en este caso lidocaína al 1% con epinefrina que es más efectiva por su rápido efecto vasoconstrictor, la cual se pondrá en una jeringa de carpule de 2 -3 cc con aguja Dental 27G 0,4 x 36mm Corta en los labios con el fin de aumentar las dimensiones y prevenir el sangrado de la arteria labial superior, mientras el anestésico hace efecto se irá realizando el diseño de la incisión, iniciando con la parte muco-philtral y muco-nasal del lado no fisurado que va desde la marca (13) continuando por el (VT) y volviendo atrás a lo largo del labio húmedo-seco alcanzando a (B1), posteriormente se tendrá que realizar en el lado fisurado continuando la incisión desde (9) entre la piel nasal y la mucosa haciendo una pequeña incisión hacia atrás y adentro de la nariz, para facilitar la unión (TV) con el vestíbulo oral fisurado (TV'), disecando el tejido a lo largo de (9) hacia (TV') para llevarlo hacia (TV). Posteriormente se realiza una disección en el lado fisurado a lo largo del labio húmedo-seco alcanzando la marca (B) (fig.112)

Figura 112. Demarcación incisión

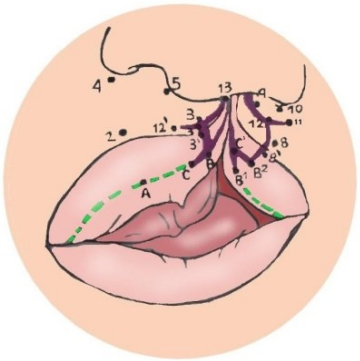

Fuente: Babativa A. Sepúlveda S. 2020.

Incisión y disección

Seguidamente se hará la incisión y disección de la mucosa con un mango de bisturí #3 y una HB#11 la cual no podrá sobrepasar el plano subcutáneo o submucoso, para evitar dañar el músculo orbicular de la boca, disecando de manera conservadora la mucosa con ayuda del bisturí y una disección Adson con garra, teniendo como guía las marcas realizadas con azul de metileno o con marcador estéril, esta disección se puede realizar combinando las hojas de bisturí #11 y #15 (fig.113)

Figura 113. Disección de la mucosa

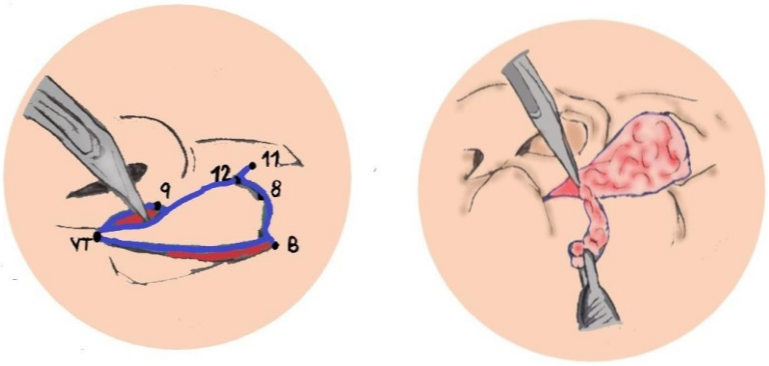

Fuente: Babativa A. Sepúlveda S. 2020.

Teniendo el plano muscular expuesto se procede a reparar el músculo orbicular de la boca con el fin de conformar las estructuras labiales y crear una unidad muscular anatómica y funcional. Posteriormente se realizará una incisión profunda con un mango de bisturí #3 y una hoja de bisturí #15 y #11, que separará el plano muscular del subcutáneo a nivel de la línea blanca, semejante a la piel labial (cefálico) y del plano submucoso correspondiente a la mucosa labial (caudal), dejando la parte muscular intacta a nivel caudal y disecando la parte más cefálica del músculo de la piel y de la mucosa con el bisturí, tomando el tejido con la pinza Adson Brown y ayudando a separar con un gancho sencillo, manteniendo el labio firmemente mientras se realiza una única incisión, dejando completamente liberado el músculo, desde la espina nasal en el lado

no fisurado y desde la base alar en el lado fisurado, disecando posteriormente en tres bandas el músculo ya sea con tijera de Iris o con el bisturí (fig. 114).

Figura 114. Disección del músculo orbicular

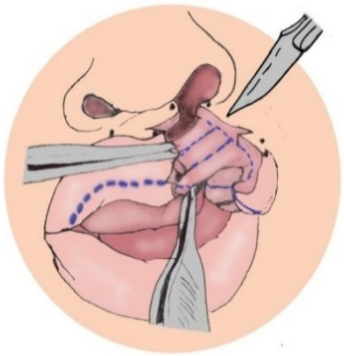

Fuente: Babativa A. Sepúlveda S. 2020.

Se continua realizando una incisión con el Mango de bisturí #7 redondo y las Hojas #15 o #11 desde (VT') para permitir unir los lados de la fisura sin tensión, disecando la mucosa vestibular y liberando el área de la almohadilla alar del alveolo con la combinación de los disectores Molt y Cottle (fig.115). Se procede a realizar una incisión desde (B) a (C') a lo largo del límite labio húmedo-seco para recibir el triangulo mucoso (Fig. 107).

Se disecará el área de la base alar de la nariz (Z) en el lado fisurado utilizando unas tijeras de Iris, un director de Molt y un gancho sencillo o doble para una mejor exposición, liberando de esta manera la porción alar de los alvéolos y elevando los tejidos blandos hasta un plano supraperióstico (Apertura piriforme), esta área puede ser alcanzada por debajo de la parte superior del músculo. Se continua con el plano supraperióstico utilizando unas tijeras de Iris o Stevens, tomando el tejido con una pinza disección Adson sin garra, disecando cuidadosamente el área de la mejilla para no lesionar el nervio Infraorbitario, se procede a comprobar si la fisura se puede cerrar con o sin la misma tensión, liberando el cartílago lateral inferior (LF) con una tijera de Iris o Stevens y la pinza

disección Adson Brown, con el fin de que este rote hacia afuera, este paso solo se realiza en pacientes mayores, pues en bebés ocasionaría un daño innecesario en el cartílago, (Se reemplaza con una rinoplastia secundaria) (fig.115).

Figura 115. Disección de la base alar

Fuente: Babativa A. Sepúlveda S. 2020.

Sutura

Posteriormente se realizará la prueba de sutura la cual posicionará la base alar, elevando las narinas a la misma altura, efectuándolo con una sutura sintética absorbible multifilamento de calibre 5/0 con aguja 3/8 curva cortante de 16 mm, que será montada en un porta agujas de Ryder, utilizando una pinza de disección Adson sin garra, pasando el punto de manera subcutánea e iniciando en la base alar (10) hasta la marca (9), pasando seguidamente el segundo punto por la columela (13) saliendo a través de la piel a la marca (5), volviendo a (5) en una dirección distinta, anudando provisionalmente y verificando que la posición de la base alar sea la adecuada, si no es así se realizará nuevamente. Si es correcta se quitará el nudo y se pondrá reparos con pinzas Mosquito en ambos extremos de la sutura (Este se anudará más adelante) (fig. 116).

Figura 116. Prueba de sutura

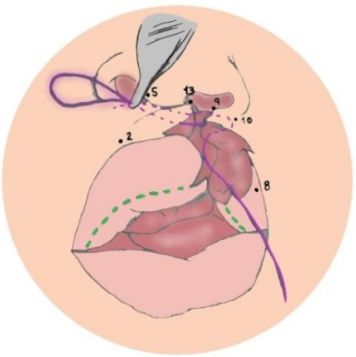

Fuente: Babativa A. Sepúlveda S. 2020.

La marca (VT') se suturará a la marca (VT) con una sutura sintética absorbible multifilamento de calibre 5/0 o 4/0 con aguja 3/8 curva cortante de 16 mm. Continuando la sutura desde la mucosa del labio (VT/VT') hasta el límite del labio húmedo-seco (B/B1) con un porta agujas de Ryder y una disección Brown (fig.117).

Figura 117. Sutura vestibular (vt) (vt')

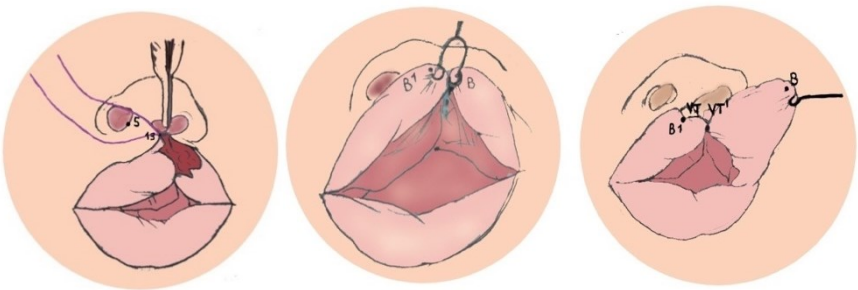

Fuente: Babativa A. Sepúlveda S. 2020.

Posteriormente se sutura el suelo nasal con una sutura sintética absorbible o no absorbible multifilamento con calibre 5/0 con aguja 3/8 cortante de 17 mm, utilizando un porta agujas de Ryder y una disección Brown o Adson con garra, desde lo más posterior hacia lo anterior, iniciando con la disección y liberación de la mucosa nasal desde la

marca (9) a (VT'). Es necesario ganar tejido de mucosa nasal para poder realizar la sutura por esta razón se debe realizar una incisión con Mango de Bisturí #7 y Hoja de Bisturí #15, hacia atrás en ángulo recto desde (VT') hacia el cornete inferior, de esta manera se podrá continuar con la sutura previamente realizada (VT-VT'), realizando dos o tres puntos para finalizar con la sutura (13) a (9), seguidamente se retirarán los reparos realizados con las pinzas Mosquito y se anudará la sutura de la base alar (fig.118).

Figura 118. Sutura del suelo nasal

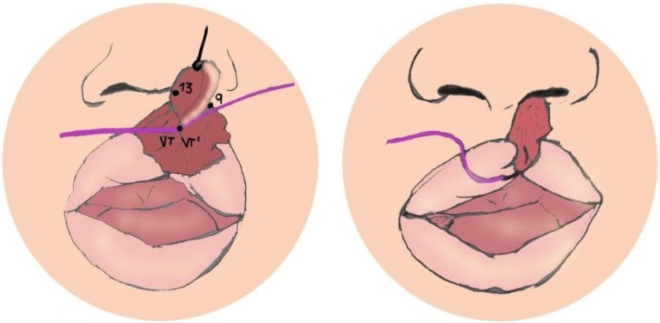

Fuente: Babativa A. Sepúlveda S. 2020.

Se continúa suturando el músculo orbicular de la boca, iniciando con unas marcas verticales en (LNF) a nivel cefálico con un marcador estéril o azul de metileno, localizando la primera en el philtrum y la segunda mas lateral, se efectúan las mismas marcas en (LF) las cuales se suturarán al lado no fisurado en un plano subdérmico en tres niveles en forma de zig zag, con una sutura sintética absorbible multifilamento de calibre 5/0 con aguja 3/8 curva cortante de 16 mm utilizando un porta agujas de Ryder. Antes de realizar la sutura de la porción caudal se debe efectuar una incisión paralela y por encima de la línea blanca del labio con un mango de bisturí #7, una hoja de bisturí #15 y una disección Adson Brown, desde la marca (3) a (12') para poder recibir el colgajo triangular de la piel, seguidamente se suturará la parte inferior que se ejecutará paralelamente, pero por debajo de la línea blanca, logrando llevar el arco de Cupido y la línea blanca a una posición correcta, uniendo las marcas (3) y (8) - (3') y (8') (fig.119).

Figura 119. Sutura del músculo orbicular del labio

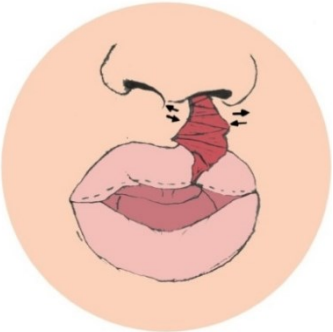

Fuente: Babativa A. Sepúlveda S. 2020.

Se continúa con la sutura del plano subcutáneo para lograr llevar el colgajo de piel a la posición correcta con un sintético absorbible multifilamento de calibre 6/0 con aguja 3/8 curva cortante de 11 mm utilizando el porta agujas de Castroviejo, desde el arco de Cupido (3) y (8), luego se realizará otro punto desde la marca (11) a (3) y finalmente la piel con un monofilamento no absorbible 6/0 con aguja 3/8 cortante 11mm utilizando el porta agujas de Castroviejo y una pinza de disección Adson con garra, haciendo una correcta limpieza de la herida quirúrgica (fig.120).

Figura 120. Sutura del plano subcutánea y piel

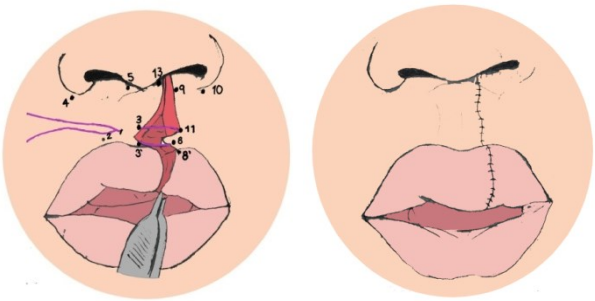

Fuente: Babativa A. Sepúlveda S. 2020.

Recomendaciones postoperatorias

Una vez finalizado el procedimiento ambulatorio, se revisan las condiciones del paciente, se le da salida y se le informa tanto a él como al familiar las indicaciones sobre analgésicos y antibióticos respecto al peso. Se aconseja que se aplique pomadas antibióticas a menudo para disminuir el riesgo de infección y mantener la herida hidratada y libre de costras. En los siguientes 5 a 8 días se deben retirar los puntos y se iniciará el uso de crema con protector solar.

El paciente puede seguir con su alimentación normal, los niños pueden seguir alimentándose con leche materna o biberón. Los controles normalmente en el primer mes se deben hacer semanalmente, luego se continuarán haciendo mensualmente durante dos meses más, después al tercer mes y al sexto mes.

7.1.11 Categorías inductivas: Técnica Quirúrgica palatoplastia

Tabla 8. Categorías inductivas Técnica Quirúrgica Palatoplastia

Voces actores	Teoría	Investigadores
E1 *" Pues depende de lo que se realice, sin embargo existe una gran multitud de procedimientos quirúrgicos, eh... a un paciente se le pueden hacer inclusive varios de ellos, dependiendo de lo que se decida cuándo se planea su cirugía, pero pues básicamente lo que más se realiza es la palatorrafia, la eh... uvulorrafia oo… cirugía de paladar blando eh uranoestafilorrafia la llaman en algunos países de de Latinoamérica, la queiloplastia primaria, secundaria, la rinoplastia primaria, secundaria,*	TÉCNICA PALATOPLASTIA "*El paciente es colocado en posición supina, con el cuello extendido. Luego de la intubación, unos cinco minutos antes de iniciar la cirugía.* *Se coloca el abrebocas de Dingman y se procede a la infiltración con anestésico local.* *Las incisiones quirúrgicas se hacen con una hoja de bisturí 15 paralela a la hendidura a 1 cm de distancia de la misma en cualquiera de los dos colgajos palatinos, para eliminar la tensión en el cierre de la hendidura.* *La cirugía se inicia en la región posterior (uvular) con la técnica de uvuloplastia unilateral que preserva una hemiúvula.*	TÉCNICA PALATOPLASTIA *Se procede a colocar el separador de Dingman con la valva adecuada. *Se realiza la infiltración con xilocaina al 1% con epinefrina. *Posteriormente se hace la marcación en diferentes puntos *Se inicia con una resección de la parte medial de la úvula, lo que facilitara el cierre de la misma, esto se realiza con tijera de metzembaum y pinza de disección Brown, Se realiza incisión con mango de bisturí N 7 redondo y hoja #15 desde la úvula siguiendo los bordes de la fístula en ambos lados continuando con electrocauterio en el lado no fisurado hasta realizar el

pediátrica o en pacientes ya más jóvenes, eh... lo que también se hacen los los injertos alveolares, eh la cirugía de cierre de hendiduras y/o fístulas naso eh naso maxilares o alveolo maxilares, está también lo que se está manejando ahorita que es la reconstrucción auricular, las otoplastias y laa.. laa.. reconstrucción completa de de la microtia, ósea la falta total de la parte auricular." ***E2** " Pues mira hay muchas técnicas, yo la que más uso y la que aprendí a hacer usa a hacer perdón es millard para unilaterales, para bilaterales es MULLIKEN con una modificación de mi maestr, el paladar la palatoplastia puede ser una BILAGEMBECK o una VEAU- WARDILL y ahora en día uso mucho más BARDACH."* ***E3** "Ahaha para la corrección del labio la más frecuente la técnica de FISHER, laaa mmm... de paladar von langenbeck normalmente, depende un poco de cada paciente y... para las secuelas nasales de los pacientes fisurados eh… rinoplastia abierta."* ***E5** "Bueno, hay muchas técnicas descritas nosotros nos hemos, nos hemos centrado básicamente en millard eh y fisher para las*	*Luego, se realiza la incisión con el bisturí en los bordes de la fisura, en ambos lados. En el lado no fisurado, con el electrocauterio, se completa el diseño del colgajo mucoperióstico en continuidad con la incisión anterior y, luego, medialmente sobre la gingiva siguiendo la línea de erupción dental. Está incisión, que permitirá extender lateralmente el diámetro del colgajo a utilizar, termina 1 cm sobre el paladar blando, para evitar tensión en el cierre medial.* *A continuación es elevado el colgajo diseñado en el plano subperióstico.* *Una disección cuidadosa se debe realizar alrededor del pedículo vascular, para facilitar la movilización del colgajo.* *Una pequeña incisión es necesaria anteriormente en el lado fisurado a nivel gingivomucoso para facilitar la aproximación anterior de la mucosa en este segmento.* *Luego, a través de la incisión del borde medial de la fisura en el lado fisurado, se realiza una pequeña disección de la mucosa en el plano subperióstico (paladar duro) y submucoso (paladar blando), para facilitar el cierre en la línea media con el colgajo del lado no fisurado.* *Una vez realizada la disección se realiza el cierre de la úvula, usando la técnica de uvuloplastia unilateral.* *Luego, se realiza el cierre del plano mucoso nasal, con suturas reabsorbibles de calibre 5/0. Esto permitirá llevar a cabo el reparo del plano muscular (veloplastia intravelar).* *Finalmente, se hace el cierre de la mucosa oral, con suturas reabsorbibles de calibre 5/0. Si no se puede cerrar con esta sutura se requerirá de una mayor disección de los tejidos, para disminuir la tensión del cierre, y, así, evitar la formación de fístulas."*	colgajo mucoperióstico, luego se sigue la incisión medialmente sobre la gingival terminando 1 cm sobre el paladar blando. Luego se hace la incisión de relajamiento lateral hacia la parte anterior del paladar para al finalizar utilizar esta parte para el cierre, se realiza la creación de un túnel con movimientos circulares del disector de freer y se continúa la incisión lo más anterior posible con Bisturí #3 y HB#15, se desincertan las inserciones del tensor del palatino en la porción posterior del paladar con pinza de disección Adson con garra y disector de freer, se procede a hacer el corte de ancla, el cual ayuda a favorecer el movimiento hacia atrás del paladar, esto se realiza con tijera de iris y pinza de disección con garra. Después se realiza la elevación del colgajo de Vomer, se va a reparar la úvula y la mucosa nasal de la parte del paladar blando con sutura multifilamento sintético absorbible 5/0 aguja curva redonda de 3/8 círculo de 17mm y porta agujas de Ryder, y luego se procede a cerrar el piso nasal. Se retira el separador de Dingman y la valva utilizada, y se limpia la herida quirúrgica.

técnicas de cierre de labio y paladar así como eh hemos utilizado también durante algunos años TENNISON-RANDALL eh eh col eh colgajos en en ondas o webs se llama en ingles eh también utilizamos eh cierres bilaterales eh con diferentes técnicas y para las palatorrafias utilizamos wardy veau wardil kerner, pushback, langenbeck utilizamos hemos utilizado también eh zetaplastias de full lord eh utilizamos hendi en cierres de hendiduras alveolares con diferentes técnicas colgajos pediculados, colgajos de vestíbulo, eh colgajos en dos eh en tiempos, dos colgajos, colgajos vestibulares, injertos alveolares de mentón de cresta iliaca injertos alveolares de diferentes eh sitios de cavidad oral y con hueso liofilizado el manejo de membranas."	**Rossell-Perry, Cotrina-Rabanal O. Técnica de un colgajo: una nueva alternativa en el tratamiento de las fisuras palatinas. Acta méd. Peruana [revista de internet] 2014 [consultado el 2 de marzo de 2020]; 31 (3): [181-186]. Disponible en: http://www.scielo.org.pe/scielo.php?script=sci_arttext&pid=S1728-*59172014000300007*.**	

Fuente: Resultados de la investigación

7.1.12 Conceptualización Técnica Quirúrgica Palatoplastia

El tratamiento quirúrgico de paladar hendido es la palatoplastia, un procedimiento que consiste en el cierre de la hendidura, por medio de una reorientación de la musculatura palatina. Es importante mencionar que este procedimiento se debe realizar entre los 6 y 12 meses de edad, porque de realizarlo después de este lapso, se podría afectar el crecimiento del maxilar provocando un paladar no funcional en el período del desarrollo del habla. Como resultado de la triangulación de la investigación realizada para la redacción del presente manual, se describirá la técnica de Von Langenbeck que consiste en realizar unos colgajos mucoperiosticos, incidiendo los bordes de la hendidura y disecando el plano muscular, obteniendo de esta manera un resultado adecuado.

Una vez el paciente esté debidamente anestesiado con intubación orotraqueal, se procede a realizar la correcta asepsia y antisepsia, la vestida del campo operatorio, para dar inicio a la intervención quirúrgica.

- **Incisiones**

Levantamiento del colgajo de la mucosa nasal

Se procede a colocar el separador o abrebocas de Dingman con la valva adecuada, se realizará la infiltración con lidocaína con epinefrina para la vasoconstricción. Iniciando la cirugía con una resección de la parte medial de la úvula con tijera de Metzembaum y pinza de disección Brown, la cual facilitará el cierre de la misma. Posteriormente se hará una incisión con un mango de bisturí #7 y una hoja de bisturí #15 desde la úvula hasta los bordes de la fisura en ambos lados, continuando con electrocauterio con punta pediátrica en el lado no fisurado hasta realizar el diseño del colgajo mucoperióstico (fig.121).

Figura 121. Incisión de la úvula

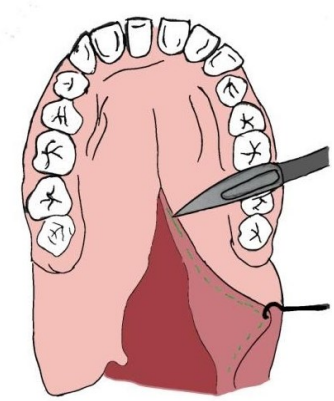

Fuente: Babativa A. Sepúlveda S. 2020.

Liberación del tensor del paladar

Luego se continuará sobre la gingival siguiendo la línea de erupción dental, permitiendo extender lateralmente el colgajo a utilizar terminando 1cm sobre el paladar blando. Para facilitar la movilidad del colgajo se realizará una disección cuidadosa alrededor del pedículo vascular. Posteriormente se realizará una incisión con el mango de bisturí #7 y hoja de bisturí #15 en el borde medial del lado fisurado, efectuando una pequeña disección en la mucosa del paladar duro (subperióstico) y blando (submucoso), creando un túnel con movimientos circulares haciendo uso del disector de freer y lo más anterior posible con mango de bisturí #7 y hoja de bisturí #15, luego se hará la desinserción del tensor del palatino en las inserciones de la porción posterior del paladar con pinza de disección Adson con garra y disector de Freer (fig.122).

Figura 122. Desinserción del tensor del paladar

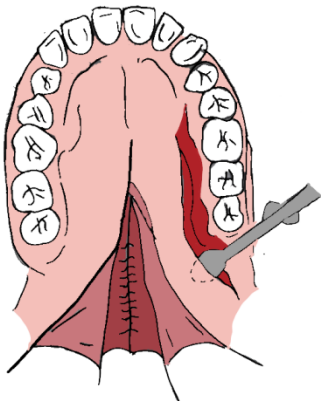

Fuente: Babativa A. Sepúlveda S. 2020.

Seguidamente se procederá a hacer un corte en los bordes, ayudando a favorecer el movimiento hacia atrás del paladar, esto se realizara con tijera de iris y pinza de disección fina con garra. Se continúa con la elevación del colgajo de vómer, reparando la úvula y la mucosa nasal de la parte del paladar blando con sutura multifilamento sintético absorbible 5/0 aguja curva redonda de ½ círculo 17 mm y porta agujas de Ryder (fig.123).

Figura 123. Reparo de la úvula.

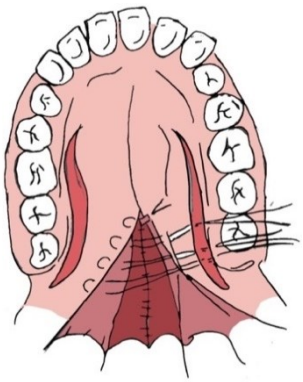

Fuente: Babativa A. Sepúlveda S. 2020

Suturas

Luego se procederá a cerrar el piso nasal. Haciendo el cierre de la mucosa oral, con suturas absorbibles sintéticas de calibre 5/0 con aguja curva redonda de 1/2 círculo de 17mm. Si no se puede cerrar con esta sutura se requerirá de una mayor disección de los tejidos, para disminuir la tensión del cierre, y así evitar la formación de fístulas. Por último se procede a retirar el separador de Dingman y la valva utilizada, y se limpia la herida quirúrgica con una compresa húmeda. Teniendo en cuenta que las incisiones laterales de relajación no se cerraran pues estas cicatrizaran rápidamente (fig.124).

Figura 124. Cierre de la mucosa oral.

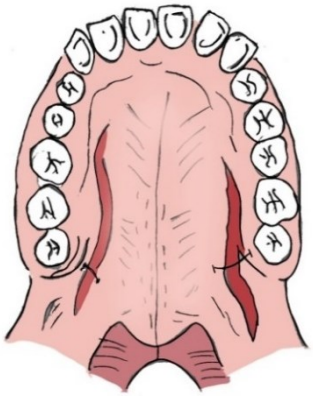

Fuente: Babativa A. Sepúlveda S. 2020

Recomendaciones postoperatorias

Iniciando el procedimiento el anestesiólogo administra antibióticos como la cefazolina o cefalotina, de igual manera se administran analgésicos para disminuir las molestias en la recuperación, una vez el paciente esté en recuperación se indica acetaminofén y cefalexina para evitar infecciones y posibles molestias.

El paciente permanecerá hospitalizado por 24 horas para verificar que la vía aérea, la alimentación y el sangrado están controlados y funcionen adecuadamente. En caso de que se presente una oclusión se debe colocar una cánula nasofaríngea hasta que se solucione el problema bajo supervisión.

Para iniciar la vía oral se hace en la sala de recuperación con agua y azúcar ayudándose con jeringas y /o cucharas, el menor no volverá a alimentarse de un biberón o de leche materna debido a que ya tendrá la edad suficiente para utilizar un vaso, si el menor tiene menos de 8 meses podrá seguir alimentándose normalmente al siguiente día.

Es imprescindible que el menor no se lleve objetos o las manos a la boca, si el menor es difícil de controlar se recomienda el uso de ayudas para limitar el movimiento de las manos. La dieta líquida se mantendrá durante tres semanas, luego se procede con dietas blandas por una semana y después de este tiempo el paciente puede ingerir alimentos sólidos.

7.1.13 Categorías inductivas: Fisiopatología de labio fisurado y paladar hendido

Tabla 9. Categorías inductivas Fisiopatología de labio fisurado y paladar hendido

Voces actores	Teoría	Investigadores
E1 "Mmm… pues básicamente las alteraciones de hendidura	*"La fisura palatina o paladar hendido (PH) es un defecto caracterizado por*	Las patología de labio fisurado y paladar hendido, son una

naso labio palatina, sin embargo se aa. Ido cada vez mmm... Aumentado digamos eh... La... el abarcamiento de de las terapéuticas en en otras patologías como es por ejemplo la patología auricular, como es por ejemplo la reconstrucción nasal y eehh algunas otras malformaciones a nivel facial." *E3 "Mm… definitivamente pues las dos principales son labio y paladar fisurados, pacientes pues con estas fisuras eh… y la deformidad, especialmente secuelas de deformidades nasales y cicatriciales que se generan pues en estos pacientes por múltiples procedimientos quirúrgicos."* *E4 "Jornadas quirúrgicas les llamamos nosotros y nos especializamos después de atender varias patologías nos especializamos eh eh….en labio y paladar hendido"* *E5 "Bueno, nosotros nos hemos especializado en manejas laaa patología más frecuente de las malformaciones craneofaciales que es el labio y paladar fisurado y desde hace 4 años incursionamos en eh la reconstrucción de pabellones auriculares o de pacientes con microtias o anotidas ehh o malformaciones del pabellones auricular."*	*una fisura del paladar blando y/o paladar duro, habitualmente ubicado en la línea media, pero sin comprometer al labio superior, ni el reborde alveolar. Se origina por la falta de fusión de los procesos palatinos durante la 10ª semana del desarrollo embrionario. Se desconoce su patogenia íntima, la que aún está en discusión. Está a menudo asociado a otras malformaciones en múltiples síndromes. Los factores genéticos juegan un rol importante en los casos aislados no sindrómicos, por lo que existe el riesgo de recurrencia. Los factores ambientales pueden aumentar el riesgo de PH aislado al igual que en LL.(1)* *Su etiología es de origen multifactorial con un amplio número de factores contribuyentes, tanto genéticos como ambientales, entre los cuales cabe mencionar la exposición a agentes químicos, la radiación, la hipoxia materna o restricciones debidas al compromiso del cordón umbilical, la ingesta de fármacos, las deficiencias nutricionales, las obstrucciones físicas y la influencia genética. (2).* *Las fisuras labio-alvéolo-palatinas pueden implicar la deformidad de 4 estructuras diferentes: el labio, el proceso alveolar, el paladar duro y el paladar blando, con la posibilidad que la alteración sea unilateral o bilateral, completa o incompleta. El labio leporino puede tener varios grados o tipos: a) una pequeña muesca en el borde labial superior; b) fisura labial aislada con escasa alteración maxilar, pero habitualmente con mala implantación y mala oclusión dentaria y deformidad del ala nasal como alteraciones secundarias de la secuencia, lo mismo que la fisura palatina, c) formas graves de la queilosquisis y queilognatosquisis con gran deformidad bucal: labio leporino completo y bilateral". (2).*	malformación congénita generada por diferentes factores, ya sean genéticos o ambientales, los cuales provocan una mala fusión entre diferentes estructuras anatómicas de la cara, provocando una conexión entre la cavidad nasal y la cavidad oral y posteriormente diferentes sintomatologías que generan dificultades en la realización de actividades como la alimentación, el habla y demás, por esta razón se procede a realizar diferentes procedimientos y controles para mejorarla, inicialmente se efectúa una queiloplastia como tratamiento para el labio fisurado y una palatoplastia para corregir el paladar hendido, además es necesario que se realicen distintas terapias, junto con más intervenciones quirúrgicas para obtener un mejor resultado.

	Lombarto A..La intervención del pediatra en el niño con labio y paladar hendido. Acta pediatr mex [revista de internet] 2017 [consultado el 03 de marzo de 2020]:38 (4).[267-273] disponible en: http://scielo.isciii.es/scielo.php?script=sci_arttext&pid=S0376-78922013000100004 **Nazer J, hubner M E, Catalán M , Cifuentes L. Incidencia de labio leporino y paladar hendido en la maternidad del hospital clínico de la Universidad de Chile y en las maternidades Chilenas participantes en el estudio colaborativo. Rev Med [revista de internet] 2001 [consultado el 03 de marzo de 2020]; 129 (3). Disponible en: https://scielo.conicyt.cl/scielo.php?pid=s0034-98872001000300008&script=sci_arttext**.	

Fuente: Resultados de la investigación

7.1.14 Conceptualización Fisiopatología de labio fisurado y paladar hendido

La hendidura naso labio palatina o labio fisurado y paladar hendido, son un defecto originado por la falta de fusión de los procesos palatinos durante la 10ª semana del desarrollo embrionario. Se desconoce su patogenia íntima, está a menudo asociado a otras malformaciones en múltiples síndromes. Los factores genéticos juegan un rol importante, por lo que existe el riesgo de que ocurra el defecto. Los factores ambientales pueden aumentar el riesgo de PH aislado al igual que en LF. Su etiología tiene un número de factores contribuyentes, tanto genéticos como ambientales, entre los cuales cabe mencionar la exposición a agentes químicos, la radiación, la hipoxia maternal o restricciones debidas al compromiso del cordón umbilical, la ingesta de fármacos, las deficiencias nutricionales, las obstrucciones físicas y la influencia genética. Las fisuras

labio-alvéolo-palatinas pueden implicar la deformidad de 4 estructuras diferentes: el labio, el proceso alveolar, el paladar duro y el paladar blando, ya sea completo e incompleto o unilateral y bilateral. El labio fisurado puede tener varios grados; 1. Una pequeña muesca en el borde labial superior; 2. Fisura labial aislada con escasa alteración maxilar, pero con mala oclusión dental y deformidad del ala nasal.

7.2 RESULTADOS DE VALIDACIÓN DEL MANUAL

A continuación, se presentan los resultados que se emitieron a partir de la validación por expertos.

7.2.1 Resultados validador 1.

Tabla 10. Tabulación resultados de validación de contenido validador 1

Excelente	4	
Bueno	3	NUMERO DE ITEMS EVALUADOS 5
Regular	2	
Deficiente	1	

		CRITERIOS			
	Nº ÍTEM	**EXCELENTE**	**BUENO**	**REGULAR**	**DEFICIENTE**
VALIDADOR 1 ESPECIALISTA EN CIRUGIA PLASTICA.	1		X		
	2		X		
	3		X		
	4			X	
	5		X		
ACUMULADO	0	0	12	2	0
TOTAL	0,7	70,0%			

Fuente: Resultados de la tabulación de validación

En la tabla anterior se evidencia que el médico cirujano especialista en cirugía plástica y reconstructiva (experto) calificó con un 70 % el contenido, la calidad y la estructura, siendo estos ítems adecuados y pertinentes para los temas plasmados en el manual, sin

embargo, en el ítem N. 4 referente a las imágenes, el validador considero que las mismas debían estar más definidas y a su criterio hizo falta evidencia fotográfica del instrumental utilizado, gracias a ello se adaptan los comentarios al manual, además de desarrollar un párrafo explicativo dentro del manual donde se ubique al lector, que lo plasmado en cuanto a instrumental y técnicas fueron tomadas de una experiencia.

7.2.2 Resultados validador 2.

Tabla 11. Tabulación resultados de validación de contenido validador 2

Excelente	4
Bueno	3
Regular	2
Deficiente	1

NÚMERO DE ÍTEMS EVALUADOS 5

		CRITERIOS DE EVALUACIÓN			
	Nº ÍTEM	**EXCELENTE**	**BUENO**	**REGULAR**	**DEFICIENTE**
VALIDADOR 2 INSTUMENTADOR QUIRURGICO	1	X			
	2	X			
	3		X		
	4	X			
	5	X			
ACUMULADO		16	3	0	0
TOTAL	0.95	95.00%			

Fuente: Resultados de la tabulación de validación

En la tabla anterior la instrumentadora quirúrgica (experta) calificó con un criterio máximo el contenido, la calidad de información en lo que hace referencia al ítem No. 3 concerniente a la estructura, la calificación con un 95% en cuatro ítems hace que se considere pertinente y aplicable, sin embargo en el ítem N.3 en su observación cualitativa consideró que debía tener un enfoque dirigido a profesionales, lo cual, se tiene en cuenta para las futura mejoras, debido a que este manual tiene como objetivo a los estudiantes de pregrado de instrumentación quirúrgica, y todos las experiencias y conceptualizaciones tomadas de una brigada médico quirúrgica.

7.2.3 Resultados validador 3

Tabla 12. Tabulación resultados de validación de contenido validador 3

Excelente	4	
Bueno	3	**NÚMERO DE ÍTEMS EVALUADOS 4**
Regular	2	
Deficiente	1	

		CRITERIOS			
	Nº ÍTEM	**EXCELENTE**	**BUENO**	**REGULAR**	**DEFICIENTE**
VALIDADOR 3 PERIODISTA	1		X		
	2		X		
	3		X		
	4	X			
ACUMULADO		4	9	0	0
TOTAL	0.8125	81.25%			

Fuente: Resultados de la tabulación de validación

En la anterior tabla se puede observar el criterio de la periodista (experta) respecto a la apariencia que dentro de los cuatro ítems tres fueron buenos con comentarios referentes a la fuente del texto, color ameno y agradable, indicaciones respecto a la diagramación de la bibliografía arrojando por ello el 81.25%, recomendaciones que se aceptaron y se integraron al manual, frente a la calificación excelente considero que el cuadro de imágenes y orden eran apropiados.

Tabla 13. Puntaje global resultados de validación

VALIDADOR	PUNTAJE CRITERIO
Validador 1	**70 %**
Validador 2	**95 %**
Validador 3	**81.25 %**
Total global:	**82.08 %**

Fuente: Resultados de la investigación

En la anterior tabla se puede observar el puntaje global de la tabulación de la información del instrumento de validación hecha por los expertos. Para estimar la confiabilidad de un juicio de expertos, es necesario conocer el grado de acuerdo entre ellos[29]. Cuando los porcentajes obtenidos indican relación y consenso en el proceso de clasificación o asignación de puntajes entre los evaluadores, igualmente da cuenta de la aplicabilidad en los instrumentos que se van a validar[30]. En este caso y con los resultados oscilan de las validaciones las cuales oscilan entre un 70% y 95 % equivaldría a la viabilidad del manual[31].

8. DISCUSIÓN

Teniendo en cuenta la validación por parte de estos expertos en contenido y apariencia, el criterio más utilizado en la escala fue bueno, unido a la tabulación que se hizo de este con la referencia numérica se encontró un porcentaje que varía entre el 70% y 95%, referente a la validez de la información y el trabajo realizado en el manual de protocolos de instrumentación quirúrgica para la patología de labio fisurado y paladar hendido, lo cual, indica que el conocimiento recopilado en este manual es pertinente, aplicable y válido para el estudio y consulta por parte de estudiantes y profesionales tanto de instrumentación quirúrgica como de las otras áreas involucradas en el tratamiento de dichas enfermedades, de acuerdo a la validación. Si un 80 % de los expertos han estado de acuerdo con la validez de un ítem éste puede ser incorporado al instrumento que se está validando[32].

La construcción del contenido del manual se representa por medio de conceptualizaciones, gracias al proceso riguroso de la triangulación respecto al análisis de categorías y debido a la comparación entre 3 puntos, muchas veces esto representa una problemática relacionada con la evaluación de la validez de los resultados, en este caso, las conceptualizaciones que se encuentra inmersas en vivencias de un contexto experiencial y teórico, la triangulación se ha empleado en estos casos como una alternativa para aumentar la fortaleza y calidad de un estudio; por lo anterior la triangulación no sólo sirve para validar la información, sino que se utiliza para ampliar y profundizar su comprensión[33].

Todo lo anterior, conforma un conjunto de conocimientos teóricos que pueden ser llevados a la práctica, bajo la consulta de los estudiantes y profesionales que puedan tener interés en la información contenida en el manual, adicionalmente puede ser un primer paso para futuras investigaciones, en el mejoramiento del conocimiento y por ende del bienestar de los pacientes. Cabe resaltar que a pesar de que una de las fuentes de

información fue obtenida en una brigada de salud, no es menos fiable, ya que se considera que al confrontar la información recolectada en la literatura existente se genera un contenido global de las patologías y su tratamiento.

La intención de incluir el conocimiento práctico brindado y adquirido por cada uno de los profesionales participes en dichas brigadas es que todo el grupo de población tenga una referencia de la labor y pueda adquirir el conocimiento específico en dichas patologías por parte de personas especializadas en el tratamiento de los diferentes tipos de patologías, lo cual, es un factor importante de resaltar en el presente trabajo, ya que da una ayuda al crecimiento académico.

9. CONCLUSIONES

En la revisión de la literatura se pudo determinar las diferentes causas de las patologías a tratar y sus correspondientes tratamientos, resaltando en este punto que la información de los procesos quirúrgicos se encontró muy dispersa generando una búsqueda dispendiosa.

La recolección de información a través de las entrevistas a médicos cirujanos participes en brigadas de salud permitió tener una practicidad y mejor entendimiento del tratamiento de las patologías para plasmarla en el manual.

El análisis sobre la información recolectada de los procesos quirúrgicos para el tratamiento de las patologías determino el orden y la importancia de dichos pasos para el apoyo de los profesionales de instrumentación quirúrgica en la recuperación de los pacientes.

El compendio de la información recolectada para el tratamiento de las patologías dio como resultado la actualización de la información en primer lugar, en segundo lugar, una validación de todo el contenido para verificar si se agotaron todas las fuentes de información.

Se puede concluir que, la elaboración del manual de técnicas quirúrgicas para el tratamiento de pacientes de labio fisurado y paladar hendido fue posible por el compendio de distintas fuentes de información: entrevistas a médicos cirujanos participes en brigadas de salud y revisión de la literatura sobre las patologías a tratar, dicho proceso se llevó a cabo mediante el análisis y organización de todo el procedimiento quirúrgico tanto teórico como practico generando un resultado óptimo para el estudio completo de las patologías.

10. RECOMENDACIONES

Este trabajo se encuentra dirigido a todas aquellas personas interesados en el tratamiento de la patología de labio fisurado y paladar hendido, específicamente a los investigadores y docentes se les presenta este manual con el fin de que se tenga en cuenta en cada una de sus actividades, ya que, este recopila lo mejor de la teoría y la práctica frente a la utilización de técnicas quirúrgicas.

A los estudiantes y profesionales en el campo de instrumentación quirúrgica se les exhorta para que tengan este material para su estudio y consulta y que esto conlleve a mejorar este tratamiento y estudio para beneficio de los pacientes.

Frente a los demás profesionales de la salud, se pretende que este manual esté en la construcción de sus conocimientos y para que el tratamiento de estas enfermedades pueda evolucionar generando un beneficio extra para la población.

A la Universidad del Bosque se le solicita que mantenga las puertas abiertas a investigadores y docentes para mejorar en tesis, trabajos de investigación entre otros la actualización de conocimientos de estas patologías y que el manual pueda estar dentro de su repositorio para que pueda haber un acceso libre a este.

11. REFERENCIAS BIBLIOGRÁFICAS

1) Brooker C. Diccionario medico. 1ra edición. México: Editorial El Manual Moderno; 2008
2) Duque A M., Estupiñán B A., Huertas P E. Labio y paladar fisurados en niños menores de 14 años. Colomb med [revista de internet] 2002 [consultado el 9 de noviembre 2019]; 33 (3): [108-112]. Disponible en: https://www.redalyc.org/pdf/283/28333303.pdf

3) González Caicedo M., Rocha Buelvas A., Posada López A., Agudelo Suárez A. Associated Factors with cleft lip and palate in the population attend the"Los Angeles" Children's Hospital in Municipality of Pasto. Ces Odontol [revista de internet] 2003-2008 [consultado 8 noviembre 2019]; 24 (5): Disponible en: http://www.scielo.org.co/scielo.php?script=sci_arttext&pid=S0120-971X2011000200003

4) Fundación HOMI Hospital de la Misericordia Guía de manejo de pacientes con labio fisurado y/o paladar hendido [revista de internet] 2009 [consultado el 12 septiembre de 2019]; 1 [1-28] :Disponible en: http://www.odontologia.unal.edu.co/docs/habilitacion_homi/7.%20Guia%20de%20manejo%20de%20pacientes%20con%20labio%20y_o%20paladar%20hendido.pdf

5) Serrano C A., Ruiz J M., Quiceno L F, Rodríguez M J. Labio y/o paladar hendido: una revisión. Ustasalud [revista de internet] 2009 [consultado el 12 noviembre 2019]; 8 [44-52]. Disponible en: http://revistas.ustabuca.edu.co/index.php/USTASALUD_ODONTOLOGIA/article/viewFi le/1180/973.

6) Fuller J. Instrumentación Quirúrgica, 4ta ed. Buenos Aires: Editorial médica panamericana; 2007.

7) Broto M, Delor S; Instrumentación Quirúrgica, 2da ed. Buenos Aires; Editorial médica panamericana; 2000.

8) García-Porrero J A, Hurlé J M. Anatomía humana. Madrid: McGraw-Hill España; 2013.

9) Olaechea Ramos M, Sovero Gaspar A. Gutiérrez F. Evaluación anatómica del paladar blando mediante resonancia magnética. Rev. Estomatol. Herediana [revista en Internet] 2018 [consultado el 23 de octubre de 2019]; 28 (3) [201-212] Disponible en: https://bit.ly/2UQIr9F

10) Bardoni N., Escobar A., Castillo Mercado R.Odontología pediátrica la salud bucal del niño y el adolescente en el mundo actual: Editorial Médica Panamericana 2010.

11) Ramón Escajadillo J. Oídos, nariz, garganta y cirugía de cabeza y cuello 4ª ed. México: Editorial el Manual Moderno 2014

12) Ayala M, Vergara S. Factores de riesgo materno predominantes asociados con labio leporino y paladar hendido en los recién nacidos. Medigraphic. [Revista de Internet].2012 [Consultado el 02 Octubre 2019]; 2 [55-62] Disponible en: https://bit.ly/3bsWcRX

13) Percy Rossell Perry; Nueva clasificación de severidad de fisuras labiopalatinas del programa outreach surgical center Lima, Perú. Acta Med Per [Revista de Internet]. 2006 [consultado el 2 octubre del 2019]; 23 (2) [59-66]. Disponible en: https://bit.ly/2uG1J71

14) Rodríguez R, Torres M. Labio y paladar fisurado. Aspectos generales que se debe conocer en la atención primaria de salud. Rev Cubana Med [revista de internet] 2006 [consultado el 2 octubre 2019]; 17 (4) [380-385]. Disponible en: https://bit.ly/37r7Fhn

15) García E. Caracterización de pacientes con labio y paladar hendido. España Lilly [revista de Internet]. 2015 [consultado el 2 Octubre 2019]; 33 (70) [79-84]. Disponible en: https://bit.ly/2Oz30mo.

16) Suárez C., Carcedo G., Marco J., Medina E., Ortega P., Trinidad J., Tratado de Otorrinolaringologia y Cirugia de Cabeza y Cuello 2da. Edición, Buenos Aires: Madrid: Editorial Médica Panamericana; 2008.

17) Acosta J., Tamayo M., Bermúdez M., Correa L. Genética clínica. Artículo latreia [revista de internet] 2010 [consultado 20 octubre 2019]; 23 (4) [36-111]. Disponible en: https://bit.ly/3bwASuJ

18) Kruger Gustav; cirugía buco-maxilofacial; quinta edición; México; editorial médica panamericana; 1986

19) Ven B., Defrancq J., Defrancq E; cirugía del labio fisurado [revista de Internet] 2008 [Consultado el 22 octubre 2019]. [28-89] Disponible en: https://bit.ly/2Sm6vPY

20) Recamán M., Bonet B., Leitão J., Mesquita A. Reconstrucción del esfínter velofaríngeo en la fisura del paladar secundario: alternativa quirúrgica. Cir Pediatr [Revista de internet] 2006. [Consultado 20 octubre 2019}. 16 [106-110]. Disponible en: https://bit.ly/2UPcSNw

21) Gaviria A., Ruiz F., Norman J., Muñoz M., Burgos G., Arias J. García S. “Guía técnica buenas prácticas para la seguridad del paciente en la atención en salud”. Seguridad del paciente y la atención segura. Minsalud. [Revista de internet]. 2015 [consultado el 16 octubre 2019]; 2 [1-110]. Disponible en: https://bit.ly/2PrnkaD.

22) Venegas A. Definir la población con la que se trabajará y el origen de las donaciones es clave para estructurar los estatutos como una asociación considerada sin ánimo de lucro Conozca los pasos que debe seguir para crear una fundación en Colombia. Responsabilidad social. [Revista de internet] 2019 [consultado el 16 octubre 2019]: https://bit.ly/2pJIcAg.

23) Villate C., Jiménez C., Montañez C. Orientaciones para el desarrollo de Jornadas de Salud en el marco del Plan de Salud Pública de Intervenciones Colectivas – PIC Ministerio de salud. Ministerio de salud y protecció. [Revista de internet] 2015 [consultado 15 octubre. 2019] Disponible en: https://bit.ly/34ljHrS

24) Fundación Internacional María Luisa de Moreno - Colombia - Brigadas de Salud. Fundacionmarialuisa.org [revista de Internet]. 2013 [consultado 15 Octubre 2019]. Disponible en: https://bit.ly/2KHBCkY.

25) República de Colombia. Resolución 8430 de 1993. Ministerio de salud. [Revista de internet] 1993. [Consultado el 14 noviembre 2019] [1- 3 -4-5]. Disponible en: https://bit.ly/34k5dIN.

26) Anónimo.Descripción de las categorías deductivas e inductivas. Formación ética en enfermería [revista de internet] 2012 [consultado el 29 de enero 2019]; [59-62]. Disponible en: https://formacioneticaenenfermeria.files.wordpress.com/2012/11/capc3adtulo-viii1.pdf.

27) Hernández R. Collado CF. lucio PB. Metodología de la investigación. 6 Edición. Mc Graw Hill Education. 2014. página 417. Triangulación de métodos de recolección de datos.

28) Robles Garrote P., Rojas M.D.C. La validación por juicio de expertos: dos investigaciones cualitativas en Lingüística aplicada. Revista Nebrija [revista de internet] 2015 [consultado 9 mayo 2020]; (18) [1-16]. Disponible en: https://www.nebrija.com/revistalinguistica/files/articulosPDF/articulo_55002aca89c37.pdf.

29) Aiken Lewis. Test psicológicos y evaluación, 11ma ed. Editorial Mexicana; 2003.

30) Ato, M., Benavente, A., & López, J. J. Análisis comparativo de tres enfoques para evaluar el acuerdo entre observadores. Psicothema, [revista de internet] 2006. [consultado 8 de mayo 2020]; 18 (3), [638 – 645]. Disponible en: https://www.redalyc.org/pdf/727/72718346.pdf

31) Bernal García M., Salamanca Jiménez D. R., Pérez Gutiérrez N., Quemba Mesa M.P. Validez de contenido por juicio de expertos de un instrumento para medir percepciones físico-emocionales en la práctica de disección anatómica. Educ Med [revista de internet] 2018. [consultado 8 de mayo 2020]; 414 [1– 8]. Disponible en: https://www.sciencedirect.com/science/article/pii/S1575181318302584

32) Escobar Pérez J., Cuervo Martínez A. Validez de contenido y juicio de expertos: una aproximación a su utilización. Avances en Medición [revista de internet] 2008. [consultado 9 de mayo 2020]; 18 [27 – 36]. Disponible en: http://www.humanas.unal.edu.co/psicometria/files/7113/8574/5708/Articulo3_Juicio_de_expertos_27-36.pdf.

33) Okuda Benavides M., Gómez Restrepo C. Métodos en investigación cualitativa: triangulación. Rev. colomb psiquiatr [revista de internet] 2005. [consultado 9 de mayo 2020]; 34 (1) [118–124]. Disponible en: http://www.scielo.org.co/scielo.php?script=sci_arttext&pid=S0034-74502005000100008.