



CARDIOLOGÍA DEL ADULTO – PRESENTACIÓN DE CASOS

Reacción anafiláctica y disfunción sinusal aguda asociada al uso de metoclopramida

Jerson Quitian^a, Guillermo Mora^{a,b,c*}

^a *Cardiología, Universidad El Bosque, Bogotá, Colombia*

^b *Servicio de Electrofisiología, Fundación Santa Fe de Bogotá, Bogotá, Colombia*

^c *Departamento de Medicina Interna, Universidad Nacional de Colombia, Bogotá, Colombia*

Recibido el 4 de julio de 2013; aceptado el 17 de enero de 2014

PALABRAS CLAVE

Parada cardíaca;
Taquiarritmias;
Arritmias;
Sodio

KEYWORDS

Cardiac arrest;
Tachyarrhythmias;
Arrhythmias;
Sodium

Resumen La disfunción sinusal por metoclopramida es una manifestación adversa poco común. La metoclopramida se usa ampliamente y las complicaciones cardiovasculares son raras. Se presenta un caso correspondiente a un evento adverso a la metoclopramida manifestado como reacción anafiláctica y disfunción sinusal.

© 2013 Sociedad Colombiana de Cardiología y Cirugía Cardiovascular. Publicado por Elsevier España, S.L. Todos los derechos reservados.

Anaphylactic reaction and acute sinus node dysfunction associated with the use of metoclopramide

Abstract Sinus dysfunction due to metoclopramide is a rare adverse event. Metoclopramide is widely used and cardiovascular complications are rare. A case corresponding to an adverse event to metoclopramide manifested as anaphylactic reaction and sinus node dysfunction is presented.

© 2013 Sociedad Colombiana de Cardiología y Cirugía Cardiovascular. Published by Elsevier España, S.L. All rights reserved.

*Autor para correspondencia.

Correo electrónico: gmorap@unal.edu.co (G. Mora).

Introducción

La disfunción sinusal es una entidad que se caracteriza, desde el punto de vista clínico, por bradicardia sinusal, pausas sinusales, bloqueo sinoatrial o síndrome de braditaquicardia. Generalmente, se produce por degeneración fibrosa asociada con la edad, pero puede ser inducida por enfermedad de Chagas, miocardiopatías y enfermedades infiltrativas, entre otras¹. Por otra parte, la disfunción sinusal puede ser producida de forma extrínseca por medicamentos tales como beta bloqueadores, anticálcicos o antiarrítmicos¹. La metoclopramida es un medicamento de amplio uso y sus complicaciones cardiovasculares son raras². Se expone un caso de disfunción sinusal como efecto adverso del uso de metoclopramida.

Caso clínico

Mujer de 46 años de edad, previamente sana, sin antecedentes personales ni familiares de importancia. Ingresó por cuadro clínico de cinco días de evolución de dolor abdomi-

nal, distensión, náuseas y emesis. Luego del manejo inicial y posterior a dosis de metoclopramida, presentó disnea, cianosis peribucal, sensación de edema en la lengua y estridor, al mismo tiempo que bradicardia sintomática con signos de bajo gasto sin respuesta inicial a atropina, por lo cual requirió soporte con marcapaso transvenoso. En el electrocardiograma se observó ritmo sinusal alternado con un ritmo de escape nodal con aberrancia o idioventricular. A favor del primer diagnóstico está la duración del QRS que llega sólo a 120 ms, pero a favor del segundo está la frecuencia de descarga de 35 por minuto y el cambio en la morfología (comparado con los latidos sinusales). Es posible que el poco cambio en la duración del QRS se deba a que el sitio de origen del ritmo ventricular esté cercano al sistema de conducción normal y lo invada rápidamente, generando una despolarización ventricular que se realiza en gran parte por las vías de conducción normal. Por otro lado, el electrocardiograma normal no mostró cambios en la repolarización (figs. 1 y 2).

Luego de 48 horas y al mes se realizó Holter en el cual no se halló anormalidad; la paciente permanecía asintomática.

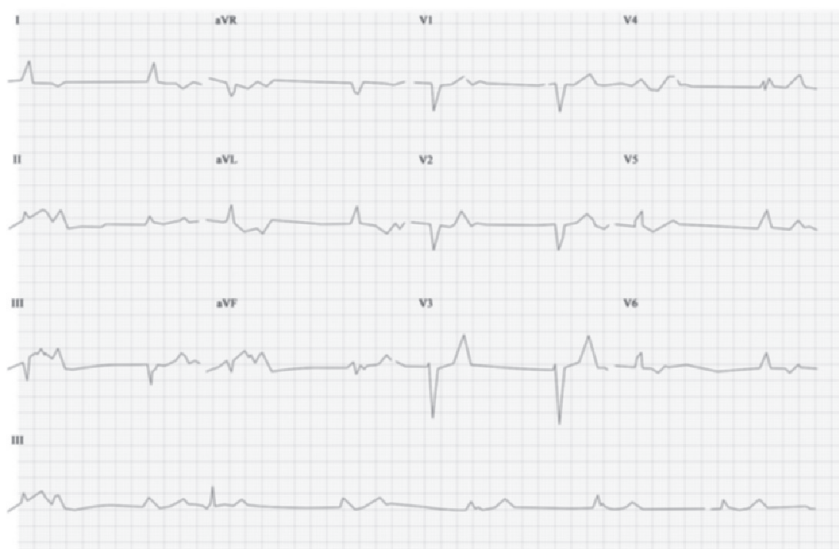


Figura 1 Electrocardiograma en el que se observa ritmo sinusal alternado con un ritmo de escape nodal con aberrancia o idioventricular.

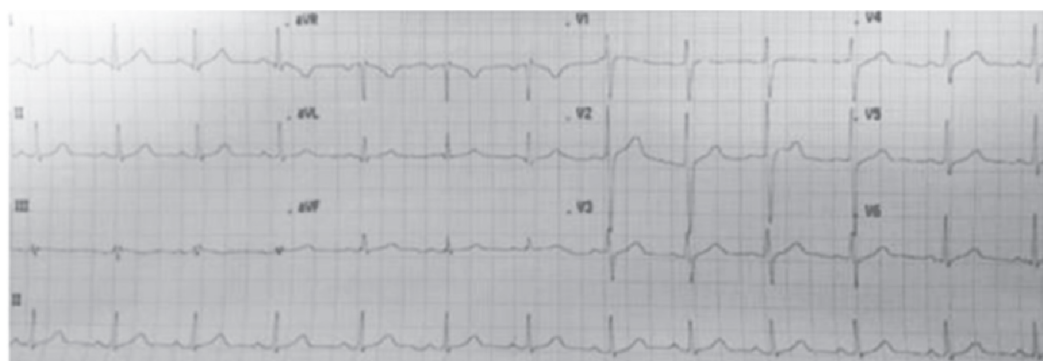

Figura 2 Electrocardiograma normal sin cambios en la repolarización.

Tabla 1 Informes de casos anteriores de arritmias cardíacas y metoclopramida

Referencia	Características del paciente	Comorbilidades	Dosis de metoclopramida	Otros medicamentos	Arritmia
Shaklai et al. 1974 ⁷	Mujer de 55 años SE	Emesis, sin historia de enfermedad cardíaca	10 mg IM	Ninguno reportado	ESV multifocal
Withington 1986 ¹⁰	Hombre de 54 años UCI	Postoperatorio de pancreatocotomía, neumonía, PE, septicemia e ictericia	10 mg y 5 mg postoperatorios	Dopamina 5 µg/kg-1/min	Bloqueo AV completo, asistolia
Bevaqua 1988 ¹¹	Mujer de 37 años OR	Postparto vaginal, sin antecedentes cardíacos preoperatorios, ligadura laparoscópica de trompas	10 mg	No reportado	SVT 170 lpm
Midttun Øberg. 1994 ¹²	Hombre de 62 y 71 años UCI	Fibrilación auricular 100-110 lpm-PE múltiple, hernia femoral encarcelada, insuficiencia circulatoria	2,5 mg y 5 mg postoperatorios, tres dosis de 10 mg postoperatorios	Digoxina, dopamina, dobutamina, norepinefrina	Bloqueo cardíaco completo, bradicardia de 50 lpm
Malkoff et al. 1995 ¹³	Mujer de 51 años UCI	Síndrome de Guillain-Barré, disautonomía severa, insuficiencia respiratoria, gastroparesia	5-20 mg cada 6 horas	Dopamina 10-20 µg/kg min, fenilefrina 1 µg/kg min nitroprusiato 5-20 mg/h	Bradiarritmias, paro sinusal transitorio
Baguley et al. 1997 ¹⁴	Mujer de 37 años OR Hombre de 34 años OR	Preoperatorio avance de colgajo de muslo, sin palpitaciones cardíacas	10 mg preoperatorios 10 mg intraoperatorios	4 mg de ondansetrón propofol, lidocaína, fentanil, inducción succinilcolina, mantenimiento desflurano, desflurano, ondansetrón 2 mg	Bigeminismo, depresión del segmento ST, bradicardia sinusal Ritmo de la unión 30 lpm con PVB

EP: embolia pulmonar; ESV: latido supraventricular ectópico; EVP: latido ventricular prematuro; IM: intramuscular; OR: quirófano; SE: sala de emergencia; TSV: taquicardia supraventricular; UCI: unidad de cuidados intensivos. Todos los fármacos se administraron por vía intravenosa a menos que se especificara lo contrario. Tomada de: *Canadian J Anesthesia*. 2003;50(4):333-5.

Discusión

Efectos cardiovasculares de la metoclopramida

La metoclopramida es un antagonista de la dopamina que actúa sobre los receptores D2 y libera acetilcolina en las terminales nerviosas colinérgicas, con lo cual se producen efectos colinérgicos, entre los que se incluyen bradiarritmias³. Se usa ampliamente debido a su efecto procinético en el tracto gastrointestinal superior y sus propiedades antieméticas, uso que es más frecuente y muchas veces indispensable en el manejo de los pacientes críticos en las unidades de cuidado intensivo⁴. Por ser derivado de la procainamida y compartir propiedades antiarrítmicas, también tiene efectos clase I mediados por el bloqueo de los canales de sodio⁵. Se ha descrito una posible potenciación de su efecto con el uso concomitante de digoxina, propofol y dopamina⁶.

Así mismo, se han descrito eventos adversos cardiovasculares secundarios a dosis de metoclopramida, entre éstos: bloqueo auriculoventricular, bradicardia, falla cardíaca, hipo e hipertensión, taquicardia supraventricular sin colapso circulatorio, paro cardíaco, taquicardia ventricular polimorfa tipo torsión de puntas, prolongación del intervalo QT y depresión del segmento ST⁷. Existen casos reportados con diferentes características, tanto de la dosis utilizada como de las manifestaciones posteriores a dicha dosis; en 1974, Shaklai y colaboradores describieron un caso en el que una mujer de 55 años sin antecedentes cardiovasculares, presentó latidos supraventriculares multifocales luego de la administración de 10 mg intramusculares de metoclopramida para el control de la emesis⁸. Lau y colaboradores reportaron dos episodios separados de hipotensión en un joven de 17 años con diagnóstico de gastrinoma luego de dosis intravenosa de metoclopramida sin que se hubiese asociado a alteraciones en el ritmo cardíaco⁹. Bentsen y colaboradores informaron acerca de cinco episodios repetidos de asistolia con duración entre 15-30 segundos después de cinco inyecciones de metoclopramida a través de catéter central, separadas por más de 48 horas en un paciente internado en cuidados intensivos¹⁰. Estas reacciones inusuales pueden surgir como resultado de múltiples factores como enfermedad cardiovascular previa, fibrilación auricular, insuficiencia autonómica o hiperbilirrubinemia^{5,10-12}. Sin embargo, en otros casos no ha habido una asociación clara con factores de riesgo e incluso se han reportado en pacientes sin enfermedad cardíaca conocida^{8,13}. Aunque estos efectos no son comunes hay varios informes de arritmias asociadas con el uso de metoclopramida (tabla 1). La paciente del caso que se publica, desarrolló un cuadro claro de disfunción sinusal con el uso de metoclopramida, que desapareció en el seguimiento sin ningún tipo de tratamiento específico.

Bradicardia y anafilaxia

La anafilaxis severa puede estar asociada con colapso cardiovascular que es resistente al tratamiento. El diagnóstico puede ser incierto si el colapso cardiovascular se da en ausencia de otros signos de anafilaxia. La característica clínica cardiovascular principal durante la

anafilaxia es la hipotensión y se asocia comúnmente con taquicardia sinusal. La presencia de bradicardia es menos común y es soportada solo por muy pocos casos. Un caso reportó desarrollo de reacción anafiláctica a suxametonium que se acompañó de bradicardia y asistolia¹⁵; en otro caso se relacionó con desensibilización a alérgenos en un paciente con asma¹⁶. En el caso que se expone los autores consideran que es más probable la relación del cuadro clínico con el uso de metoclopramida y menos con el evento anafiláctico.

Conclusiones

La metoclopramida se considera como un medicamento muy seguro y por ello comúnmente usado en los servicios de urgencias y cuidado intensivo; sin embargo, debe tenerse en cuenta que puede producir efectos cardiovasculares graves, entre ellos disfunción sinusal.

Conflicto de intereses

Los autores manifiestan no tener ningún conflicto de intereses.

Bibliografía

- Gillis AM, Russo AM, Ellenbogen KA et al. Heart Rhythm Society; American College of Cardiology Foundation HRS/ACCF expert consensus statement on pacemaker device and mode selection. Developed in partnership between the Heart Rhythm Society (HRS) and the American College of Cardiology Foundation (ACCF) and in collaboration with the Society of Thoracic Surgeons. *Heart Rhythm*. 2012;9:1344-65.
- Pinder RM, Brogden RN, Sarvyer PR, Speight TM, Avery GS. Metoclopramide: A review of its pharmacological properties and clinical usage. *Drugs*. 1976;12:81-31.
- Hay AM, Man WK. Effect of metoclopramide on guinea pig stomach: critical dependence on intrinsic stores of acetylcholine. *Gastroenterology*. 1979;76:492-6.
- Dive A, Foret F, Jamart J, Bulpa P, Installe E. Effect of dopamine on gastrointestinal motility during critical illness. *Intensive Care Med*. 2000;26:901-7.
- Malkoff MD, Ponzillo JJ, Myles GL, Gomez CR, Cruz-Flores S. Sinus arrest after administration of intravenous metoclopramide. *Ann Pharmacother*. 1995;29:381-3.
- Tramer MR, Moore RA, McQuay HJ. Propofol and bradycardia: causation, frequency and severity. *Br J Anaesth*. 1997;78:642-51.
- Package Insert. Metoclopramide injection, USP. Deerfield, IL: Baxter Healthcare Corporation, April. 2010.
- Shaklai M, Pinkhas J, De Vries A. Metoclopramide and cardiac arrhythmia. *Br Med J*. 1974;2:385.
- Lau KK, Chan KW, Lok AW, et al. Circulatory collapse in a patient with gastrinoma after metoclopramide administration. *Hong Kong Med J*. 2009;16:478-1.
- Bentsen G, Stubhaug A. Cardiac arrest after intravenous metoclopramide—a case of five repeated injections of metoclopramide causing five episodes of cardiac arrest. *Acta Anaesthesiol Scand*. 2002;46:908-10.

11. Pollera CF, Cognetti F, Nardi M, Mazza D. Sudden death after acute dystonic reaction to high-dose metoclopramide. *Lancet*. 1984;2:460-1.
12. Midttun M, Oberg B. Total heart block after intravenous metoclopramide. *Lancet*. 1994;343:182-3.
13. Bevacqua BK. Supraventricular tachycardia associated with postpartum metoclopramide administration. *Anesthesiology*. 1988;68:124-5.
14. Withington DE. Dysrhythmias following intravenous metoclopramide. *Intensive Care Med*. 1986;12:378-9.
15. Porter JM, Magner J, Phelan D. Anaphylaxis due to suxamethonium manifested at induction of anaesthesia by bradycardia and cardiac arrest. *Ir J Med Sci*. 1999;168:99-101.
16. Simon MR. Anaphylaxis associated with relative bradycardia. *Ann Allergy*. 1989;62:495-7.