CARACTERIZACIÓN Y ETIOLOGÍA DE LAS ÚLCERAS CORNEALES EN UN PERIODO DE DOS AÑOS DE DURACIÓN EN EL HOSPITAL SIMÓN BOLIVAR EN BOGOTÁ - COLOMBIA

Autor
María Alejandra Campo Santos, MD

UNIVERSIDAD EL BOSQUE
POSTGRADO EN OFTALMOLOGÍA
DIVISIÓN DE POSTGRADOS
BOGOTÁ, 2022

CARACTERIZACIÓN Y ETIOLOGÍA DE LAS ÚLCERAS CORNEALES EN UN PERIODO DE DOS AÑOS DE DURACIÓN EN EL HOSPITAL SIMÓN BOLIVAR EN BOGOTÁ - COLOMBIA

Autor
María Alejandra Campo Santos, MD. Residente de oftalmología
E-mail: macampos@unbosque.edu.co - teléfono: +57 3138291799

Trabajo de grado para optar al título de Especialista en Oftalmología

Asesor temático:
Dr. Cristian Laverde
Oftalmólogo Subespecialista en Córnea y Segmento Anterior
C.C: 80084035
E-mail: cristianlaverdec@gmail.com / teléfono: +57 3112236929

Asesor Epidemiológico Metodológico:
Dr. Fernando Yaacov Peña
C.C:19448857
E-mail: fpenam@unbosque.edu.co / teléfono: +57 3133948606

Asesor Estadístico:
Carlos Eduardo Gómez Zúñiga
C.C: 12990833
E-mail: cegomez@gmail.com / teléfono: +57 3192021616

UNIVERSIDAD EL BOSQUE
POSTGRADO EN OFTALMOLOGÍA
DIVISIÓN DE POSTGRADOS
BOGOTÁ, 2022

NOTA DE SALVEDAD DE RESPONSABILIDAD INSTITUCIONAL

"La Universidad El Bosque, no se hace responsable de los conceptos emitidos por los investigadores en su trabajo, solo velará por el rigor científico, metodológico y ético de este en aras de la búsqueda de la verdad y la justicia".

AGRADECIMIENTOS

Agradezco al Hospital Simón Bolívar, por tantas enseñanzas y enseñarme todo por medio de los pacientes, a mi profesor el Doctor Jairo Rentería, por enseñarme gran parte de lo que conozco sobre oftalmología, a mi asesor temático el Doctor Cristian Laverde, a mi asesor epidemiológico metodológico el Doctor Fernando Yaacov Peña por su confianza y apoyo para llevar a cabo con éxito mi proyecto de tesis. A Alfredo, Sonia y María Andrea por su apoyo incondicional. Gracias a Dios por nunca soltarme en este proceso.

CONTENIDO

	Pág.
RESUMEN	9
ABSTRACT	11
LISTA DE TABLAS	7
LISTA DE ANEXOS	8
1. INTRODUCCIÓN	13
2. MARCO TEÓRICO	15
2.1. Epidemiología	
2.2. Etiología	
2.3. Fisiopatología	
2.4. Diagnóstico	
2.5. Perfiles de resistencia bacteriana en úlceras corneales	
2.6 Tratamiento actual de la úlcera corneal	
3. PLANTEAMIENTO DEL PROBLEMA	24
4. PREGUNTA DE INVESTIGACIÓN	27
5. JUSTIFICACIÓN	28
6. FACTIBILIDAD DEL ESTUDIO	30
7. ESTADO DEL ARTE	31
8. OBJETIVO	34
8.1. Objetivo General	
8.2 Objetivo específico	

9. ASPECTOS METODOLÓGICOS 35

9.1. Tipo de estudio

9.2. Población y muestra

9.3. Tamaño de la muestra

9.4. Criterios de inclusión

9.5. Criterios de exclusión

9.6. Variables

9.7. Métodos y técnicas para la recolección de datos

9.8. Plan de análisis de datos

10. CONSIDERACIONES ÉTICAS 41

11. CRONOGRAMA 43

12. PRESUPUESTO 44

13. RESULTADOS 45

14. DISCUSIÓN 52

15. CONCLUSIÓN 56

16. REFERENCIAS BIBLIOGRÁFICAS 57

17. ANEXOS 60

LISTA DE TABLAS

Pág.

Tabla 1. Sistematización de variables 36

Tabla 2. Cronograma de actividades 43

Tabla 3. Presupuesto 44

Tabla 4. Características sociodemográficas de los pacientes con úlceras corneales 45

Tabla 5. Gérmenes aislados en las úlceras corneales infecciosas 47

Tabla 6. Mecanismos etiológicos de las úlceras corneales 48

Tabla 7. Medicamentos empleados para el tratamiento de las diferentes úlceras corneales 49

Tabla 8. Procedimientos quirúrgicos y complicaciones por úlceras corneales 50

Tabla 9. Resolución y seguimiento de pacientes un año después 51

LISTA DE ANEXOS

Pág.

Anexo 1. Carta de autorización del director de la Residencia dirigida a la Dra. Erika Méndez 61

Anexo 2. Carta de participación del asesor temático dirigido a la Dra. Erika Méndez 62

Anexo 3. Radicación protocolos de investigación y actas de compromiso HSB 64

Anexo 4. Acta de inicio para proyectos de investigación HSB 65

Anexo 5. Aprobación de proyecto de investigación: Comité de ética en investigación HSB 67

Anexo 6. Carta de aprobación del comité de investigaciones Universidad El Bosque 68

RESUMEN

Objetivo: Determinar y caracterizar la etiología clínica de las úlceras corneales en el Hospital Simón Bolívar (HSB) en la ciudad de Bogotá, diagnosticadas en un periodo de dos años de duración para buscar mejorar el tratamiento institucional de las mismas en una población sentida geográficamente.

Materiales y métodos: Estudio descriptivo, retrospectivo, basado en la población con diagnóstico o impresión diagnóstica de úlcera corneal (UC) que acude a consulta de urgencias oftalmológicas en el Hospital Simón Bolívar. Muestreo por conveniencia en pacientes con diagnóstico o impresión diagnóstica de úlcera corneal durante el periodo de enero 2019 a enero 2021 en el servicio de oftalmología del HSB. Los datos fueron estratificados según variables para su respectivo análisis y se correlacionaron según hallazgos clínicos y aspectos sociodemográficos. Se realizaron los análisis respectivos para la extracción de resultados usando el Software estadístico IBM-SPSS versión 29.

Resultados: Se recolectaron en total datos de 50 pacientes con una edad promedio de 53.7 (DE = 21.3, rango 1-88) años. La frecuencia fue mayor en pacientes de sexo femenino con 27 (54%) casos y lateralidad en ojo izquierdo con 28 (56%) casos. Así mismo, se encontraron 26 (52%) pacientes quienes requirieron uso de lente de contacto terapéutico. La mayoría de UC fueron de origen infeccioso con 39 (78%) casos. Dentro de las causas infecciosas la mayoría correspondió a bacterias con 19 (38%) casos, seguida de virus con 12 (24%) casos y hongos con 6 (12 %) casos. Se presentó resolución del cuadro clínico con mejoría total en 16 (32%) pacientes, mientras que en 14 (28%) casos se presentaron secuelas clínicas. Al seguimiento a un año se observó que 14 (28%) casos tenían baja visión en el ojo afectado, 15 (30%) tuvieron mejoría de la agudeza visual con respecto al cuadro inicial y finalmente 4

(8%) casos perdieron de manera irreversible su visión en el ojo afectado ya que fueron eviscerados.

Conclusión: La mayoría de las UC en esta institución fueron de origen infeccioso. Un porcentaje importante presentó complicaciones y secuelas a largo plazo incluyendo pérdida del globo ocular o baja visión.

Palabras clave: Infecciones bacterianas y micosis, úlcera, córnea, infecciones oculares, tratamiento farmacológico, virología, baja visión

ABSTRACT

Objective: Determine and characterize the clinical etiology of corneal ulcers at the Simón Bolívar Hospital (HSB) in the city of Bogotá, diagnosed in a two-year period of investigation. Seek to improve the institutional treatment in a geographically sensitive population.

Materials and methods: Descriptive, retrospective study, based on the population with a diagnosis or diagnostic impression of corneal ulcer (CU) who attended the ophthalmological emergency room at the Simón Bolívar Hospital. Convenience sampling in patients with a diagnosis or diagnostic impression of corneal ulcer during the period from January 2019 to January 2021 in the HSB ophthalmology service. Data was stratified according to variables for their respective analysis and was correlated according to clinical findings and sociodemographic aspects. The respective analyzes were carried out for the extraction of results using the statistical software IBM-SPSS version 29.

Results: A total of 50 patients with a mean age of 53.7 (SD = 21.3, range 1-88) years were collected. Higher frequency in female patients with 27 (54%) cases and left eye laterality with 28 (56%) cases. Likewise, 26 (52%) patients were found to require the use of therapeutic contact lenses. Most cases were infectious origin in 39 (78%) cases. Within the infectious causes, the majority corresponded to bacteria with 19 (38%) cases, followed by viruses with 12 (24%) cases and fungi with 6 (12%) cases. Resolution of the clinical picture was presented with total improvement in 16 (32%) patients, while in 14 (28%) cases there were clinical sequelae. At one-year follow-up, it was observed that 14 (28%) cases had low vision in the affected eye, 15 (30%) had improvement in visual acuity with respect to the initial picture and finally 4 (8%) cases lost irreversibly their vision in the affected eye as they were eviscerated.

Conclusion: Most of the CU in this institution had an infectious origin. A significant percentage presented long-term complications and sequelae, including loss of the eyeball or low vision.

Keywords: Bacterial infections and mycoses, ulcer, cornea, ocular infections, drug treatment, virology, low vision

1. INTRODUCCIÓN

Las úlceras corneales se definen como una interrupción del epitelio corneal, la cual puede llegar a comprometer el estroma corneal, y se ve asociada a inflamación que puede ser infecciosa o estéril (1). Es una causa importante de ceguera monocular en países en desarrollo (2) debido a sus complicaciones y difícil abordaje temprano. En cuanto a epidemiologia se considera que su ocurrencia anual en países en desarrollo es de 1.5 a 2 millones de casos (2) y se ha determinado que se ven varios factores de riesgo asociados a su predisposición, como la región, la ubicación de vivienda del paciente ya sea urbana o rural, factores climáticos y geográficos, entre otros. (3)

Se busca conocer los diferentes gérmenes etiológicos que producen ulceras corneales, patología frecuente en la consulta oftalmológica en Colombia, así mismo poder realizar un análisis según los hallazgos para realizar una aproximación clínica que sea aplicable en cuanto al manejo que se le da a esta patología en la institución en estudio para el manejo oportuno de la patología y caracterizarlo localmente ya que es una necesidad sentida de la comunidad que asiste a este centro de atención en la ciudad de Bogotá.

Se ha reconocido que, durante el tiempo, la patología por úlcera corneal puede resultar bastante incapacitante y un verdadero problema de salud pública en nuestro país, es por esto que el sentido de la investigación es reconocer las causas más comunes y cómo se abordan en este centro de atención, como una guía para el manejo apropiado de las mismas.

De no ser tratadas las úlceras corneales, pueden generar un daño permanente en el globo ocular y provocar deficiencia visual e incluso ceguera permanente. (3) Se requiere un diagnóstico temprano para realizar un abordaje rápido de esta patología y así evitar complicaciones más severas como una perforación ocular, endoftalmitis y finalmente una

evisceración o enucleación. El manejo oportuno de las ulceras corneales exige un conocimiento de la etiología exacta, así como un abordaje temprano y un seguimiento estricto para poder realizar un tratamiento empírico-dirigido que evite complicaciones. (4)

Se busca realizar un estudio enfocado en obtener datos actualizados del tratamiento enfocado hacia ulceras corneales infecciosas y no infecciosas en una institución en Bogotá. Es importante manifestar la gravedad de la situación actual frente a las complicaciones de las ulceras corneales por mal abordaje clínico y por demora en su atención, siendo una patología de gran frecuencia que debe ser vigilada y tratada rápidamente para evitar complicaciones. (3)

Por tal motivo se pretende conocer los diferentes gérmenes etiológicos que causan úlceras corneales infecciosas, así como caracterizar las úlceras de etiología no infecciosa y como es su abordaje terapéutico en esta institución. Es importante reconocer en qué tipo de pacientes se presenta más a menudo esta patología, las características epidemiológicas relevantes y asociadas entre las diferentes presentaciones de la misma, el desarrollo en el tiempo de estudio y de qué manera se previnieron las complicaciones para poder llevar a cabo un tratamiento farmacológico correcto que nos ayude a mejorar cada vez más el abordaje y el pronóstico visual de los pacientes y así mismo evitar complicaciones que puedan ver afectada su calidad visual y eventualmente calidad de vida.

2. MARCO TEÓRICO

La úlcera corneal (UC) se define como una disrupción del epitelio corneal acompañada del compromiso estromal corneal, asociado a inflamación y edema que puede ser de origen infeccioso (5). Se ha reportado como una de las principales causas de discapacidad visual, después de la catarata (2,3), su incidencia varia a nivel mundial y se ve directamente relacionada con factores sociodemográficos. Se conoce actualmente como una "epidemia silente" en países subdesarrollados (8). Hay múltiples factores de riesgo que se asocian a UC, en general se ha visto que el uso de lentes de contacto es el principal factor de riesgo (7), seguido por el trauma ocular, las enfermedades sistémicas autoinmunes y el uso de medicamentos crónicos (12). La lesión corneal está dada por invasión infecciosa de microorganismos en su mayoría bacterias que destruyen el epitelio y generan el edema.

Los diferentes estudios sobre UC en países desarrollados y en desarrollo evidencian diferencias entre los tipos de microorganismos causales según las diferentes comunidades afectadas (17). El uso indiscriminado de antibióticos ha empeorado los perfiles de resistencia antimicrobiana sobre todo en países en desarrollo, el uso empírico de antibioticoterapia tópica también se ha demostrado que puede conducir a un aumento en la resistencia y en el fracaso del tratamiento llevando a mayores complicaciones. Se quiere demostrar que el uso de un tratamiento efectivo dirigido seleccionando racionalmente un antibiótico basado en el perfil demográfico de una población puede ayudar a mejorar resultados de sensibilidad y prevenir complicaciones.

2.1 Epidemiología

Las UC son una causa importante de ceguera monocular en países en desarrollo (2). Un estimado conservador indica la ocurrencia anual de 1.5 a 2 millones de afectados en los

países en desarrollo (2-3). Las causas bacterianas están influenciadas por factores determinantes y factores de riesgo predisponentes, entre ellos es importante la región de origen del afectado, su ubicación demográfica si es urbana o rural, factores climáticos y geográficos entre otros.

En cuanto al perfil epidemiológico de las úlceras corneales se pueden encontrar diferentes patrones según la variedad entre diferentes países y regiones. Se han encontrado patógenos bacterianos y fúngicos prevalentes diferentes aislados de ulceras corneales, sin embargo, no existen estudios poblacionales que demuestren una incidencia especifica según la población afectada (24). En un informe, se reporta que el 44% de las UC en la India son causadas por hongos (7), así como en otras áreas del sudeste asiático se reportan cifras similares.

Existe un leve predominio femenino en cuando a la comparación estadística por género, así como que se mantuvo un promedio de edad entre 51-60 años (20). Casi el 57% de los casos trabajan en la agricultura, y el 73% son analfabetos (20). Es un trastorno que amenaza la agudeza visual y se ha demostrado que afecta a hombres y mujeres en todos los grupos de edad con diferentes prevalencias en todo el mundo (18), solo en Estados Unidos, 930,000 casos buscan atención médica y se presentan 58,000 casos en el servicio de urgencias al año (15). La carga financiera anual soportada en los Estados Unidos en gastos directos de atención medica por casos de UC y queratitis se estima en $175 millones de dólares (3).

2.2 Etiología

Las diferentes causas de ulcera corneal se pueden dividir según el mecanismo de su producción, se han implicado el trauma abierto y el uso de lentes de contacto como las

principales causales de UC (7), sin embargo, también se han visto asociados el uso de esteroides tópicos y la combinación de antibiótico/esteroide como causa de UC.

Existen diferentes microorganismos que tienen la capacidad de invadir la córnea y producir ulceras corneales, además es importante diferenciar estos microorganismos de los que pueden producir UC en corneas con epitelios intactos, estos son la N. gonorrhoeae, la N. meningitidis y el C. diphteriae (22).

Según diferentes estudios, se ha descubierto un porcentaje de bacterias grampositivas que afectan UC aproximadamente un 72%, así como las bacterias gramnegativas un 78%, el S.aureus fue la bacteria aislada más común representando un 43%, las pseudomonas representaron un 21%, el H. influenzae un 13% y la E.coli un 4% de los casos (23).

Hay muchos factores endógenos que pueden provocar la aparición de UC, algunos pueden estar relacionados con alteraciones en la película lagrimal, desordenes palpebrales como el ectropión, entropión, la blefaritis, desordenes conjuntivales como el tracoma, desordenes corneales como las queratopatías herpéticas infecciosas, queratopatía neurotrófica, entre otros (23). Así mismo encontramos factores exógenos como el uso de lentes de contacto, el mal aseo de los mismos, la administración de agentes inmunosupresores sistémicos o tópicos, factores sistémicos como el alcoholismo, la diabetes mellitus, enfermedades autoinmunes, desnutrición, entre otras (23).

El uso de lentes de contacto, en especial su sobreuso y mala limpieza provocan mayor riesgo a presentar UC (24), se aisló más frecuentemente en estas ulceras la presencia de pseudomonas aeruginosa. En vista de la gran variedad de cepas patógenas y frecuentes cambios de virulencia bacteriana, es necesario realizar aislamiento con cultivos para determinar la susceptibilidad de las bacterias a los medicamentos para seleccionar adecuadamente una terapia dirigida o para cambiar un tratamiento ya suministrado (22).

En un estudio aleatorizado donde se aislaron bacterias expuestas a 8 diferentes antibióticos, todos los aislamientos bacterianos (gram positivos y gram negativos) fueron 100% susceptibles a las quinolonas de cuarta generación como la moxifloxacina, por lo cual es el fármaco de elección para iniciar un manejo empírico de las UC en la mayoría de los casos (24).

2.3 Fisiopatología

La patogenia invasiva de una bacteria se puede explicar mediante el hecho que estas tienen la capacidad de adherirse al borde del defecto epitelial corneal para posteriormente invadir el estroma circundante, algunas bacterias presentan este patrón de adherencia tales como S. aureus y S.epidermidis. Los hongos por otro lado, no penetran el epitelio corneal que se encuentra intacto, así que en caso de presentar un trauma ocular vegetal penetrante se debe pensar en la aparición de una infección fúngica concomitante.

Dentro de la fisiopatología de la UC se ve implicada la ruptura del epitelio corneal debido al proceso inflamatorio, asociado a un edema estromal concomitante (8), se presenta una invasión corneal por microorganismos que inician una reacción proteica que destruye el epitelio. Se han visto involucradas bacterias como el S.aureus, S. epidermidis, S. pneumoniae, S. pyogenes, Moraxella, P aeruginosa, Proteus, K pneumoniae, Yersinia, E. coli, hongos como el Aspergillus, la Cándida, parásitos como la Acanthamoeba, entre otros (5).

La etiología de la UC varía según la región geográfica y factores demográficos de las diferentes poblaciones, existe mayor proporción de UC bacterianas reportadas en América del Norte, América del Sur, Singapur, India y Nepal (17). El uso de antibióticos se reserva para ulceras bacterianas diagnosticadas mediante cultivo (5), sin embargo, en

muchas ocasiones es necesario iniciar su uso empíricamente, lo cual puede conducir a resistencia bacteriana con el consiguiente fracaso del tratamiento (7).

Se ha comprobado que el epitelio corneal actúa como una barrera de defensa poderosa que impide el paso de microorganismos al globo ocular, esta barrera está compuesta por un mecanismo complejo que consta de la acción de la película lagrimal la cual consta con un sistema antimicrobiano (lisoensimas, betalisinas, anticuerpos, lactoferrinas, entre otros) (19). Para el adecuado funcionamiento de la barrera se requiere la integración de la película lagrimal con el parpadeo involuntario, una conjuntiva integra, y superficie corneal integra, en el caso de que alguno de estos componentes se vea alterado puede hacer que penetre algún microorganismo provocando que los patógenos oportunistas desarrollen infecciones.

Se cuenta con que hay gérmenes que con mayor frecuencia producen UC bacterianas y tienen mayor predisposición a generar resistencia antimicrobiana (5). Sin embargo, se debe tener en cuenta la predisposición a presentar las mismas según el estado socioeconómico, la ocupación, la ubicación geográfica, practicas, uso previo de antibiótico tópico, uso de lentes de contacto entre otros, como factor de riesgo para presentar UC.

2.4 Diagnóstico

El diagnóstico de la úlcera corneal es clínico, los síntomas clínicos pueden guiar al diagnóstico oportuno y temprano. Se incluyen el dolor ocular, ardor ocular, hiperemia conjuntival, disminución de la agudeza visual, se puede presentar un leucoma corneal acompañado de secreción que puede ser mucopurulenta o acuosa, sensación de cuerpo extraño, fotofobia y epifora (7).

En caso de querer confirmar el diagnostico por medio de cultivo de la secreción, se puede encontrar en los aislamientos los diferentes tipos de patógenos que causan las

ulceras, sin embargo (5), es importante empezar un tratamiento empírico mientras se espera el resultado del cultivo.

2.5 Perfiles de resistencia bacteriana en ulceras corneales

El principal problema mundial en cuando a infecciones se basa en la resistencia antibacteriana, y en las mutaciones que presentan los microorganismos generando cada vez más cepas resistentes y difíciles de tratar (21). La constante aparición de nuevas cepas antimicrobianas está influenciada altamente por las características de los patógenos, las malas prescripciones de antibióticos, el uso indebido de los mismos, y la auto formulación de los pacientes quienes incontroladamente administran medicación ocular sin formula ni autorización médica (8).

Los datos de ciertos programas de vigilancia mundiales como el GLOBAL, PROTEKT, ARM, ABC, TRUST Y TSN64-69 reportan una resistencia generalizada entre microorganismos patógenos responsables de infecciones sistémicas debido a administración de antibióticos de administración sistémica (17). En general en el mundo el S. pneumoniae tiene una tasa de resistencia a la penicilina del 20-30% aproximadamente, y a los macrólidos del 25-35% (5). La resistencia bacteriana ocular a los antibióticos está aumentando paralelamente con el aumento de la resistencia bacteriana a los antibióticos sistémicos en general, y es una preocupación grande que limita ampliamente las opciones de tratamiento para infecciones oculares severas (17).

Una revisión extensa de la literatura indica que tanto las bacterias gram positivas como gram negativas pueden causar infecciones oculares (5). Las bacterias aisladas mostraron un grado variable de sensibilidad a diferentes antibióticos (23), se evidencio mayor sensibilidad a la ciprofloxacina y a la ofloxacina en la mayoría de los casos, mientras que se observó una sensibilidad intermedia con la gentamicina y el cloranfenicol (23).

Se evidencio resistencia a la ceftriaxona, cefotaxima, penicilina, tetracilina y ceftazidima en algunos estudios. (22)

2.6 Tratamiento actual de la ulcera corneal

El manejo de la UC depende de la causa subyacente, y es mejor iniciarlo lo más pronto posible para prevenir mayores complicaciones, se inicia por lo general un manejo empírico con moxifloxacina debido a sus altos índices de susceptibilidad, y si es posible obtener cultivos, luego se redirige la terapia.

Es importante abordar las úlceras corneales de manera rápida y efectiva con antibióticos, debido a la gravedad y rapidez de la progresión de las úlceras de etiología bacteriana, las cuales en algunos casos son capaces de perforar la córnea en menos de 24 horas. (26)

El antibiótico que mayormente ha demostrado sensibilidad en las UC es la moxifloxacina, donde se evidencia su susceptibilidad en un 100% en la mayoría de los casos (24). Es seguida por la ofloxacina en el 92% de los casos y la ciprofloxacina en el 88%. Los cambios en la antibioticoterapia se deben considerar únicamente cuando clínicamente se considere posible otra etiología que no sea bacteriana, ya sea micótica, parasitaria o viral (24), o en el caso de que no se obtenga mejoría clínica significativa en las primeras 48 horas de inicio el tratamiento, por último, en el caso de que el cultivo muestre resistencia al tratamiento iniciado previamente (26).

Si no recibe tratamiento, la UC puede evolucionar a descemetocele, perforación corneal, extensión escleral, endoftalmitis, e incluso puede provocar la pérdida del globo ocular (28). En el momento en que la úlcera haya cerrado, se puede encontrar entre las complicaciones tardías más importantes el leucoma corneal, el cual puede producir una disminución importante de la agudeza visual, insuficiencia limbar y glaucoma secundario (28).

En general no se recomienda la oclusión del ojo, se debe discontinuar el uso de lentes de contacto y suspender los corticoides (28). Se deben tratar los factores predisponentes y en caso de descemetocele o perforación, está indicado usar un vendaje compresivo y considerar un recubrimiento conjuntival (27).

Es importante el uso de midriáticos ciclopléjicos, ya que disminuyen el dolor, la inflamación y previenen la formación de sinequias posteriores, está indicada la atropina 1 %, 1 gota cada 6-8 horas (27). La inflamación intraocular que acompaña a la úlcera grave de la córnea provoca daño de la malla trabecular, por lo que es muy frecuente el desarrollo de glaucoma secundario (28). Se debe controlar así mismo la presión intraocular, por lo que en ciertos casos selectos están indicados los hipotensores oculares tópicos y sistémicos tales como el timolol al 0.5%, 1 gota cada 12 horas si no existe contraindicación, dorzolamida 1 gota cada 12-8 horas y acetazolamida 250 mg -1 tableta cada 8 horas y/o manitol intravenoso (28).

En la bibliografía consultada se recomienda el uso combinado de antimicrobianos tópicos (20-28) del grupo de los aminoglucósidos (amikacina, gentamicina, tobramicina) y cefalosporinas (cefazolina, ceftazidima). Otra combinación recomendada es aminoglucósido y quinolona (ciprofloxacina, gatifloxacina, moxifloxacina) y en algunos casos, se sugiere monoterapia con quinolonas (ciprofloxacina, gatifloxacina, moxifloxacina). Se comienza con una dosis de impregnación de 1 gota cada 1 minuto por 5 minutos, luego 1 gota cada 15 minutos por 30 minutos; se mantiene con 1 gota cada 30 minutos hasta lograr control de la infección y luego se espacia la dosis según evolución clínica (28). El uso de antibiótico subconjuntival permite que en la córnea se alcancen niveles elevados, pero por un período de tiempo de corta duración, que alcanza

en 9 horas niveles máximos, pero no terapéuticos (28). La indicación de antibiótico sistémico está limitada a queratitis por N. gonorrhoeae únicamente (22).

Se ha detectado que la exposición repetida a antibióticos tópicos genera resistencia en las bacterias presentes en la conjuntiva. Dave, et al., encontraron que luego de cuatro tratamientos consecutivos con antibióticos tópicos (azitromicina, gatifloxacina, moxifloxacina u ofloxacina), se encontró resistencia a tres o más antibióticos en 69 % de las cepas de S. epidermidis en los ojos no tratados, mientras que en los ojos que recibieron el antibiótico tópico el porcentaje fue de 90% (27). Además, los autores encontraron que la aplicación repetida de macrólidos o fluoroquinolonas tópicas incrementó el porcentaje de S. epidermidis en la flora ocular (26).

Se puede concluir que la resistencia a las fluoroquinolonas de cuarta generación en las úlceras corneales es una realidad que debe ser abordada de manera rápida y cautelosa. En nuestro medio, los niveles de resistencia a la tobramicina que se encuentran en los agentes etiológicos de las queratitis e infecciones intraoculares son inaceptablemente altos, por lo que no son recomendados para la profilaxis ni para el tratamiento de infecciones oculares.

3. PLANTEAMIENTO DEL PROBLEMA

El abordaje de los pacientes con queratitis agudas y crónicas es diferente en los centros de atención especializada en oftalmología, es importante realizar un estudio de cómo se abordan en un centro de alta complejidad y cuáles son los resultados y la evolución clínica en estos pacientes. En el momento de conocer los resultados ya sean óptimos o negativos, se podría eventualmente realizar una guía de manejo de ulceras corneales a nivel de la ciudad de Bogotá que incluso podría ser adoptado a nivel nacional. Así los pacientes con ulceras corneales podrán ser llevados a un protocolo de manejo que proporcione menos complicaciones y si más resultados favorables.

El uso indiscriminado de antibióticos en muchos lugares del mundo incluyendo nuestro país, ha generado un aumento significativo de cepas bacterianas y micóticas resistentes a diferentes mecanismos de acción de la terapia farmacológica. (1) Es importante reconocer que existen grandes variedades de poblaciones de origen bacteriano las cuales, durante los años, han estado expuestos a múltiples antimicrobianos y es por esto que su capacidad de resistencia es variable y desconocida (2).

En muchos casos, los pacientes usan antibióticos y antimicóticos oculares sin una orden médica, en dosis incontroladas y sin indicación, es entonces cuando se genera resistencia bacteriana o pobre control de las infecciones corneales llevando a mayores tasas de complicaciones y se empiezan a mover diferentes cepas patógenas en el entorno.(6) Este tipo de conductas amenazan el éxito del tratamiento dirigido en infecciones oculares severas (1), así mismo se genera un entorno amable para la propagación y crecimiento de bacterias más resistentes con mayor transferencia de genes resistentes (3).

En la práctica oftalmológica, podemos encontrar infecciones que son más comunes que otras, como la conjuntivitis y la queratitis infecciosa, así como la presencia de ulceras corneales, que al complicarse en el tiempo puedan llevar a una endoftalmitis. La determinación del agente causal de una infección ocular sin importar si es leve, moderada o severa, puede tomar aproximadamente de 24 a 48 horas (4), así que el protocolo indicado siempre es iniciar un manejo antibiótico empírico con alto cubrimiento antes de tener un patógeno aislado notificado por el laboratorio (5).

Por lo general el manejo antimicrobiano más comúnmente usado son las fluoroquinolonas de cuarta generación como la gatifloxacina o la moxifloxacina (3). Sin embargo, en los últimos 10 años se han descrito microorganismos aislados de infecciones oculares que son resistentes a estas fluoroquinolonas (4-5). Se han realizado durante los últimos 5 años, estudios descriptivos donde se aíslan microorganismos resistentes, por lo que se ha sugerido que los aminoglucósidos pueden ser una opción de tratamiento eficaz para tratar infecciones oculares empíricas o para profilaxis en oftalmología (6-7).

Así mismo es importante reconocer la etiología no infecciosa o estéril de las úlceras corneales, por lo general suelen ser pacientes con patologías sistémicas, como trastornos autoinmunes. Estas condiciones clínicas sistémicas son predisponentes idóneos para la producción de diferentes cambios en la superficie ocular, con el tiempo llegan a producir defectos epiteliales que progresan a queratitis agudas y crónicas, (8) y finalmente se pueden sobre infectar. Esto nos lleva al problema general consistente en una infección ocular sencilla que puede llegar a complicarse. (7) El abordaje entonces debe ser temprano y descubierto con destreza por el profesional de atención en salud quien, al detectar una patología sistémica predisponente, puede buscar signos clínicos oculares clásicos que le

sugieran una UC y así abordarla de manera temprana para evitar posibles complicaciones. (5)

4. PREGUNTA DE INVESTIGACIÓN

¿Cuáles son las características clínicas y la etiología de las úlceras corneales en el Hospital Simón Bolívar en un periodo de 2 años de duración?

5. JUSTIFICACIÓN

En patologías de la superficie ocular, las bacterias son una de las principales fuentes de infección para producir ulceras corneales (1). Estas infecciones oculares, de no ser tratadas, pueden complicarse y llevar incluso a una endoftalmitis severa que pueda ser incontrolable y terminar con la pérdida del globo ocular.

Por tal razón es importante conocer cuáles son los gérmenes etiológicos más comúnmente presentados en ulceras corneales revisando los casos presentados en los últimos años en una institución de Bogotá, de esta manera se podrá dilucidar la mejor manera para orientar el tratamiento antibiótico adecuado para disminuir la resistencia bacteriana y lograr mejores resultados terapéuticos (4) así como disminuir el riesgo de complicaciones.

Es conveniente llevar a cabo esta investigación para dirigir específicamente el tratamiento antibiótico en una población sentida en Bogotá, de esta manera se intentará disminuir la resistencia bacteriana en esta patología (4) y así mismo llegar a mejores y más rápidos resultados terapéuticos disminuyendo el riesgo de complicaciones tanto quirúrgicas como no quirúrgicas, lo cual impacta tremendamente la salud publica en una población.

Las úlceras corneales son causadas por cepas de bacterias aisladas difíciles de tratar (4), esta patología genera grandes cargas sociales y económicas en la población. Es de alto contagio, y difícil control de no ser tratada oportunamente en el tiempo indicado, se ha demostrado que las bacterias contribuyen en el 50-70% de las ulceras corneales (1), y son más comúnmente observadas en la población en las edades extremas de la vida, niñez y adultos mayores (2).

En cuanto a las infecciones corneales bacterianas oculares se ha demostrado que las bacterias gram positivas son en su mayoría las causantes de las mismas (1-3). Es importante entonces caracterizar, identificar y diferenciar estos microorganismos para poder tratarlos de la manera más rápida y oportuna posible, de esta manera se puede proporcionar al paciente un tratamiento dirigido que le generara un alivio inmediato.(10) Importante a la vez reconocer los patrones infecciosos no bacterianos, ya sean micóticos o parasitarios, ya que sin importar su porcentaje de incidencia, pueden llevar a complicaciones oculares que impacten directamente en la salud pública. (14)

En cuanto al valor teórico de esta investigación, se busca obtener conocimiento de los microorganismos que afectan el tejido corneal en la población que acude a esta institución, así como diferenciar la etiología no infecciosa de las úlceras corneales y así teledirigir una terapia apropiada para evitar complicaciones. Se busca facilitar el manejo que emplean los profesionales de la salud ocular en el momento de encontrarse con este tipo de patologías para que tengan una guía en cuanto al manejo antibiótico según la resistencia que presentan estos microorganismos y así evitar llegar a complicaciones como la necesidad de realizar un procedimiento quirúrgico tal como un recubrimiento conjuntival, una evisceración o una enucleación, las cuales generarían en el paciente un trauma psicológico y físico importante e innecesario de ser tratado a tiempo; así como el abordaje no quirúrgico dado por la terapia empírica y el acompañamiento del oftalmólogo en todo momento durante la recuperación.

6. FACTIBILIDAD DEL ESTUDIO

En cuanto a los recursos económicos que se deben tener para realizar esta investigación, se calculan gastos estimados en menos de UN MILLÓN DE PESOS ($1.000.000.oo de pesos) para su realización, ya que se emplearía únicamente en gastos correspondientes a tecnología, en el caso de requerir mantenimiento de computadores o aparatos electrónicos para recolectar la información.

La disponibilidad y el acceso a las historias clínicas será obtenida previo aval de la institución.

Se dispone de tiempo suficiente para obtener las historias clínicas, realizar un análisis estadístico y llegar a los resultados. Ya que esta investigación hace parte de una tesis de grado de un residente de oftalmología.

Estos gastos serán asumidos por los investigadores.

7. ESTADO DEL ARTE

Las úlceras corneales infecciosas son consideradas una urgencia oftalmológica, debido a su alto potencial para afectar la agudeza visual permanentemente (9). Una infección corneal generalmente empieza como una queratitis que luego puede progresar a una úlcera corneal, el desarrollo inicial consta de un defecto epitelial corneal con inflamación subyacente que puede conducir a necrosis estromal y finalmente perforación (10). Se debe intentar lograr un diagnóstico y manejo oportuno y rápido de estas lesiones para prevenir complicaciones.

En países en desarrollo se considera la ulcera corneal como una de las principales causas de ceguera monocular y ha sido clasificada como la principal causa de discapacidad visual en muchas de las naciones en desarrollo de Asia, Medio oriente y África (12) donde ocupa el segundo lugar después de las cataratas.

El diagnóstico rápido y el abordaje terapéutico de estas lesiones es crucial para preservar la visión. Existen diferentes tipos de ulceras corneales, siendo las ulceras bacterianas las que se han demostrado ser causales de mayores complicaciones, generalmente las ulceras bacterianas requieren destruir la integridad del epitelio corneal para progresar en su curso. Es importante reconocer los factores de riesgo predisponentes para presentar rupturas epiteliales corneales para guiar el diagnostico (21). Estos factores de riesgo son: el uso de lentes de contacto, uso de medicación ocular contaminada, trauma ocular, abrasiones oculares, inmunosupresión.

Las úlceras bacterianas presentan un cuadro típico basado en dolor ocular de inicio rápido, acompañado de inyección conjuntival, lagrimeo y fotofobia, en ocasiones se asocia a disminución de la agudeza visual. Su identificación en la lampara de hendidura va a

ayudar al clínico a llegar a un diagnóstico rápido, encontrando en el examen con lámpara de hendidura infiltrados queráticos definidos acompañados de una inflamación estromal densa subyacente y edema moderado a severo (23).

Por otro lado, las úlceras bacterianas también pueden estar relacionadas a uso de lente de contacto, ya sean blandos o gas permeable. Es considerado uno de los factores de riesgo más comunes para desarrollar queratitis bacteriana, la cual posteriormente puede evolucionar en una úlcera corneal (21). Uno de los factores relevantes en usuarios de lentes de contacto es el hecho de dormir con los mismos puestos, ya que esto produce un aumento en la incidencia de infecciones oculares significativo, así como la mala higiene y los malos hábitos de aseo de los contenedores de los lentes de contacto.

El hecho de usar lentes de contacto, altera significativamente el flujo lagrimal normal, el cual es considerado un componente esencial de la inmunidad de la superficie ocular, así mismo se ha demostrado que se producen micro traumas en el epitelio corneal los cuales producen cambios en la superficie ocular y generan hipoxia (15). El microorganismo más comúnmente encontrado en las ulceras bacterianas por uso de lentes de contacto es la Pseudomona aeruginosa (24), sin embargo, existen otros patógenos causantes incluidos los hongos y la Achantamoeba.

Es importante conocer el estado actual de las resistencias bacterianas antes de seleccionar un antibiótico para tratar una úlcera corneal. Se realizó un estudio retrospectivo de sensibilidad antibiótica de bacterias obtenidas de queratitis e infecciones intraoculares en la Fundación Oftalmológica de Santander (FOSCAL), Floridablanca, Colombia. En el cual se encontraron 110 bacterias, 27 hongos y 12 amebas de vida libre (26). Del total de bacterias Gram positivas y Gram negativas se encontraron patrones de resistencia a imipenem, moxifloxacina, gatifloxacina,

levofloxacina, ciprofloxacina y tobramicina, y se llegó a la conclusión que los niveles de resistencia bacteriana para imipenem, moxifloxacina y gatifloxacina fueron menores que para levofloxacina, ciprofloxacina y tobramicina (26). Los niveles de resistencia para la tobramicina fueron muy altos, lo que pone en duda su utilidad clínica en las infecciones oculares en el medio (26).

8. OBJETIVOS

8.1 Objetivo general

Determinar la etiología y características clínicas de las úlceras corneales en el hospital simón bolívar de la ciudad de Bogotá diagnosticadas en un periodo de dos años de duración, para clasificarlas apropiadamente y buscar su aplicación clínica en el tratamiento institucional.

8.2. Objetivos específicos del proyecto

1. Caracterizar las condiciones sociodemográficas de la población de estudio.
2. Clasificar los diferentes tipos de ulceras corneales y su etiología.
3. Determinar evolución clínica de los pacientes con ulceras corneales.
4. Determinar tasa de complicaciones de los pacientes con ulceras corneales.
5. Determinar complicaciones y seguimiento de los pacientes con ulceras corneales.

9. ASPECTOS METODOLÓGICOS

9.1 Tipo de estudio

Estudio descriptivo, retrospectivo.

9.2 Población y muestra

Población que acude a consulta de urgencias oftalmología en la institución de estudio.

Pacientes diagnosticados con ulcera corneal.

9.3 Tamaño de la muestra

Muestreo por conveniencia.

9.4 Criterios de inclusión

Pacientes con diagnóstico o impresión diagnóstica de ulcera corneal.

Cualquier edad.

Pacientes a quienes se les haya tomado o no muestra para examen microbiológico.

9.5 Criterios de exclusión

Pacientes con ulceras asociadas a trauma ocular que no se pueden manejar por la consulta de oftalmología.

Pacientes que no cuenten con historia clínica completa en la institución de estudio.

9.6 Variables

Tabla 1. Sistematización de variables

NOMBRE DE LA VARIABLE	DEFINICION CONCEPTUAL	DEFINICION OPERATIVA	CLASIFICACION	CODIFICACION
Edad	Tiempo que ha vivido una persona (Real academia española 1992)	Fecha de nacimiento validada por la cédula de ciudadanía	Cuantitativa discreta	Años cumplidos según fecha de nacimiento
Sexo	Condición orgánica que distingue género femenino y masculino	Femenino Masculino validado por cédula de ciudadanía	Cualitativa nominal	Género sexual: Femenino Masculino
Tipo de Germen etiológico	Microorganismos que tienen un tamaño de unos pocos micrómetros y diferentes formas	Clasificación según método microbiológico	Cualitativa nominal	Tinción: Gram negativa Gram positiva Bacilos Cocos Giemsa Agar sangre-chocolate

				KOH
Régimen de afiliación - EPS	Reglamentado por la Ley 100, expedida el 23 de diciembre de 1993. Proporcionan cobertura universal, acceso por igual a medicamentos, procedimientos quirúrgicos, servicios médicos y odontológicos.	Participación por afiliación en un régimen según la ley 100	Cualitativa nominal	Régimen contributivo (privado) Régimen subsidiado (publico)
Usuario de Lentes de Contacto blandos o rígidos	Portador de lentes de contacto para corrección de un defecto refractivo	Usuario permanente o temporal de lentes para corrección refractiva	Cualitativa nominal	Si No
Comorbilidades asociadas	Terminología medica que se refiere a la presencia de uno o más trastornos asociados a un diagnóstico principal	Condición médica que causa, es causada o está relacionada de cualquier modo con otra condición en el mismo sujeto	Cualitativa nominal	Comorbilidades sistémicas según el sistema afectado: Cardiovascular Respiratorio Gastrointestinal Urogenital Musc-esquelético Linfático Neurológico
Ocupación	Papel de una persona en la	Actividad o trabajo	Cualitativa nominal	Empleado Desempleado

	sociedad. Más específicamente, un trabajo es una actividad, a menudo regular y a menudo realizada a cambio de un pago.			Desempeño:
Etiología/ mecanismo de úlcera	Estudio sobre causa de algo específico	Forma y mecanismo en el que ocurre una situación determinada	Cualitativa nominal	Trauma -Abierto -Cerrado Cuerpo extraño Parálisis facial Ojo seco Conjuntivitis atópica
Tamaño de la úlcera	Estudio sobre causa de algo específico	Medición determinada con sistema métrico	Cuantitativa nominal	En escala métrica de milímetros
Medicamento usado	Estudio sobre manejo de algo especifico	Medicación farmacológica usada por cada paciente	Cualitativa discreta	Clasificación según tipo de fármaco: -Antibiótico -Antiviral -Antimicótico
Manejo quirúrgico	Estudio sobre manejo o terapia quirúrgica de algo especifico	Tratamiento o terapia quirúrgica requerida	Cualitativa nominal	Clasificación según diferente tipo de intervención -Recubrimiento conjuntival (Gundersen) -Recubrimiento con membrana amniótica -Queratoplastia penetrante

				-Queratoplastia lamelar anterior
Complicaciones	Estudio sobre complicaciones de la perforación ocular por ulcera corneal	Diferentes mecanismos de complicaciones que pueden presentar los afectados	Cualitativa nominal	Clasificación según tipo de complicaciones: -Uveítis -Endoftalmitis -Edema corneal -Desprendimiento de retina o coroideo -Hipertensión ocular

9.7 Métodos y técnicas para la recolección de datos

Previa autorización del comité de investigación o ética de la institución se procedió a realizarse una revisión de la base de datos de pacientes del servicio de oftalmología en el Hospital Simón Bolívar en Bogotá, que tuvieron diagnóstico clínico de úlcera corneal en los periodos de enero 2019 a enero 2021. Posteriormente se recolectó la información en un formato de base de datos en Microsoft Excel 2022 utilizando las variables clínicas seleccionadas previamente en este estudio para su respectivo análisis estadístico. Se tuvieron en cuenta los criterios de inclusión y exclusión respectivamente.

9.8 Plan de análisis de datos

Los datos recolectados se llevaron a una base de datos en Microsoft Excel 2022.

Los datos recolectados fueron estratificados de acuerdo a las variables para su respectivo análisis y se correlacionaron de acuerdo a los hallazgos clínicos y los aspectos sociodemográficos encontrados.

Posteriormente se usó el Software estadístico IBM-SPSS versión 29, para los análisis respectivos pudiendo extraer los resultados en diferentes tablas y gráficos de Microsoft Excel 2022.

10. CONSIDERACIONES ÉTICAS

Los investigadores declaran que están familiarizados con las normas para investigación en seres humanos basados en el Código de Núremberg, el reporte Belmont y la Declaración de Helsinki. De acuerdo a la Resolución 8430 para investigación en seres humanos en Colombia, esta es una investigación sin riesgo, por lo tanto, no requiere consentimiento informado.

El Anteproyecto se presentó al Comité de Investigaciones (o al Comité de Ética) de la institución para su aprobación sin inconvenientes.

La investigación y los procedimientos que se usaron en el estudio, tuvieron presente y se efectuaron con base en los principios generales del reporte de Belmont, la resolución 8430 de 1993 de Colombia y la declaración de Helsinki. Estos indican que en una investigación en la que el ser humano sea el sujeto de estudio, debe prevalecer el respeto a su dignidad y la protección a sus derechos, deberes y bienestar, así como la autonomía para decidir voluntariamente su participación, la beneficencia y la no maleficencia proporcionándole el mínimo riesgo y el máximo beneficio para garantizar confidencialidad en la información suministrada que se solicite y requiera durante la investigación.

De acuerdo con los principios establecidos en la Resolución 8430 de 1993, esta investigación se considera sin riesgo por lo tanto no requiere de consentimiento informado, ya que solamente se realizó una revisión de las historias clínicas de la institución, por tal razón se solicitó una autorización del comité de investigaciones respectivo de la institución y se respetó la confidencialidad de las historias clínicas respetando la privacidad y derechos del paciente.

Confidencialidad: No se realizaron procedimientos en los sujetos de estudio.

Privacidad. No se utilizaron nombres, iniciales o números de historia clínica del hospital (o cualquier otro tipo de dato irrelevante para la investigación que pudiera identificar al paciente) ni en el texto.

Financiación. No se recibió ayuda económica alguna. El tiempo de los investigadores estuvo destinado según el pensum de la Universidad El Bosque para ser empleado en tesis de investigación.

Conflicto de interés. No existe conflicto de interés ni relaciones económicas o personales que puedan ser consideradas como causa de sesgo o de influir en los resultados del estudio.

11. CRONOGRAMA

Tabla 2. Cronograma de actividades

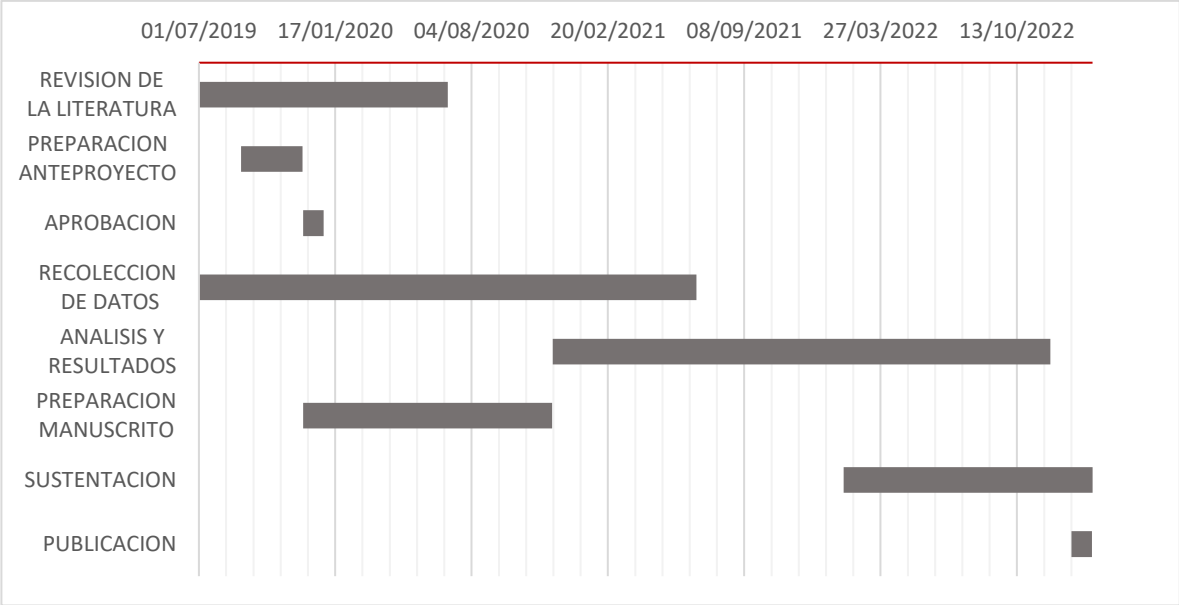

12. PRESUPUESTO

Tabla 3. Presupuesto

RUBROS	FUENTES DE FINANCIACION				
	UNIVERSIDAD EL BOSQUE		ENTIDAD EXTERNA		TOTAL
	INSTALADO	NO INSTALADO	INSTALADO	NO INSTALADO	
MATERIALES	$1.000.000	$0.00	$0.00	$0.00	$1.000.000
PAPELERIA	$200.000	$200.000	$0.00	$0.00	$400.000
SERVICIOS TECNICOS	$0.00	$0.00	$1.000.000	$0.00	$1.000.000
TOTAL	$1.200.000	$200.000	$1.000.000	$0.00	$4.800.000

13. RESULTADOS

Se recolectaron en total datos de 50 pacientes con diagnóstico de úlcera corneal durante el periodo de enero 2019 a enero 2021 en el Hospital Simón Bolívar en Bogotá, con una edad promedio de 53.7 (DE = 21.3, rango 1-88) años. Las características sociodemográficas de los pacientes con úlceras corneales en el estudio se pueden observar en la Tabla 4. Predominaron los pacientes de sexo femenino con 27 (54%) casos y en cuanto a lateralidad el ojo izquierdo con 28 (56%) casos. Así mismo se encontraron 26 (52%) pacientes quienes requirieron uso de lente de contacto terapéutico para el manejo de úlcera corneal en el estudio (Tabla 4).

Tabla 4. Características sociodemográficas de los pacientes con úlceras corneales

Variable	Valor
Edad (años)	53.7
Desviación Estándar	21.3
Rango	1 - 88
Sexo n (%)	
Femenino	27 (54)
Masculino	23 (46)
Lateralidad n (%)	
Ojo izquierdo	28 (56)
Ojo derecho	22 (44)
Uso de lente de contacto terapéutico n (%)	
Si	26 (52)
No	24 (48)

Con respecto a la clasificación según los hallazgos clínicos de las úlceras corneales, la mayoría fueron de origen infeccioso con 39 (78%) casos. Dentro de las causas infecciosas la mayoría correspondieron a bacterias con 19 (38%) casos, seguida de virus con 12 (24%) casos y hongos con 6 (12 %) casos (Tabla 5).

Aunque algunas úlceras no se cultivaron o dieron cultivo negativo 13 (68%) casos se consideraron úlceras bacterianas por las características clínicas observadas en los pacientes, tales como secreción mucopurulenta, dolor ocular severo, fotofobia, epífora, inyección ciliar y disminución significativa de la agudeza visual. Así mismo se tuvo en cuenta las características en la biomicroscopía tales como desepitelización corneal con fondo sucio, de bordes mal delimitados, y necrosis subyacente del estroma corneal, asociado en la mayoría de casos a hipopión en cámara anterior.

Dentro del grupo de úlceras bacterianas se cultivaron 3 (6%) casos de S. aureus y 2 (4%) de E. coli multisensible. Se cultivó 1 (2%) caso de Pseudomona multisensible en un paciente que presentó un trauma ocular de origen vegetal por lo que desarrolló una úlcera corneal infecciosa que se comportó como de origen micótico y bacteriano. Fue tratado con antibióticos y antimicóticos fortificados sin embargo evolucionó hacia una endoftalmitis mucopurulenta complicada.

En cuanto a los casos por virus, 10 (20%) casos tuvieron características clínicas de infección por herpes virus simple, ya que en la biomicroscopia se evidenciaron úlceras dendríticas típicas del germen. Por otro lado, se encontraron 2 (4%) casos de adenovirus con hallazgos a la biomicroscopía de infiltrados moteados estromales asociados a infiltrados subepiteliales, patrón típico de esta infección corneal. Es importante recalcar que no se realizaron cultivos de tipificación viral en este estudio por falta de este recurso en el laboratorio de la institución (Tabla 5).

Con respecto a las ulceras corneales por hongos, únicamente se cultivó Fussarium fp en 4 (8%) casos. En dos casos, los pacientes con úlceras corneales bacterianas se vieron afectados a la vez por hongos, encontrando un patrón mixto en cuanto a la evolución clínica de la úlcera, sin embargo, no fue posible su cultivo de forma simultánea en el laboratorio de esta institución (Tabla 5).

Se encontraron 13 (68%) úlceras corneales que se comportaron clínicamente como infecciosas debido a su evolución, más sin embargo tuvieron cultivo negativo en el laboratorio de esta institución. Fueron tratadas con antibióticos fortificados tal como se trataron las úlceras bacterianas con cultivos positivos. (Tabla 5).

Tabla 5. Gérmenes aislados en las úlceras corneales infecciosas

Germen	Valor
Bacterias n (%)	
Cultivos negativos	13 (68)
Gram positivos	
S. aureus	3 (6)
Gram negativos	
E. coli multisensible	2 (4)
Pseudomona multisensible	1 (2)
Virus n (%)	
Herpes simple	10 (20)
Adenovirus	2 (4)
Hongos n (%)	
Fussarium Fp	4 (8)
Cultivos negativos	2 (4)
Total	37 (74)

Dentro de los mecanismos etiológicos de las úlceras corneales la principal causa fue el ojo seco severo con 22 (44%) casos, seguido por trauma en 10 (20%) casos y trauma vegetal en 8 (16%) de los casos (Tabla 6).

De igual forma se encontraron 6 (14%) casos de pacientes con enfermedades autoinmunes que predisponían a la generación de úlceras corneales debido al ojo seco crónico asociado a estas patologías sistémicas lo que fisiopatológicamente predispone a la formación de úlceras. Debido a hospitalizaciones prolongadas bajo intubación orotraqueal y sedación continua hubo 2 (4%) casos relacionados con úlceras por exposición, dadas por pobre oclusión palpebral y exposición corneal por largos periodos de tiempo sin lubricación adecuada.

Por otro lado, se encontró un caso asociado a entropión cicatricial y triquiasis, donde el trauma crónico en la superficie ocular se vio directamente relacionado con la aparición de abrasión corneal consecuente y otro caso asociado al uso crónico de lentes de contacto. En este caso, el paciente al parecer no realizaba adecuadamente las medidas de aseo y sin recambio de los mismos (Tabla 6).

Tabla 6. Mecanismos etiológicos de las úlceras corneales

Mecanismo etiológico n (%)	Valor
Ojo seco severo	22 (44)
Trauma contundente	10 (20)
Trauma vegetal	8 (16)
Por exposición	2 (4)
Autoinmune	6 (14)

Entropión cicatricial y triquiasis	1 (2)
Lente de contacto	1 (2)
Total	50 (100)

Dentro de los medicamentos para el tratamiento de las úlceras corneales se usó una variedad de antibióticos y fórmulas magistrales con antibióticos fortificados tal como se observa en la Tabla 7. Se resalta el uso de hialuronato de sodio al 0.4% y carboximetilcelulosa sódica al 0.5% en 12 (24%) y 10 (20%) de los casos respectivamente. Estos lubricantes fueron empleados en casos donde existía de manera concomitante ojo seco o enfermedad autoinmune.

Tabla 7. Medicamentos empleados para el tratamiento de las diferentes úlceras corneales

Medicamento n (%)	Valor
Aciclovir	12 (24)
Moxifloxacina	11 (22)
Hialuronato de sodio	12 (24)
Carboximetilcelulosa sódica	10 (20)
Vancomicina	6 (10)
Ciprofloxacina	4 (8)
Natamicina	4 (8)
Amikacina	2 (4)
Anfotericina B	2 (4)
Voriconazol	2 (4)

Debido a las complicaciones que presentaron algunos pacientes en su evolución clínica fue necesario recurrir a procedimientos quirúrgicos para prevenir repercusiones severas en su agudeza visual a largo plazo y así evitar mayores complicaciones a futuro. Dentro de estos el

más frecuente fue el recubrimiento conjuntival en 15 (30%) de los casos como se puede ver en la Tabla 8.

Desafortunadamente en 4 (8%) casos se presentaron endoftalmitis complicadas que no respondieron a tratamiento médico debido al estado avanzado en que fueron diagnosticadas, por lo que fue necesario realizar una evisceración. Estos casos estuvieron asociados a melting corneal 1 (2%) y a perforación ocular 3 (6%). En 2 (4%) casos se practicó una queratoplastia penetrante para intentar obtener mejoría en el pronóstico visual y 3 (6%) casos requirieron recubrimiento corneal con membrana amniótica.

La complicación posoperatoria más frecuente fue el leucoma residual en 15 (30%) casos, seguida de conjuntivalización corneal en 7 (14%) casos. En 3 (6%) casos se presentó como complicación la perforación ocular llevando a la necesidad de realizar intervenciones quirúrgicas de urgencia. Se manejó de manera oportuna y rápida para evitar la evisceración sin embargo en todos los casos esta fue inevitable con el tiempo (Tabla 8).

Tabla 8. Procedimientos quirúrgicos y complicaciones por úlceras corneales

Procedimiento quirúrgico n (%)	Valor
Recubrimiento conjuntival	15 (30)
Evisceración	4 (8)
Queratoplastia penetrante	2 (4)
Recubrimiento con membrana amniótica	3 (6)
Total	24 (48)
Complicaciones n (%)	
Ninguna	22 (44)
Leucoma residual	15 (30)
Conjuntivalización corneal	7 (14)

Perforación ocular	3 (6)
Neovasos en limbo corneal	2 (4)
Melting corneal	1 (2)
Total	50 (100)

Se presentó resolución del cuadro clínico con mejoría total en 16 (32%) pacientes, mientras que en 14 (28%) casos se presentaron secuelas clínicas. Se encontraron 12 (24%) casos con mejoría parcial del cuadro clínico inicial y hubo 8 (16%) casos que requirieron cirugía para su resolución (Tabla 9).

Al seguimiento a un año se observó que 14 (28%) casos tenían baja visión en el ojo afectado. Por otro lado 15 (30%) casos tuvieron mejoría de la agudeza visual con respecto al cuadro inicial, 4 (8%) casos perdieron de manera irreversible su visión en el ojo afectado ya que fueron eviscerados y debido a las condiciones socioeconómicas de las entidades prestadoras de salud (EPS) en Colombia, 17 (34%) casos no pudieron tener seguimiento un año después (Tabla 9).

Tabla 9. Resolución y seguimiento de pacientes un año después

Variable n (%)	Valor
Resolución	
Mejoría total	16 (32)
Secuelas	14 (28)
Mejoría parcial	12 (24)
Cirugía	8 (16)
Seguimiento a un año	
Baja visión	14 (28)
No seguimiento	17 (34)
Mejoría de la agudeza visual	15 (30)
Evisceración	4 (8)
Total	50 (100)

14. DISCUSIÓN

La importancia de analizar el desarrollo clínico de las úlceras corneales radica en intentar disminuir las complicaciones y secuelas de las mismas, ya que esto genera un importante impacto en la salud pública. Realizar un manejo rápido y oportuno de las infecciones corneales a lo largo del tiempo ha sido un reto a nivel mundial, pero sobre todo en nuestro país, donde la incidencia de las mismas es alta. Se ha evidenciado un aumento importante en la resistencia bacteriana a los antibióticos tópicos usados a lo largo del tiempo para tratar ulceras corneales, esto produce un aumento en el índice de complicaciones.

Se han realizado diferentes estudios donde se ha demostrado la efectividad de ciertos antibióticos en cuanto a la resistencia bacteriana en úlceras corneales mejorando así el pronóstico de los pacientes afectados por esta patología. En estudios realizados en FOSCAL Santander-Colombia en el año 2007 se evidenció un elemento llamativo en pacientes con úlceras corneales que recibieron tratamiento con fluoroquinolonas de cuarta generación presentaron resistencia y complicaciones asociadas al manejo con gatifloxacina (6.5%) y moxifloxacina (10.2%) respectivamente. Sin embargo, el mismo estudio recopiló muestras en el año 2011, encontrando una disminución significativa del patrón de resistencia a estos antibióticos (1% para los dos antimicrobianos), no encontraron una clara explicación para ese fenómeno (26). En comparación con los resultados encontrados en el Hospital Simón Bolívar, no se puede dar certeza que el patrón de resistencia a estos dos antimicrobianos sea similar al estudio en Santander, pero los pacientes tratados con fluoroquinolonas de cuarta generación mejoraron y tuvieron menos complicaciones que los que no fueron tratados con estos antimicrobianos.

En una revisión de la literatura a nivel de latino américa (3) se determinó que existen diferentes patrones de resistencia a las bacterias según la localización geográfica estudiada. En el estudio Antibiotic resistance monitoring in ocular microorganisms (ARMOR) en los Estados Unidos durante el año 2009 se encontró una alta resistencia a los aminoglucósidos, en especial a la tobramicina, gentamicina y neomicina, en colonias de S. aureus meticilino sensible. Los resultados mostraban una mala evolución clínica y un aumento significativo en las complicaciones, por lo que la recomendación final fue no usar estos antimicrobianos para el manejo de las ulceras corneales bacterianas con cultivo positivo para S aureus meticilino sensible (4).

En el estudio de Steroids for corneal ulcers trial en el sur de la India se encontró que aproximadamente el 10% de las bacterias gran positivas era resistente a la moxifloxacina y 83% a la tobramicina (26). En cuanto a las bacterias gran negativas, hubo una resistencia del 30% a la moxifloxacina y un 10% a la tobramicina, se estudiaron 350 casos en este estudio. En un estudio realizado en México en el 2003 de muestras recopiladas de ulceras corneales y endoftalmitis, se encontró un patrón de resistencia a la tobramicina de un 63% y a la ciprofloxacina en un 21% (26,27). Es útil recalcar que en otras zonas del mundo se han encontrado patrones de resistencia más bajos, como en Australia donde Constantinou et al., encontró solamente un 3% de resistencia a la ciprofloxacina y un 1.6% de resistencia a la tobramicina en cepas tanto Gram positivas como Gram negativas. Estos hallazgos nos ayudan a ver que hay grandes diferencias en los patrones de resistencia según la localización geográfica (26,28).

En comparación con el Hospital Simón Bolívar, no es posible saber el patrón de resistencia específico para la tobramicina y ciprofloxacina ya que únicamente se trataron ulceras con quinolonas de cuarta generación. Sin embargo, estos datos refuerzan el concepto de que es

importante en nuestra localización geográfica el manejo oportuno de las ulceras corneales bacterianas con antibióticos que tengan un bajo patrón de resistencia. Es importante tener en cuenta también las condiciones socio económicas de la población a tratar, ya que pueden ser un agravante en el tema de resistencia y sensibilidad antimicrobiana.

Con respecto a los hongos, diferentes estudios sugieren que la distribución de los hongos en diferentes ambientes es igual (6), esto fue informado por Gugnani et al. en el congreso micológico de Estados Unidos basándose en la microbiota encontrada en ojos humanos de diferentes poblaciones rurales y urbanas estudiadas. En estos hallazgos, el principal hongo fue F.solani y fue mayor su prevalencia en población rural que urbana (3). En comparación con el Hospital Simón Bolívar, se puede concluir que los hallazgos son similares, ya que el único hongo encontrado en 4 casos fue F.solani.

En cuanto a las infecciones corneales por virus, la infección por virus del herpes simple (VHS) es un problema de salud pública en muchas poblaciones del mundo. Los humanos son el único reservorio y vector de transmisión para el virus y aunque puede variar su tipificación en diferentes poblaciones se puede considerar como un virus típico que afecta únicamente a la raza humana (29). El virus es altamente oportunista, efectuando infecciones latentes en las neuronas de origen sensitivo como el ganglio trigémino, produciendo reactivaciones de la infección primaria en innumerables ocasiones. Por esto es considerado un problema de salud púbica ya que no es posible su control total a lo largo del tiempo.

En el Hospital Simón Bolívar nos encontramos con un importante número de casos de infección corneal por VHS. Es importante recalcar que la mayoría de infecciones oculares por este patógeno son dadas por la cepa de VHS 1 como agente típico, pero no fue posible su cultivo en el laboratorio de esta institución por falta de recursos. El VHS 1 tiene entre

150 y 200 nm de diámetro y consiste en un centro de ADN de doble cadena que codifica cerca de 80 genes (29). Hay reportes del Hospital Moorfields Eye en Londres, Rochester, Minnesotta (Liesegang et al.) y estudios del HEDS (Herpetic Eye Disease) National Eye Institute en Estados Unidos que han definido la epidemiología de esta enfermedad a nivel ocular, se presenta de forma más común en hombres, adultos jóvenes, su forma más frecuente es la queratitis epitelial dendrítica, la queratitis estromal se presenta en un 10 a 25% de pacientes con queratitis epitelial previa y su forma menos frecuente de presentación es la queratitis endotelial (28,30).

Existen estudios en Francia que reportan cuadros de queratitis epitelial dendrítica como los más comunes en un 56%, seguidos por queratitis estromal en un 29%. En el Hospital Simón Bolívar todos los casos fueron cuadros típicos de queratitis epitelial dendrítica, lo cual nos indica que su prevalencia en nuestra población es alta (26,29). La severidad de los cuadros clínicos y la respuesta clínica dependen de la respuesta inmune del huésped, en los casos observados se vio una adecuada evolución en el tiempo.

La aparición de ulceras corneales infecciosas en nuestra población radica en las condiciones socio culturales, así como en la localización demográfica y en el manejo oportuno y temprano que se les dé a las mismas. Las infecciones oculares requieren una evaluación minuciosa del paciente, desde la anamnesis hasta la observación clínica completa, para así resolver de la manera más oportuna la infección e iniciar el tratamiento adecuado de forma rápida y evitar complicaciones y secuelas a largo plazo.

15. CONCLUSIONES

Las úlceras corneales son un problema de salud pública en Colombia que debe ser tratado de forma generalizada para disminuir las complicaciones en la población. Es importante aprender a reconocer las características clínicas y la forma de presentación de las úlceras ya sea infecciosa o no infecciosa para realizar un manejo oportuno y así disminuir las secuelas y posibles complicaciones.

En el estudio se encontraron complicaciones asociadas a la evolución clínica de las úlceras, dadas por baja visión a largo plazo y algunos casos infecciosos muy severos que desafortunadamente acabaron con pérdida del globo ocular. La importancia data en la forma de abordar estas complicaciones para así evitar consecuencias tan graves en el futuro, el impacto epidemiológico de estas complicaciones nos puede llevar a consecuencias socioculturales a largo plazo.

Es importante educar a la población sentida sobre el impacto de tratar las infecciones oculares a tiempo, consultar de manera rápida y realizar los tratamientos indicados de forma correcta para evitar llegar a complicaciones y secuelas con respecto a su salud visual. A largo plazo se podrían evitar secuelas importantes y complicaciones en los pacientes cuando el tratamiento se realiza de manera oportuna y rápida, el seguimiento y adecuado acompañamiento a los pacientes es clave para optimizar los resultados.

16. REFERENCIAS BIBLIOGRÁFICAS

(1) Teweldemedhin M, Gebreyesus H, Atsbaha AH, Asgedom SW, Saravanan M. Bacterial profile of ocular infections: a systematic review. BMC ophthalmology 2017 Nov 25,;17(1):212.

(2) Drago, L. Chloramphenicol Resurrected: A Journey from Antibiotic Resistance in Eye Infections to Biofilm and Ocular Microbiota. *Microorganisms* 2019, *7*, 278.

(3) Galvis V, Tello A, Guerra A, Acuna MR, Villarreal D. Antibiotic susceptibility patterns of bacteria isolated from keratitis and intraocular infections at Fundación Ophthalmologic de Santander (FOSCAL), Florida Blanca, Colombia. Biomedical. 2014;34(1):23–33.

(4) Choudhury R, Panda S, Sharma S and Sidh V. Staphylococcal infection, antibiotic resistance and therapeutics, antibiotic resistant bacteria - a continuous challenge in the new millennium, Dr. Marina Pana (Ed.) 2012, ISBN: 978-953-51-0472-8.

(5) Bertino S. Impact of antibiotic resistance in the management of ocular infections: the role of current and future antibiotics. Clin Ophthalmol. 2009; 3:507–521. Doi: 10.2147/OPTH.S5778.

(6) Dawood A, Ahmad K. Antibiotic resistance patterns of ocular surface bacterial Flora. J Infect Dis Antimicrob Agents. 2005;22(2):53–56.

(7) Willcox MD. Pseudomonas Aeruginosa infection and in ammation during contact lens wear. Optom Vis Sci. 2007;84(4):273–278. doi: 10.1097/OPX.0b013e3180439c3e.

(8) Harbarth S, Samore MH. Antimicrobial resistance determinants and future control. Emerg Infect Dis. 2005;11(6):798–801.

(9) Vola E, Moriyama S, Lisboa R, Vola M, Hirai E, Bispo M, Hofling-Lima L. Prevalence and antibiotic susceptibility of methicillin-resistant Staphylococcus Aureus in ocular infections. Arq Bras Oftalmol. 2013;76(6):350–353. Doi: 10.1590/S0004-27492013000600006.

(10) Cavuoto K, Zutshi D, Karp CL, Miller D, Feuer W. Update on bacterial conjunctivitis in South Florida. Ophthalmology. 2008;115(1):51–56. doi: 10.1016/j.ophtha.2007.03.076.

(11) Bharathi JM, Ramakrishan R, Shivakumar C, Meenakshi R, Lionalraj D. Etiology and antibacterial susceptibility pattern of community-acquired bacterial ocular infections in a tertiary eye care hospital in south India. Indian J Ophthalmol. 2010;58(6):497–507. doi: 10.4103/0301-4738.71678.

(12) Patel M, Lavingia B, Patel A, Patel K. Susceptibility trends of pseudomonas in ocular infections. Gujarat Medical Journal. 2019;64(2):67–69.

(13) Moriyana AS, Hofling-lima AL. Contact lens-associated microbial keratitis. Arq Bras Oftalmol. 2008;71(6 Supl):32–36. doi: 10.1590/S0004-27492008000700007.

(14) Kampitak K, Suntisetsin H, Sirikul T. Clinical and microbiological characteristics of corneal ulcers in a Thai referral center. Asian Biomed. 2020;8(2):275–282. doi: 10.5372/1905-7415.0802.290.

(15) Agarwal T, Jhanji V, Satpathy G, Nayak N, Chawla B, Tandon R, *et al*. Moxifloxacin resistance: Intrinsic to antibiotic or related to mutation? Optom Vis Sci. 2012; 89:1721-4.

(16) Yagupsky P. Selection of antibiotic-resistant pathogens in the community. Pediatr Infect Dis J. 2006; 25:974-6.

(17) Reta A, Bitew Kifilie A, Mengist A. Bacterial Infections and Their Antibiotic Resistance Pattern in Ethiopia: A Systematic Review. 2019.

(18) Castañeda J, Gómez K, Corrales L, Cortés S. Perfil de resistencia a antibióticos en bacterias que presentan la enzima NDM-1 y sus mecanismos asociados: una revisión sistemática; NOVA 2016.

(19) Ubani UA. Bacteriology of external ocular infections in Aba, South Eastern Nigeria. Clin Exp Optom 2009 Nov;92(6):482-489.

(20) Iwalokun B, Oluwadun A, Akinsinde K, Niemogha M, Nwaokorie F. Bacteriologic and plasmid analysis of etiologic agents of conjunctivitis in Lagos, Nigeria. J Ophthal Inflamm Infect 2011 Sep;1(3):95-103.

(21) Ayanniyi A, Mahmoud AO, Olatunji FO. Causes and prevalence of ocular morbidity among primary school children in Ilorin, Nigeria. Niger J Clin Pract 2020 Sep;13(3):248-253.

(22) McClellan KA. Mucosal defense of the outer eye. Surv Ophthalmol 1997 Nov-Dec;42(3):233-246.

(23) Asbell PA, Sahm DF, Shaw M, Draghi DC, Brown NP. Increasing prevalence of methicillin resistance in serious ocular infections caused by Staphylococcus aureus in the United States: 2000 to 2005. J Cataract Refract Surg 2008 May;34(5):814-818.

(24) Harbarth S, Samore MH. Antimicrobial resistance determinants and future control. Emerging Infect Dis 2005 Jun;11(6):794-801.

(25) ZARE M, TORBATI PM, ASADI-AMOLI F, TALEBNEJAD M, PARVIZI M, NASIRI Z, et al. Microbiological Profile of Corneal Ulcers at a Tertiary Referral Center. Med Hypothesis Discov Innov Ophthalmol 2019;8(1):16-21.

(26) Galvis Virgilio, Tello Alejandro, Guerra Alfredo, Acuña María Fernanda, Villareal Donaldo. Sensibilidad antibiótica de bacterias obtenidas de queratitis e infecciones intraoculares en la Fundación Oftalmológica de Santander (FOSCAL), Floridablanca, Colombia. Biomédica. 2014:34(1):23-33

(27) Suarez YLU. Úlceras corneales en el Hospital San Vicente de Arauca 2011 – 2012, estudio descriptivo. MedUNAB 2017 /08/03;19(3):203-210.

(28) Suwal S, Bhandari D, Thapa P, Shrestha MK, Amatya J. Microbiological profile of corneal ulcer cases diagnosed in a tertiary care ophthalmological institute in Nepal. BMC Ophthalmol 2016 -11-29;16.

(29) Byrd LB, Martin N. Corneal Ulcer. 2021 Aug 11. In: StatPearls [Internet]. Treasure Island (FL): StatPearls Publishing; 2021 Jan–. PMID: 30969511.

(30) Lazreg S, Labetoulle M, Renault D, Baudouin C. Fast and sustained healing of resistant corneal ulcers using corneal scrubbing and matrix regenerating therapy. Eur J Ophthalmol. 2021 May;31(3):959-966. doi: 10.1177/1120672120921379. Epub 2020 Apr 28. PMID: 32345041.

(31) Ahmad B, Patel BC. Herpes Simplex Keratitis. 2021 Aug 9. In: StatPearls [Internet]. Treasure Island (FL): StatPearls Publishing; 2021 Jan–. PMID: 31424862.

(32) Stamate AC, Tătaru CP, Zemba M. Efficacy of conjunctival flap surgery for deep corneal ulcers. Rom J Ophthalmol. 2021 Apr-Jun;65(2):171-175. doi: 10.22336/rjo.2021.33. PMID: 34179583; PMCID: PMC8207872.

(33) Chen Y, Zhang L, Liu Z, Liu Q, Gao M. Efficacy of Lamellar Keratoplasty with Acellular Porcine Corneal Stroma in Treatment for Infectious Central and Peripheral Corneal

Ulcers. Ther Clin Risk Manag. 2021 Jun 10;17:623-634. doi: 10.2147/TCRM.S309742. PMID: 34140774; PMCID: PMC8203272.