RESULTADOS CLINICOS Y QUIRURGICOS EN EL MANEJO DE PACIENTES CON DEFECTOS CONGÉNITOS DE PARED ABDOMINAL EN EL SERVICIO DE CIRUGÍA PEDIÁTRICA DEL HOSPITAL SIMÓN BOLÍVAR EN EL PERIODO DE 2010 A 2014.

CAROLINA OCAMPO ARGUELLO

UNIVERSIDAD EL BOSQUE
ESPECIALIZACIÓN EN CIRUGÍA GENERAL
BOGOTÁ, ENERO 2015

RESULTADOS CLINICOS Y QUIRURGICOS EN EL MANEJO DE PACIENTES CON DEFECTOS CONGÉNITOS DE PARED ABDOMINAL EN EL SERVICIO DE CIRUGÍA PEDIÁTRICA DEL HOSPITAL SIMÓN BOLÍVAR EN EL PERIODO DE 2010 A 2014.

CAROLINA OCAMPO ARGUELLO, MD
RESIDENTE CIRUGÍA GENERAL
UNIVERSIDAD EL BOSQUE

FERNANDO PEÑA, MD
ASESOR METODOLOGICO
INVESTIGACIÓN DE POSTGRADOS UNIVERSIDAD DEL BOSQUE

GERMAN MOGOLLON, MD
CIRUJANO PEDIÁTRICO
TUTOR CLINICO
HOSPITAL SIMÓN BOLÍVAR E.S.E

PABLO LUENGAS, MD
CIRUJANO PEDIÁTRICO
TUTOR CLINICO
Hospital Simón Bolívar E.S.E

UNIVERSIDAD EL BOSQUE
ESPECIALIZACION EN CIRUGIA GENERAL
BOGOTÁ, ENERO 2015

NOTA DE SALVEDAD DE RESPONSABILIDAD INSTITUCIONAL

"La Universidad El Bosque, no se hace responsable de los conceptos emitidos de los investigadores en su trabajo, solo velara por el rigor científico, metodológico y ético del mismo en áreas de la búsqueda de la verdad"

AGRADECIMIENTOS

A mis padres, siempre ejemplo y apoyo en mis proyectos.

GUIA DE CONTENIDO

	Página
1. Resumen	10
2. Abstract	11
3. Introducción	12
4. Marco Teórico	13
4.1. Antecedentes	13
4.2. Definición de defecto congénito de pared abdominal Gastrosquisis y Onfalocele	13
4.3. Epidemiologia	16
4.4. Embriología	18
4.5. Genética y aparición familiar – Anomalías asociadas	19
4.6. Diagnóstico Prenatal	21
4.7. Manejo Quirúrgico	23
4.7.1. Técnicas Diferidas de manejo quirúrgico: Gastrosquisis y Onfalocele	24
-Prótesis Silo y Técnica de Bolsa de Bogotá (Bolsa de Laparostomía)	26
4.7.2. Técnica de Separación de Componentes	26
4.7.2.1. Técnica Separación de Componentes en pacientes Pediátricos	27
4.7.2.2. Malla Biológica	31
5. Problema	37
6. Justificación	38
7. Objetivos	40
7.1. Objetivo General	40
7.2. Objetivos Específicos	40
8. Aspectos Metodológicos	41
8.1. Tipo de Estudio	41
8.2. Población de referencia	41
8.3. Variables	41
8.4. Criterios de inclusión	44
8.5. Criterios de exclusión	44
8.6. Técnica de recolección de información	44
8.7. Procedimiento	45
8.8. Plan de Análisis de los Resultados	45
8.9. Aspectos Éticos	45
8.10. Cronograma	46
8.11. Presupuesto	47
9. Resultados	48
9.1 Características de la muestra	48
9.2 Control prenatal	49
9.3 Datos del momento del parto	49

9.4 Manejo quirúrgico 50
9.5 Descripción de la evolución post- operatoria 54
10. Discusión 56
11. Conclusiones 61
12. Referencias 62
13. Anexo A 66

LISTA DE TABLAS

pág.

Tabla 1. Características clínicas de los diferentes defectos congénitos de pared abdominal 17

Tabla 2. Anomalías congénitas asociadas a los defectos de pared abdominal: Gastrosquisis y Onfalocele. 21

Tabla 3. Descripción de las variables 41

Tabla 4. Cronograma 46

Tabla 5. Presupuesto 47

Tabla 6. Características sociodemográficas y clínicas 49

Tabla 7. Características clínicas de los pacientes incluidos en el estudio 50

Tabla 8. Numero de Cirugías y técnica quirúrgica aplicada 51

Tabla 9. Evolución con Técnica quirúrgica Silo 51

Tabla 10. Evolución con Técnica quirúrgica Cierre de Fascia y Piel 52

Tabla 11. Evolución con Técnica quirúrgica Bolsa de Bogotá 53

Tabla 12. Descripción técnicas quirúrgicas utilizadas por casos 53

Tabla 13. Complicaciones Post operatorias 55

Tabla 14. Características de la Evolución POP y Mortalidad 56

LISTA DE FIGURAS

Pág.

Figura 1.	Fotografía de paciente con defecto congénito de pared abdominal: Gastrosquisis.	14
Figura 2.	Fotografía de paciente con defecto congénito de pared abdominal: Onfalocele.	16
Figura 3.	Embriología de la pared abdominal.	19
Figura 4.	Ecografia paciente con Gastrosquisis a las 19 semanas de gestacion	22
Figura 5.	Fotografia protesis Silo	25
Figura 6.	Fotografia Técnica con Bolsa de Bogota.	26
Figura 7.	Técnica de separación de componentes en defecto de pared abdominal de paciente pediátrico	28
Figura 8.	Fotografía. Caso con reconstrucción utilizando Técnica de separación de componentes en defecto de pared abdominal de paciente con Gastrosquisis.	31
Figura 9.	Cierre de pared abdominal en línea media con técnica de separación de componentes.	32
Figura 10.	Cierre de piel con proceso de cicatrización instaurado al cuarto día Post operatorio.	33
Figura 11.	Malla Biológica deshidratada en cavidad abdominal de paciente con reconstrucción por separación de componentes.	35
Figura 12.	Malla Biológica hidratada en cavidad abdominal de paciente con reconstrucción por separación de componentes.	36
Figura 13.	Diagrama de Flujo.	48

LISTA DE ANEXOS

Anexo A. Instrumento para la recolección de datos de historias clínicas.

1. Resumen

OBJETIVO: Describir las características clínicas y quirúrgicas de los pacientes con defectos congénitos de pared abdominal como Gastrosquisis y Onfalocele así como los resultados postoperatorios en el servicio de Cirugía pediátrica del Hospital Simón Bolívar en el periodo de 2010 a 2014.

DISEÑO: Estudio observacional descriptivo retrospectivo de una serie de casos

MATERIALES Y METODOS: Se revisaron las historias clínicas de 23 pacientes con diagnóstico de Gastrosquisis u Onfalocele.

RESULTADOS: Diez historias clínicas cumplieron con los criterios de inclusión. En el 90% se presentó Gastrosquisis. El tamaño del defecto de pared abdominal es amplio en el 90% de los pacientes. El tamaño del defecto de pared abdominal fué en promedio de 4,73 centímetros (Rango= 1,15 cm a 10 cm). En tres pacientes se realizó la técnica de separación de componentes consiguiéndose el cierre de la pared abdominal sin reintervención. El promedio de estancia fue de 22 (Rango= 19 a 28) días. Las complicaciones más frecuentes fueron infección del sitio operatorio (30%) y presión intraabdominal elevada (20%). Se presentó mortalidad en el 30% de pacientes. El cierre primario temprano mostró más complicaciones (Necrosis intestinal y presión intraabdominal elevada) en comparación con el cierre diferido.

CONCLUSIÓN: La mayoría de los pacientes con defecto congénito de pared abdominal nacen a una edad gestacional a término. La exposición de intestino delgado se observó en la misma proporción que la exposición de otros órganos. Los pacientes a los que se les realizó la técnica de separación de componentes con malla biológica no requirieron reintervención y presentan menos días de uso de nutrición parenteral al iniciar vía oral de manera temprana.

PALABRAS CLAVES: Gastrosquisis, Onfalocele, separación de componentes, malla biológica.

2. Abstract

Objective: Describe the clinical and surgical characteristics of the patients with congenital defects of the abdominal wall like Gastroschisis and Onphalocele as well as the post operatory results in the pediatric surgery service at Simon Bolivar Hospital during the 2010-2014 period.

Design: Observational descriptive retrospective study of a series of cases.

Materials and methods: 23 clinical histories of patients with Gastroschisis or Onfalocele where revised.

Results: Ten clinical histories accomplished the inclusion criteria. 90% of them showed Gastroschisis. The size of the abdominal wall defect is wide in 90% of the patients. The average size of the abdominal wall size was of about 4.73 cm (Range= 1.15 – 10 cm). In three of the patients the component separation technique was practiced, achieving the closing of the abdominal wall without reoperation. Length of stay was about 22 (Range = 19-28 days). The most frequent complications consisted of operatory site infection (30%) and intra-abdominal elevated pressure (20%). A 30% of mortality of patients was noted. Earlier primary closing showed more complications (intestinal necrosis and intra-abdominal elevated pressure) compared to the deferred closing.

Conclusion: The majority of patients with abdominal wall congenital defect are born in a termed gestational age. The exposition of the small intestine was observed in the same proportion that other organs' one. Patients who were treated with component separation technique with a biological net did not require reoperation and present less parenteral nutrition by initiating earlier oral nutrition.

Key words: Gastroschisis, Onphalocele, Component Separation, biological Mesh.

Introducción

Los defectos congénitos de Pared Abdominal como Gastrosquisis y Onfalocele son los más frecuentes en los pacientes recién nacidos, con una incidencia a nivel mundial de 4-5 /10.000 (1) en aumento. En las últimas seis décadas la sobrevida se ha incrementado hasta en un 90% gracias al desarrollo de técnicas quirúrgicas avanzadas y las constantes modificaciones del manejo neonatal. A pesar de estos avances, el manejo post quirúrgico de estas enfermedades continua siendo un reto, requiriendo intervenciones quirúrgicas diferidas, manteniendo el mayor tiempo de estancia hospitalaria en Unidad de Cuidado Critico. (1)

La Variedad de técnicas quirúrgicas descritas para cierre/cobertura del defecto de pared abdominal continúa siendo un factor crucial en los resultados a corto y largo plazo para el manejo de estas patologías. Se describen 2 técnicas Básicas: Cierre primario de fascia, Reparo diferido con Silo o con Bolsa de Bogotá. (2) Es relevante mencionar la aplicación de la técnica de Separación de Componentes, descrita inicialmente para adultos con defectos ventrales amplios, la cual muestra resultados alentadores en algunos reportes de casos de pacientes pediátricos. (3)

Esta investigación pretende revisar las técnicas que se han implementado en los pacientes con defecto congénito de la pared abdominal en el Hospital Simón Bolívar de la ciudad de Bogotá e identificar los resultados post operatorios con las técnicas aplicadas.

4. Marco teórico

4.1. Antecedentes

Los recién nacidos con defectos de la pared abdominal fueron reportados inicialmente en el siglo XVI por Ambrose Pare y por Lycra en Reosthenes. Taruffi, en 1894, introduce el término de Gastrosquisis, pero siempre fue confundida con el término Onfalocele. (2) Moore y Strokes dan claridad a la entidad clínica y definen los conceptos como se entienden actualmente de Gastrosquisis y Onfalocele. (3) Es en 1873 cuando se describe la primera corrección quirúrgica exitosa de Gastrosquisis realizada por Visicik. (5,6) Los siguientes años fueron marcados por gran variedad de técnicas y modificaciones realizadas para corregir este defecto, hasta llegar a cierre de pared abdominal diferido por etapas con uso de materiales protésicos como Silo con Viaflex en 1967 por Schuster o el Silo preformado presentado en 1995. Cabe anotar que ninguna técnica ha logrado un éxito universal o aceptación completa de los múltiples e ingeniosos métodos que hasta el día de hoy son descritos. (9)

4.2. Definición de defecto congénito de pared abdominal Gastrosquisis y Onfalocele

La Gastrosquisis es un defecto sin cubierta de membrana, usualmente menor de 4cm, compromiso de asas intestinales, estómago y órganos gonadales. Usualmente se presenta en el lado derecho del cordón umbilical, aun así se presentan excepciones. (3, 4) Esta descrita la presentación de Gastrosquisis Compleja cuando el tamaño del defecto de la pared abdominal supera los 4 cm y cuando los órganos abdominales expuestos presentan compromiso vascular como se observa en la Figura 1.

Figura 1. Fotografía que evidencia exposición inicial de asas intestinales delgadas a través de defecto congénito de pared abdominal descrito como Gastrosquisis. Se identifican asas intestinales con edema de pared y edema del meso intestinal.

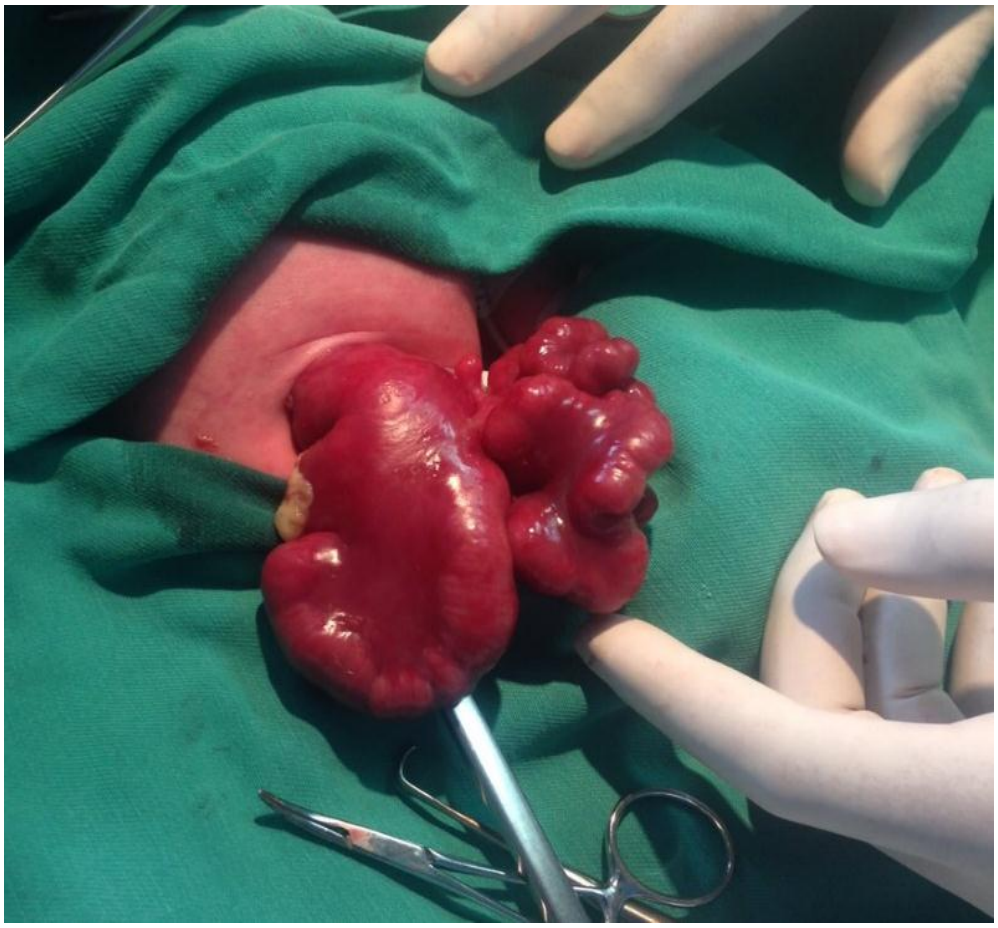

Los neonatos con Gastrosquisis son frecuentemente prematuros y presentan de manera común problemas respiratorios. Incluso los recién nacidos a término pueden tener menor talla para la edad gestacional. (9) También se reconocen asociaciones entre Gastrosquisis y patologías gastrointestinales como vólvulo por mal rotación, atresia, perforación y necrosis intestinal; a esto se le llama comúnmente Gastrosquisis complicada (Figura 1). (10)

El Onfalocele es un defecto de tamaño variable, usualmente mayor de 4 cm, cubierto por una membrana amniótica que contiene los intestinos y otros órganos abdominales incluyendo el hígado, el

bazo y órganos gonadales (Figura 2). Existen formas inusuales de presentación cefálica conocida como la pentalogia de Cantrell (11) en la cual se evidencia defecto supra umbilical, compromiso del pericardio, el tendón central del diafragma, defectos intracardiacos y hendidura esternal. Otra presentación inusual es Onfalocele caudal, conocido como extrofia cloacal, en la cual hay compromiso de la vejiga, epispadias, diastasas de la rama del pubis y ano perforado. (4, 6)

Sobre el Onfalocele gigante no hay estandarización en cuanto a la definición del tamaño de este defecto en términos de longitud o cantidad de víscera herniada. En reportes recientes de Childrens Hospital of Philadelphia se define al recién nacido con Onfalocele gigante aquel que presente el 75% o más del volumen hepático en el saco. Desafortunadamente no explica como realiza tal medición, dejando está a interpretaciones individuales. (6,12)

Tanto en el Onfalocele como en la Gastrosquisis, en el defecto de pared abdominal se encuentra la ausencia de retorno del intestino a la cavidad abdominal impidiendo la rotación y fijación del mismo, estos pacientes tienen mal rotación, a pesar de esto no es común encontrar obstrucción intestinal. (1)

Como lo muestra la tabla 1, todos los defectos de pared abdominal con importancia clínica se localizan en la región umbilical, con diferencias en cuanto a su localización específica en relación al ombligo, a la presencia o no de saco y su contenido o a la exposición de órganos intraabdominal. Sin describir en ninguno de ellos alteración en la formación muscular de la pared abdominal. (13).

Figura 2. Fotografía en la cual se evidencia defecto de la pared abdominal del paciente recién nacido, con saco vitelino el cual envuelve las asas intestinales. Onfalocele. Tomado de: http://www.visualdx.com/view/diagnosis/omphalocele

4.3 Epidemiología

La incidencia estimada de Gastroquisis en Estados Unidos está entre 0.4 - 3 / 10.000 nacimientos y parece estar en aumento; la incidencia de Onfalocele se encuentra en rangos de 1.5 – 3 por 10.000 nacimientos. En Irlanda durante el período de 20 años la prevalencia de nacimiento para Onfalocele se mantuvo estable en 2.5 / 10,000 nacimientos, mientras que la tasa para la Gastrosquisis aumentó significativamente durante la década de 1990 de 1,0 / 10.000 en 1991 a 4.9 / 10 000 en 2000 (25).

Tabla 1. Características clínicas de los diferentes defectos congénitos de pared abdominal

Defecto	Sitio del defecto	Saco	Contenido	Frecuencia	Anomalías asociadas	Pronostico
Onfalocele con pliegue lateral	umbilical	Si	hígado, intestino, bazo, gónadas	Común	Cromosómica y cardiaca	Aceptable, dependiendo de las anomalías asociadas.
Onfalocele con pliegue cefálico	Supra umbilical	Si	Hígado e intestino	Raro	Cardiacos, defectos pericárdicos, tendón central pobre de diafragma, hendidura esternal	Pobre
Gastrosquisis	Umbilical	No	Intestino	Común	Atresia intestinal	Bueno

Tomado de: Michael D. Klein Congenital Defects of the abdominal Wall. Captar 75. Pediatric Surgery Arnold G Coran.

Uno de los factores de riesgo más relacionados con la Gastrosquisis es la edad materna encontrando estudios que reportan una media de 23 años (rango, 16-35 años), las mujeres de edad <20 años presentan un riesgo aumentado de 7.82 (IC 95%, 4,34-14,08); las mujeres de 20 a 24 años presentan mayor riesgo 3,24 de Gastrosquisis fetal (IC 95%, 1,88-5,61) en comparación con las mujeres con edad mayor o igual 25 años. En contraste el Onfalocele está asociado a edad materna avanzada, mayores de 30 años. (6) También se ha asociado a tabaquismo, sustancias psicoactivas, vasoactivos como Pseudoefedrina y toxinas ambientales.

La Gastrosquisis es el defecto congénito con mayor tiempo de estancia hospitalaria (TEH) en la Unidad de Cuidad Critico. Los Centros para el Control de Enfermedades informan rangos de 35 a 41 días de hospitalización.

4.4 Embriología

La pared abdominal se forma al presentarse el plegamiento craneal caudal y lateral del disco embrionario. (Figura 2) A medida que se forma la pared abdominal, el rápido crecimiento del intestino genera su migración por fuera de la cavidad abdominal a través del anillo umbilical y dentro del cordón umbilical durante la sexta semana de gestación. Para la semana 10 a la 12 la pared abdominal está completamente formada y los intestinos retornan a la cavidad abdominal siguiendo un patrón estereotípico que resulta en la rotación normal del intestino y su posterior fijación. (1)

Se considera que la Gastrosquisis es generada por isquemia de la pared abdominal durante su desarrollo embrionario, el área para umbilical derecha está en riesgo porque esta irrigada por la vena umbilical derecha y la arteria Onfalomesenterica derecha hasta que involucionan. Si el proceso ordenado de desarrollo e involución presenta una alteración en algún grado o tiempo, se presenta un defecto de pared abdominal secundario a isquemia. (13)

En Onfalocele, el intestino no retorna al abdomen, permanece afuera en el cordón umbilical. Se considera un defecto en el plegamiento de la pared abdominal. Una cantidad variable de intestino delgado y otros órganos intraabdominal presentan herniación hacia el defecto dependiendo de su tamaño y localización. (14)

Figura 3. Embriología de la pared abdominal. A, Embrión de 2 semanas como un disco plano doblándose para formar las cavidades abdominales. B, A las 4 semanas el plegamiento está completo. El tubo intestinal se exteriorizara con el saco vitelino. C, A las 6 semanas la elongación del intestino medio entra en el saco umbilical. D, Vista desde el interior de la cavidad abdominal mostrando la relativa falta de soporte al lado derecho del cordón umbilical como resultado de la resorción de la vena umbilical.

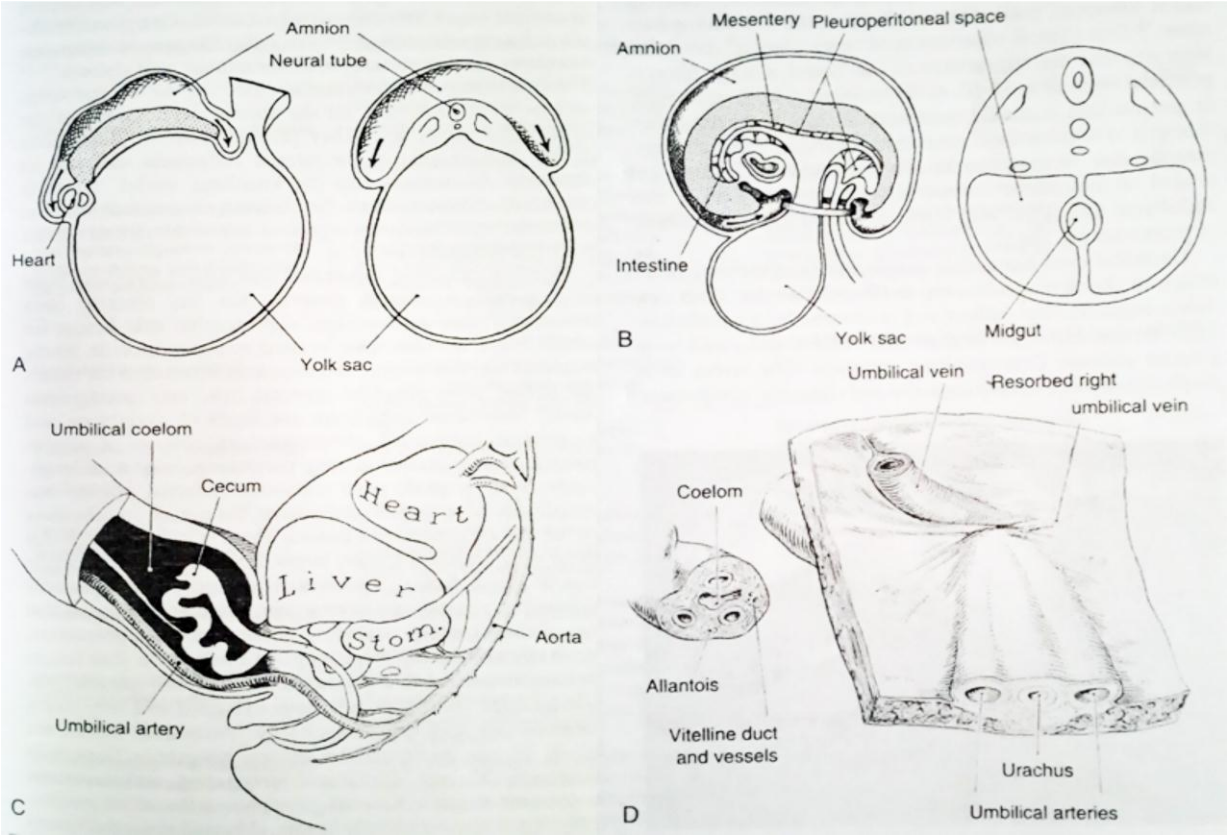

Tomado de: 1, Klein M, Congenital Defects of the abdominal Wall. Chapter 75. Pediatric Surgery. . Coran A, 2013.

4.5 Genética y aparición familiar - Anomalías asociadas

No existe un gen específico asociado a Gastrosquisis, mientras que el onfalocele es asociado a anormalidades del cromosoma 18, especialmente trisomía. Muchos síndromes clínicos incluyen defectos de la pared abdominal como Beckwith-Wiedemann, Shprintzen, Donnai-Barrow, Greshoni – Baruch. (14, 15)

Se presentan anomalías cuyo carácter clínico es de importancia para el manejo a largo plazo y el pronóstico de estos pacientes. En pacientes con Gastrosquisis se presentan anomalías con una incidencia entre el 10% y el 20% como se mencionó previamente las más significativas son del tracto gastrointestinal. En el 10% se presenta estenosis o atresia resultante de insuficiencia en la irrigación vascular del intestino en el momento del desarrollo de Gastrosquisis, más común secundario a la compresión del pedículo mesentérico vascular a través del anillo umbilical. Otras anormalidades asociadas como testículos no descendidos, divertículo de Meckel, duplicaciones intestinales. Las asociaciones externas a la cavidad abdominal o tracto gastrointestinal, tales como alteraciones cromosomales, son inusuales. (16)

En contraste los pacientes con onfalocele tiene una alta incidencia de anomalías asociadas (50 – 70%). Presenta alteraciones cromosómicas como trisomía 13,14, 15, 18 y 21 las cuales se reflejan en el 30% de los casos. Son frecuentes los defectos cardiacos presentándose en un 30% a 50% de los casos. Las principales anomalías congénitas asociadas a estos defectos se describen en la Tabla 2. (13-15)

En el onfalocele, las principales anomalías se presentan en defectos del septo interventricular, defectos del septo auricular, ectopia cordis, atresia tricúspidea, coartación de la aorta, hipertensión pulmonar persistente del recién nacido. Estos pacientes presentan macrosomia (4 kg por encima del peso normal). Presencia de reflujo gastroesofágico en el 43% de los casos. (14,15)

En la Gastrosquisis, en los primeros años de vida el 16% de los infantes presento reflujo gastroesofágico, (17) el 15 % presento testículo no descendido aunque algunas veces corrige de

manera espontánea. (18) Muchos estudios muestran también asociación entre dismotilidad colonica y Gastrosquisis.

Tabla 2. Anomalías congénitas asociadas a los defectos de pared abdominal: Gastrosquisis y Onfalocele.

SISTEMA	GASTROSQUISIS %	ONFALOCELE %
Cardiaco	2- 12	7-47
Respiratorio	<1	1-4
Sistema nervioso central	2-10	4-30
musculo esquelético	<1-10	4-25
Gastrointestinal	5-40	3-20
Genitourinario	3-10	6-20
Facial	1-3	1-14
Cromosomal	<1- 3	3-20

Tomado de: Congenital defects of the abdominal Wall. Chapter 75: Pediatric Surgery. Coran A.

4.6 Diagnóstico prenatal

En el líquido amniótico la elevación de Alfa Feto Proteína (AFP), la cual es un análogo fetal de la albúmina, refleja las anomalías cromosómicas y defectos del tubo neural, también esta elevada en presencia de defectos de la pared abdominal cuando no hay presencia de mielomeningocele. (19) La magnitud de la elevación depende del defecto Gastrosquisis – onfalocele. En Gastrosquisis la AFP es usualmente anormal, con elevación mayor a nueve veces lo normal. En contraste en onfalocele, AFP esta elevada solo cuatro veces el valor normal. Esto significa una menor sensibilidad del estudio AFP para diagnóstico de onfalocele. (20)

La sensibilidad de estudios como ecografía obstétrica para detectar defectos como onfalocele es de 75% y para Gastrosquisis del 83%. La primera edad en la que se detectó onfalocele es de 18+/-

semanas, y de Gastrosquisis de 20 +/- 7 semanas. Solo el 41% de los fetos examinados con onfalocele nacieron vivos. Veintidós 22% fueron muertes fetales y en 37% se terminaron los embarazos. Cincuenta y nueve 59% de los fetos con Gastrosquisis nacieron vivos, con 12% de muertes fetales y 29% embarazos terminados. (21,22)

Figura 4. Ecografía tomada a las 29 semanas de gestación: defecto abdominal lateral izquierdo, con exteriorización de intestino delgado, colon e hígado.

Tomado de: Shi Y, Farinelli C, Left-sided gastroschisis whit placenta findings case reporte and literatura review. Int J Clin Exp Pathol. 2012; 5 (3): 243-246.

La ecografía obstétrica es un estudio realizado de rutina para identificar también anomalías asociadas al defecto congénito de la pared abdominal, en el caso de Gastrosquisis se describe la atresia intestinal. En Onfalocele la ecografía tiene una incidencia del 25% en la detección de anomalías asociadas. Adicionalmente se benefician de estudios como ecocardiograma ante la presencia de anomalías cardiacas. (21,23)

La identificación de estos defectos por medio de la ecografía obstétrica provee la asesoría oportuna a la familia y permite preparar el cuidado posnatal óptimo. Desafortunadamente el estudio depende de la posición del feto, indicación del estudio, la experiencia y experticia del operador.

4.7 Manejo quirúrgico

Inicialmente realizará la exploración del defecto de la pared abdominal presentado, se tomará el cordón umbilical realizando una pequeña tracción, posteriormente reducción asa por asa del intestino. En muchos casos con defectos pequeños es viable realizar el cierre primario del defecto dejando el cordón umbilical como el borde lateral izquierdo del cierre a nivel de la línea media en los casos de Gastrosquisis.

De acuerdo con Klein, (1) como en la mayoría de los casos el intestino estará perfectamente normal se debe realizar una rápida reducción de este a la cavidad abdominal lo que permitirá realizar cierre primario, menor edema de asas y menor acumulo de membranas de fibrina. La búsqueda del cierre debe realizarse inmediatamente después del parto. Manteniendo especial atención a la medición de la presión inspiratoria pico menor de 25 cm de H2O, o a la Sonda nasogástrica con presiones menores a 20 cm de H2O, lo que permite pensar en un cierre primario seguro.

Las siguientes complicaciones se relacionan con el cierre primario: Perforaciones antemesentéricas, perforación de yeyuno y colonica, peritonitis meconial, cirrosis hepática por nutrición parenteral prolongada.

4.7.1 Técnicas Diferidas de manejo quirúrgico: Gastrosquisis y Onfalocele

El cierre por etapas (diferido) es tan exitoso que es preferible evitar algunas de las complicaciones del cierre primario como lo son el aumento de la presión abdominal, compromiso respiratorio, disminución del retorno venoso con la disminución del gasto urinario y del gasto cardiaco, compromiso de la irrigación sanguínea al intestino y la acidosis relacionada a la presión sobre las venas hepáticas al reducir el hígado.

- *Prótesis con Silo y Técnica de Bolsa de Bogotá (Bolsa de Laparostomía)*

Ante la evidencia de aumento de la presión intraabdominal que limita el cierre primario o de piel, se aplican técnicas como la prótesis con Silo para la reducción de las vísceras a la cavidad abdominal en un periodo aproximado de 1 semana. La ventaja de este dispositivo es la fácil fabricación en forma de chimenea utilizando bolsas de Viaflex o dispositivos modernos como el separador de Alexis.

Esta técnica aparece con Fisher en 1985, (Figura 5) consiste en colocar una bolsa de Viaflex o Alexis, conteniendo las asas intestinales, la cual se fija alrededor del defecto con una banda elástica o con sutura consiguiendo una reducción gradual del contenido abdominal en los siguientes días, para poder hacer el cierre final. Se considera que esta técnica permite beneficios fisiológicos obtenidos tempranamente, con parámetros ventilatorios bajos, mejor gasto urinario. (34,37)

Sin embargo, la técnica de Prótesis Silo aún es controversial ya que no se considera como el tratamiento óptimo en casos de cierre de pared abdominal en recién nacidos con Gastrosquisis. (28) De acuerdo a una encuesta realizada en Europa y Norte América, la mayoría de cirujanos preferían el cierre tradicional que la técnica de Prótesis Silo, debido a que con el silo se incrementa el riesgo de necrosis intestinal, lo cual requiere posterior resección. (37)

Figura 5. Fotografía Prótesis Silo. Se observa paciente con sistema de reducción diaria secuencial con Silo, en este caso el material del mismo es una malla no absorbible de polipropileno. Las asas intestinales están rodeadas y sostenidas por un dispositivo de tracción que evita que el meso intestinal se lesione o rote, generando hipoperfusión o isquemia de las asas.

Tomado de: Parida L, Pal K, Al Buainain H, Staged Closure of Giant Omphalocele using Syntetic mesh. APSP J Case Rep 2014; 5 (3):27

Los pacientes con diagnóstico de Onfalocele y Gastrosquisis, que fueron llevados a cierre de pared abdominal en etapas con técnicas convencionales como epitelización y reducción del contenido intestinal a la cavidad con cierre primario de piel, respectivamente. En el seguimiento tardío post operatorio se realizó el diagnostico de eventración (hernia incisional), se reintervinieron con la técnica de separación de componentes. Por lo cual queda claro que estas opciones convencionales llevan a al menos 1 o múltiples re intervenciones para lograr el cierre adecuado de la fascia. (7,36)

Al disminuir progresivamente el edema de las asas intestinales se realiza el retiro del dispositivo Protésico Silo, para evaluar el estado de las asas intestinales y otros órganos abdominales, es necesario tener control de la presión de la cavidad intraabdominal para realizar el procedimiento de separación de componentes. Una vez se retira el Silo, se procede a cubrir el defecto con Bolsa de Bogotá, descrita inicialmente como una Técnica de Laparostomía en adultos.

Figura 6. Fotografía Tecnica con Bolsa de Bogota. **A.** Paciente con defecto de pared abdominal con diagnóstico de Gastrosquisis mayor de 5 cm. Los órganos están contenidos en la cavidad abdominal con técnica de Bolsa de Bogotá (Bolsa de Laparostomía). **B.** Pared abdominal con exposición de asas intestinales a través de defecto congénito descrito como Gastrosquisis, tejido muscular indemne, asas intestinales con adecuada perfusión, moderado eritema en la piel.

A. B.

.

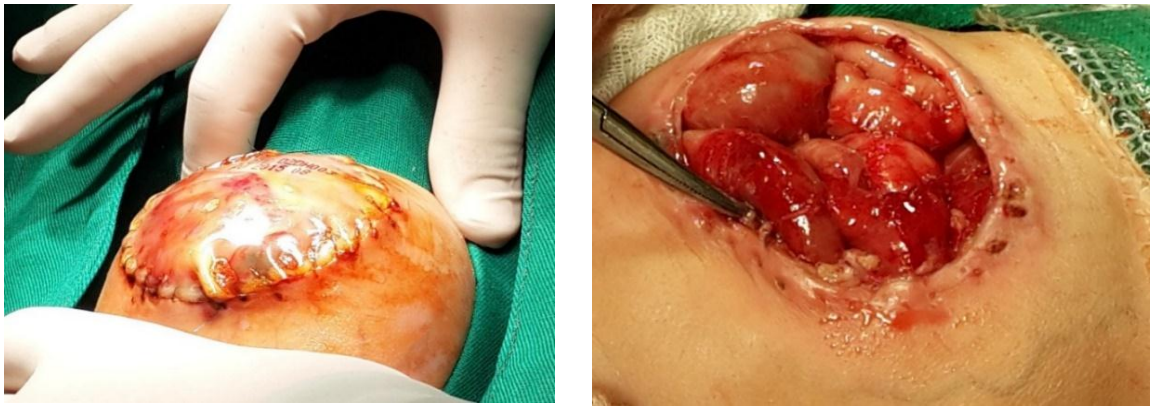

4.7.2 Técnica de separación de componentes

Se retira el material que está protegiendo el defecto abdominal, como se ve en la Figura 6. Se realiza revisión sistemática de la cavidad, requiriendo lisis de adherencias intestinales y entre los órganos exteriorizados, continuando con una revisión sistemática de los 4 cuadrantes para identificar otras patologías asociadas. Asegurándose que el tejido de la pared abdominal está completamente libre. Se tallan flaps de tejido bilateral que incluyen piel y tejido celular subcutáneo para exponer la fascia del musculo oblicuo externo (musculo oblicuo mayor). Se evalúa el nivel de tensión que se crea al realizar

contra tensión entre las fascia y de esta manera se evalúa la posibilidad de continuar con la técnica o realizar otras maniobras. La disección continua hasta que la aponeurosis del musculo oblicuo externo se expone 2 cm lateral al borde lateral del musculo recto abdominal. A continuación se incide a través de la fascia del musculo oblicuo externo a 1cm lateral al musculo recto abdominal, la extensión del tejido aumenta al extender la incisión en dirección cefálica o caudal permitiendo identificar las fibras del musculo oblicuo interno (musculo oblicuo menor).

La disección del músculo oblicuo externo se realiza para permitir un cierre primario de fascia en la línea media con mínima tensión, e incluso sin ella. La misma técnica se repite en el lado contralateral. Posterior a la liberación del tejido, la vaina del musculo recto abdominal se aproxima con puntos continuos de Pds y a continuación se realiza el cierre de piel. Se ha descrito el uso de material protésico Malla Biológica ya sea con la técnica Onlay o Underlay para soportar la línea media, funcionando como refuerzo de la pared abdominal. (32)

4.7.2.1 Técnica Separación de Componentes en pacientes pediátricos

En comparación con los pacientes adultos en quienes se puede usar Material Protésico (Malla) sintética o Biológica, en los pacientes pediátricos se utilizan únicamente materiales degradables como la Malla Biológica y sutura absorbible Pds (Polidioxanona), para el cierre de la fascia, este material junto con la sutura absorbible de Vicryl (poliglactina) se utiliza también para la fijación de la Malla. Se recomienda siempre la fijación con puntos transfasciales, del buen uso de la técnica quirúrgica dependen los resultados del procedimiento. Está descrito el uso de drenes subcutáneos de acuerdo a criterio del cirujano, para manejar la formación de seromas o hematomas. (28,32)

Figura 7. Separación de Componentes. Disección de Flaps bilaterales (A) se realizan para exponer la fascia del musculo oblicuo mayor (B) 1 a 2 cm lateral al borde del musculo recto abdominal. La fascia del musculo oblicuo externo es incidida (C) aproximadamente a 1 cm del borde lateral del musculo recto abdominal (D) exponiendo el musculo oblicuo interno.

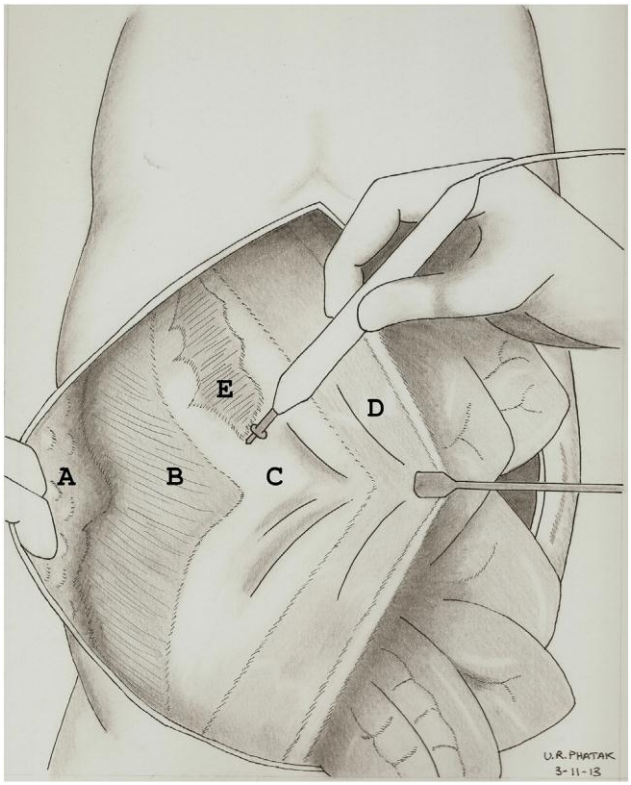

Tomado de Levy S, Tsao K, Cox Ch S Component separation for complex congenital abdominal. Wall defects: not just for adults anymore. Journal of Pediatric Surgery (2013) 48, 2525–2529.

Levy S et Al (28) aplica la técnica de separación de componentes (SC) Figura 7, en 5 pacientes que cumplen con las indicaciones para el procedimiento de los cuales 3 son Recién Nacidos, describe el uso de Malla Biológica como refuerzo en el proceso de reconstrucción de la pared abdominal. Realiza el seguimiento Post operatorio con una media de 16 meses (3-34 meses) sin evidencia de recurrencia.

Se considera que el manejo de los defectos de Gastrosquisis y onfalocele en especial los mayores a 5 cm es todo un desafío para el especialista. El tiempo quirúrgico y método óptimos para realizar el reparo de estos defectos abdominales congénitos se encuentra en estudio, a pesar de esto se emplean diferentes estrategias de tratamiento.

Aunque los datos a largo plazo son escasos, la recurrencia de hernia incisional o eventración se reporta una media de 50% (rango 0-100%) de niños con defectos congénitos de pared abdominal sometidos a reparo quirúrgico primario únicamente con material protésico (Malla) Biológica como puente y una mediana de 18% (rango 0-75%) en aquellos a los que se realiza reparos por técnicas en etapas. (13)

En el 2008, Van Eijck FC, De Blaauw I, Bleichrodt RP, et al., presentaron como técnica alternativa el uso de separación de componentes SC como parte del reparo tardío del onfalocele gigante, sin evidencia de recurrencia en sus series originales. Adicionalmente un subconjunto de sus pacientes fue reevaluado después de una media de 4.5 años y demostraron una funcionalidad y tamaño muscular similar a los pacientes control de la misma edad sin evidencia clínica de recurrencia. (14)

Posteriormente Van Eijck (35) describe el beneficio de la separación de componentes es la liberación de las capas musculares permitiendo expansión de la pared abdominal y cierre de la fascia en la línea media. Esto ofrece el cierre definitivo de los defectos congénitos de la pared abdominal en recién nacidos así como la disminución de comorbilidades asociadas a múltiples intervenciones y la recurrencia de hernias incisionales, encontrando la técnica de separación como una opción en el manejo de hernias recurrentes en niños. (15)

La movilización de la piel y el tejido celular subcutáneo es necesario al realizar la técnica de SC, con esto se evidencia la predisposición de los pacientes pediátricos a complicaciones como infección del sitio operatorio, hematomas, seromas y dehiscencia de la sutura. (15)

Las complicaciones de la técnica de SC son menos extensas que las presentadas en técnicas como el reparo en puente con material protésico (Malla) Biológica. Es importante aclarar que a los pacientes de este estudio se les realiza refuerzo con material protésico (Malla) biológica, la cual no tiene necesidad de ser removida en casos de contaminación del campo operatorio. (16)

Otra complicación presente es la necrosis de la piel que se presenta comúnmente en pacientes con cirugías previas especialmente si se altera la vasculatura de la pared abdominal. Se ha descrito la técnica de SC endoscópica en adultos, la cual minimiza el daño a los vasos epigástricos, pero esta técnica no está descrita en pacientes pediátricos. (3, 17)

Muchas de las técnicas aplicadas para el reparo de los defectos de pared abdominal congénitos no permiten la aproximación de la vaina fascial de los músculos rectos abdominales por la existencia de desproporción viscero-abdominal y la retracción lateral del musculo recto abdominal, describiendo en algunos casos la necesidad del uso de material protésico (Malla) como puente fascial. (27,35)

4.7.2.2 Malla Biológica

Las características del material protésico ideal para pared abdominal están descritas, sin embargo el material ideal no ha sido identificado. (38) Se dispone de muchos materiales protésicos para el cierre de defectos de pared abdominal cuando no existe un adecuado tejido musculofascial

autógeno que permita el cierre primario libre de tensión o cuando se requiere fuerza de tensión adicional. El Polipropileno es el material más usado en adultos actualmente. De este tipo de material se cuenta con reportes de complicaciones como infección de la herida, fistula intestinal, erosión hacia las vísceras abdominales, extrusión de la malla entre otras. (40) Estudios actuales permiten usar conocimientos químicos para disminuir la tasa de resorción descrita en los defectos de recurrencia de hernia. (29)

Figura 8. Fotografía: Técnica de separación de componentes en defecto de pared abdominal de paciente con Gastrosquisis A. Disección de la fascia del Musculo Oblicuo Externo a 1 cm del M Recto abdominal del lado izquierdo. Se aprecia una clara exposición del musculo Oblicuo interno y con Camps se realiza tracción del tejido para afrontar a línea media. B. Completando la separación de la fascia del Musculo Oblicuo Externo permitiendo al tejido muscular del lado izquierdo aproximación hacia la línea media.

A. B.

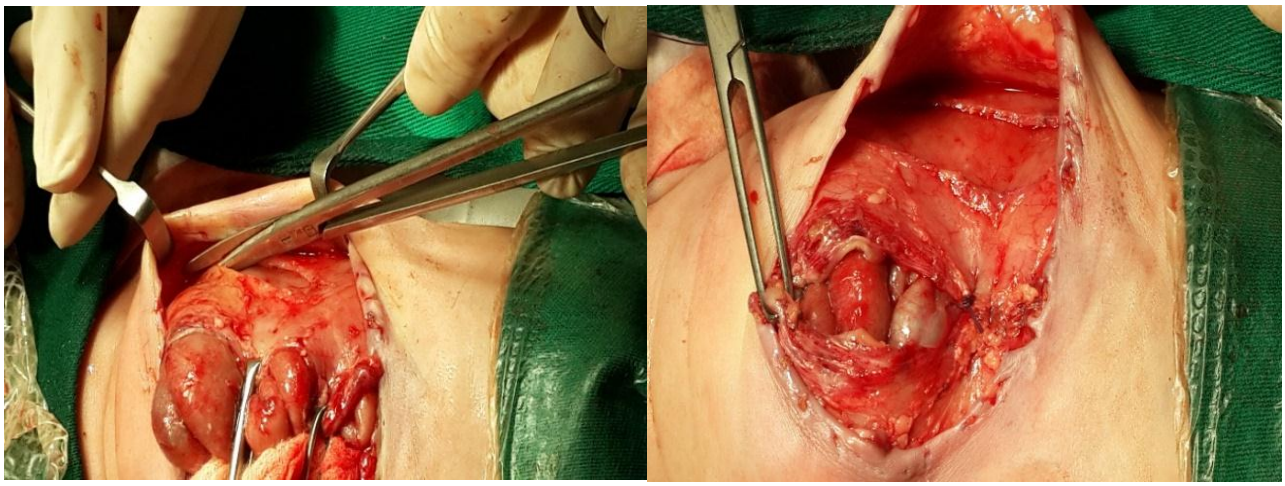

.

La medicina regenerativa es un campo multidisciplinario emergente que involucra la biología y la ingeniería buscando incrementar la calidad en salud por medio de la restauración y mejora de tejidos y órganos funcionales.

Figura 9. Cierre de pared abdominal en línea media Al realizar la separación de componentes contralateral permite el afrontamiento completo de la vaina fascial de los músculos rectos abdominales en la línea media. Cierre de fascia con

puntos de sutura Pds. Refuerzo del cierre de vaina muscular con malla Biológica técnica Underlay (debajo del componente fascial) con puntos transfasciales de Pds.

El origen de los tejidos utilizados para la producción de la Prótesis (Malla) Biológica es de porcinos, específicamente de la capa submucosa de intestino delgado, en donde se encuentra la Matriz Extracelular. Se trata de tejidos libres de patógenos específicos cumpliendo con los requisitos de la FDA y la norma ISO 22442-2:2007.

Los tejidos son llevados a tratamientos mecánicos, químicos y físicos que permiten obtener una matriz extracelular segura cuyo componente principal es el colágeno, el cual es uno de los materiales más utilizados en medicina para reparar daños o traumas de tejidos blandos, debido a su bio-compatibilidad y su capacidad para promover la regeneración de tejido. Esta proteína estructural representa en los mamíferos 30% de las proteínas totales del organismo. Su función es mecánica y de soporte siendo un componente importante de la matriz extracelular.

Figura 10. Cierre de piel con proceso de cicatrización instaurado al cuarto día Post operatorio. Cierre de piel con sutura absorbible Monocryl (poligrecaprona) con pequeña zona de necrosis en línea media, evidencia de hiperemia de la piel.

A través de todos los procesos que se realizan se mantienen controles para monitorear y determinar la carga microbiológica (unidades Formadoras de Colonias UFC) de diferentes tipos de microorganismos como hongos, levaduras, bacterias y coliformes con resultados esperados de < 10 UFC. Así mismo se realizan pruebas al tejido para confirmar la ausencia de patógenos como salmonella, Staphilococcus, Escherichia Coli y Pseudomonas.

Mediante el proceso de Liofilización se retira el contenido de humedad por sublimación, de tal forma que se conservan las características estructurales del material como es su porosidad. Mitigando la degradación de los componentes biológicos propios de la matriz y los productos de conservan por más tiempo y permite que la hidratación del producto previo a su uso es más rápida. La Matriz

Extracelular (MEC) aislada del intestino delgado del porcino es una membrana selectivamente permeable para el refuerzo de tejidos en diferentes aplicaciones quirúrgicas. Adicionalmente su manipulación es fácil permitiendo cortar, suturar, doblar y fijar aun hidratada.

Utilizada como refuerzo de tejidos blandos la malla multilaminar es usada en procedimientos quirúrgicos como eventrorrafía, corrección de hernias diafragmáticas, inguinales umbilicales hiatales y para esofágicas en pacientes adultos. En nuestro caso, los pacientes pediátricos con patologías como Gastrosquisis y Onfalocele. La malla biológica permite la remodelación del tejido nativo, es reabsorbible y no limita el crecimiento del paciente ni genera molestias con el tiempo. Puede dejarse en contacto con las asas intestinales y adicionalmente es un producto resistente a la infección. (41)

A partir de la necesidad de obtener una malla con las características adecuadas se realizan estudios en los cuales se compara la malla de polipropileno y la malla de material biológico, Clarke, et al (41) comparan la malla de material biológico (SIS- Small Intestine Submucosa) con polipropileno, en modelos caninos, con defectos del anillo inguinal o defectos amplios musculofasciales. Los resultados de su estudio sugieren que la malla SIS mantiene suficiente fuerza mientras funciona como un andamio para el tejido del huésped permitiendo crecimiento y remodelación. Al analizar los implantes de SIS se encontró completamente reemplazado por colágeno a los 4 meses, dejando el tejido libre de material extraño. Este tejido conectivo organizado es muy diferente del tejido fibroso, pobremente organizado y granulomatoso que se encuentra alrededor de la malla de polipropileno. Se encuentra también menor producción de reacción inflamatoria crónica por pate de los macrófagos la cual se presenta en menor plazo que la presentada por la de la malla de polipropileno. La aparente resistencia a

la infección de la malla SIS se debe a la rápida penetración capilar (2 -4 días) permitiendo la presencia de células de defensa a nivel local de manera temprana en el proceso de cicatrización.

Figura 11. Fotografía Paciente con defecto congénito de la pared abdominal a quien se realiza técnica de separación de componentes con Malla biológica Deshidratada en cavidad abdominal como refuerzo del cierre del tejido musculofascial, tiene contacto con asas intestinales, se mide el tamaño de la misma para la fijación.

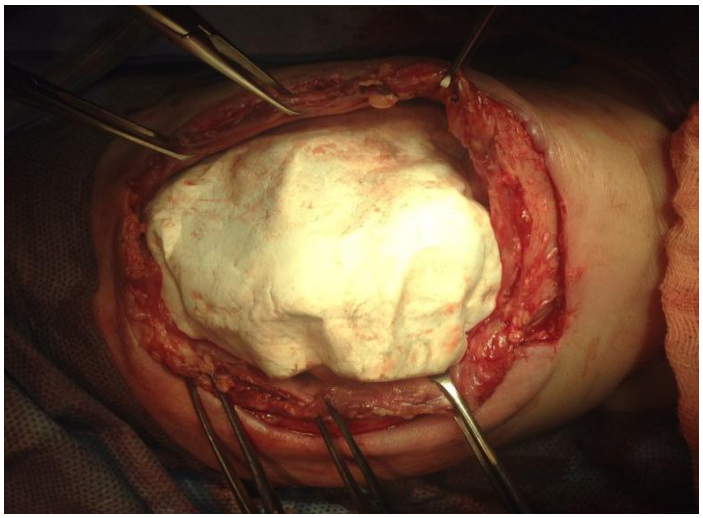

Figura 12. Fotografía**.** Paciente con defecto congénito de la pared abdominal a quien se realiza técnica de separación de componentes con Malla biológica hidratada, en cavidad abdominal como refuerzo del cierre del tejido musculofascial. Tiene contacto con asas intestinales, se torna transparente permitiendo ver las asas intestinales.

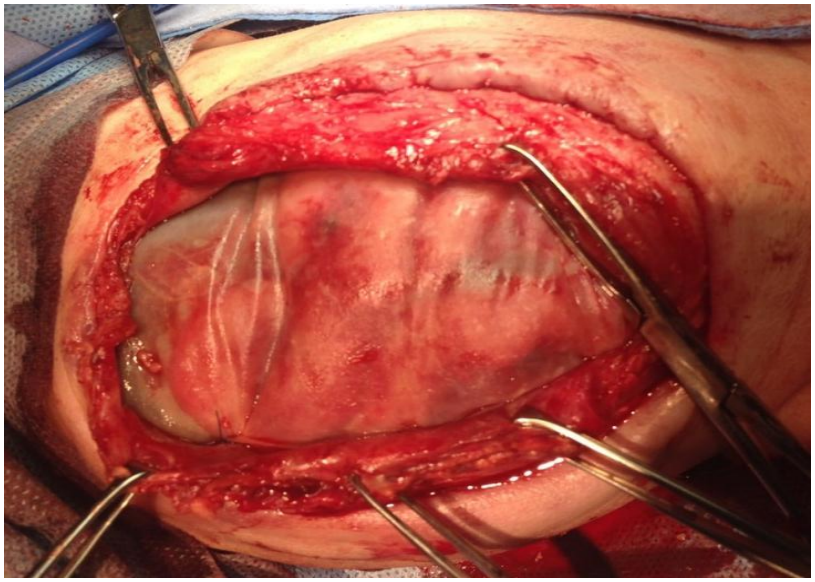

4. **Problema**

Se describen en la literatura diferentes técnicas quirúrgicas para el manejo de patologías congénitas de la pared abdominal (Gastrosquisis y Onfalocele), algunas básicas, como la técnica de Silo para sostener los órganos abdominales exteriorizados y la Bolsa de Bogotá. (29) Estas permiten el control inicial de los órganos expuestos y de manera diferida en algunos casos, realizar el cierre de la pared abdominal, en otros únicamente el cierre de la piel. No se cuenta con estudios que analicen estas técnicas quirúrgicas y su influencia en la evolución post operatoria de los pacientes pediátricos.

Actualmente se describen técnicas avanzadas como la separación de componentes y uso de Malla Biológica en adultos con defectos amplios de la pared abdominal. (32) estas se han extrapolado e implementado en algunos casos pediátricos desconociendo sus ventajas en cuanto a complicaciones postoperatorias, días de estancia y re intervenciones. (28)

Estas técnicas se han implementado en los pacientes con diagnóstico de Gastrosquisis y Onfalocele en el Hospital Simón Bolívar de la ciudad de Bogotá, este trabajo busca describir y evaluar los resultados quirúrgicos y clínicos post operatorios.

5. Justificación

Los defectos de pared abdominal en pacientes pediátricos son un reto quirúrgico ya que pueden llevar a una morbimortalidad significativa, encontrando una tasa de mortalidad perinatal de 12,7% (IC 95%, 8,7-16,7), con una tasa de muerte fetal 9,8% (IC del 95%, 6,3-13,3) (26, 31). La prevalencia de Gastrosquisis ha ido en aumento particularmente en mujeres adolescentes, mientras que la de Onfalocele ha ido disminuyendo teniendo en cuenta variaciones geográficas y raciales / étnicas, lo que confirma aún más la noción de diferentes etiologías de las dos anomalías congénitas. (25)

La recurrencia de hernia incisional o eventración se reporta una media de 50% (rango = 0-100%) de niños con defectos congénitos de pared abdominal sometidos a reparo quirúrgico primario únicamente con Malla Biológica en Puente y una mediana de 18% (rango 0-75%) en aquellos a los que se realiza reparos por técnicas en etapas. (27)

Hasta el momento no hay una estandarización adecuada para el manejo quirúrgico de esta patología, teniendo en cuenta el defecto congénito encontrado, su clasificación de acuerdo al tamaño y el grado de compromiso de órganos intraabdominales. Se hace relevante determinar los resultados postoperatorios utilizando técnicas quirúrgicas Básicas, uso de Malla Biológica o técnicas combinadas. (28-30)

En la población pediátrica que consulta al HSB no existen estudios sobre la evolución clínica de pacientes intervenidos quirúrgicamente con defecto de la pared abdominal, ni una descripción clara de las técnicas quirúrgicas utilizadas y sus resultados post operatorios.

Por lo tanto, se realiza en la presente investigación el seguimiento de los pacientes con Gastroquisis y Onfalocele en el periodo de 2010 a 2014 en el Hospital Simón Bolívar, que fueron tratados con diferentes técnicas quirúrgicas clásicas hasta el uso de la técnica de separación de componentes utilizada hasta ahora en adultos, como una forma de responder a la necesidad de conocer mejor la evolución de los recién nacidos con esta patología y el abordaje quirúrgico que se realiza para estos casos.

6. Objetivos

7.1 Objetivo general

Describir las características clínicas y quirúrgicas de los pacientes con defectos congénitos de pared abdominal como Gastrosquisis y Onfalocele y los resultados postoperatorios en el servicio de cirugía pediátrica del Hospital Simón Bolívar en el periodo de 2010 a 2014.

7.2 Objetivos específicos

- Medir la frecuencia de defectos congénitos de pared abdominal
- Establecer comorbilidad asociada al defecto congénito de pared abdominal
- Describir las técnicas quirúrgicas utilizadas: cierre primario, bolsa de Bogotá, Prótesis Silo, separación de componentes, malla en puente.
- Observar estado postoperatorio en cuanto a días de estancia hospitalaria, complicaciones, re intervenciones.
- Medir otras variables asociadas al defecto congénito de pared abdominal y a las técnicas quirúrgicas utilizadas.
- Comparar las técnicas respecto a los días de estancia y complicaciones.

7. Aspectos metodológicos

8.1 Tipo de estudio

Estudio observacional descriptivo retrospectivo tipo serie de casos.

8.2 Población de referencia

Se revisan las historias clínicas de 23 pacientes con diagnóstico de Gastrosquisis u Onfalocele, de las cuales solo 10 historias clínicas cumplen con los criterios de inclusión.

8.3 Variables

A continuación se describen las variables utilizadas en la presente investigación:

Tabla 3. Descripción de las variables

VARIABLE	DEFINICION CONCEPTUAL	DEFINICION OPERACIONAL	ESCALA DE MEDICION
Control Prenatal			
Edad de la madre	Edad en años en el momento del parto	Mayor o menor de edad	Nominal
Resultado de ecografía	Impresión diagnóstica por medio ecográfico	Gastroquisis Onfalocele Polihidramnios Otro	Nominal
Líquido Amniótico	Presencia de polihidramnios	Si No	Nominal
Exámenes química sanguínea	Los exámenes realizados durante control prenatal AgHB, VIH, Toxoplasmosis, VDRL	Positivo o Negativo	Nominal

Datos del Parto			
Edad gestacional	Semanas de embarazo en el momento del parto.	Número de semanas	Razón
Vía del Parto	Parto por vía Vaginal o Parto por Cesárea	Vaginal Cesárea	Nominal
Género	Género identificado al neonato en el parto	Femenino Masculino	Nominal
Peso al nacer	Peso en gramos del neonato	Número de gramos	Razón
Talla al nacer	Longitud del neonato	Centímetros	Razón
Diagnóstico	Diagnóstico confirmado de defecto congénito de pared abdominal	Gastrosquisis Onfalocele	Nominal
Tamaño del defecto	Medida del defecto congénito de la pared abdominal	Centímetros	Razón
Contenido del defecto	Exposición de órganos de la cavidad abdominal a través del defecto	Intestino delgado Intestino delgado, estómago, colon Intestino delgado, hígado Intestino delgado, estómago. Intestino delgado, estómago, hígado	Nominal
Complicaciones asociadas a los órganos de la cavidad abdominal	Descripción detallada del estado clínico de los órganos expuestos a través del defecto de la pared abdominal	Isquemia Necrosis Mal rotación intestinal Fistula intestinal	Nominal

Manejo Quirúrgico			
Técnicas Quirúrgicas Utilizadas	Se describen las técnicas utilizadas para manejo de Gastrosquisis y Onfalocele	Cierre de piel Cierre Fascia y piel Bolsa de Bogotá Silo Separación de componentes con malla	Nominal
Numero de Cirugías Realizado	Cantidad de intervenciones realizadas hasta el egreso de cada paciente	Número de veces que requirió intervención quirúrgica	Razón
Evolución Clínica durante Hospitalización			
Complicaciones durante la Evolución Clínica	Condiciones clínicas que requieren manejo clínico o quirúrgico adicional.	PIA Alta Isquemia o Necrosis intestinal ISO superficial Hipovolemia Respiratorias Infecciosas	Nominal
Uso de Ventilación Mecánica	Tiempo de ventilación mecánica durante el manejo intrahospitalario	Número de días	Razón
Nutrición parenteral	Número de días de alimentación parenteral durante hospitalización	Número de días	Razón
Vía Oral	Edad al inicio de Vía oral y tolerancia a la misma	Edad en días	Razón
Estancia Hospitalaria	Días promedio de estancia hospitalaria	Número de días	Razón
Mortalidad	Tipo de egreso del paciente	Vivo Muerto	Nominal

8.4. Criterios de inclusión

- Historias Clínicas de pacientes con diagnóstico de Gastrosquisis u Onfalocele atendidos en al servicio de cirugía pediátrica del Hospital Simón Bolívar entre el 2010 y 2014.
- Historia clínica completa

8.5. Criterios de exclusión

- Historia clínica de pacientes con mortalidad temprana por patologías congénitas concomitantes severas.
- Historia clínica de pacientes con Gastrosquisis y Onfalocele con infección por VIH.
- Historia clínica de pacientes con manejo quirúrgico inicial de patología congénita de la pared abdominal extra institucional

8.6 Técnica de recolección de información

Se diseñó un formato de registro de información teniendo en cuenta las variables establecidas (Anexo A).

8.7 Procedimiento

Se realizó la revisión de historias clínicas del servicio de cirugía pediátrica del Hospital Simón Bolívar del periodo comprendido 2010 a 2014. Se identificaron los casos presentados con defectos congénitos de la pared abdominal ya sean Gastroquisis u Onfalocele que cumplieran con los criterios de inclusión. Posteriormente se recolectaron los datos en el formato diseñado.

8.8 Plan de análisis de resultados

Los datos fueron organizados en base de datos de Excel 2007, posteriormente se realizó análisis descriptivo con frecuencia y porcentaje de cada una de la variables. Finalmente se crearon tablas para el análisis de resultados.

8.9 Aspectos Éticos

Esta investigación no presenta ningún riesgo para los participantes ya que es un estudio descriptivo, que emplea el registro de datos de historias clínicas y no se realizó ninguna intervención o modificación intencionada de las variables biológicas, fisiológicas, psicológicas o sociales de los individuos que participan en el estudio, de acuerdo a la Resolución 8430 de octubre 4 de 1993. Por lo cual no requiere de un consentimiento ni asentimiento informado.

Los investigadores están familiarizados con las normas éticas internacionales para investigación en seres humanos como el Código de Núremberg, el Reporte Belmont y la Declaración de Helsinki de la

Asociación Médica Mundial. Los datos e información extraída es para uso exclusivamente investigativo y es de carácter confidencial.

8.10 Cronograma

Tabla 4. Cronograma de actividades

ACTIVIDADES POR MES	1	2	3	4	5	6	7	8
Revisión de la literatura								
Diseño metodológico								
Aprobación comité de investigación y comité de ética								
Búsqueda de datos								
Registro y tabulación								
Análisis estadístico								
Conclusiones e informe final								

8.11 Presupuesto

Tabla 5. Presupuesto

CONCEPTO	COSTO (Pesos)
Personal	$ 1.200.000
Materiales	$ 400.000
Transporte	$ 320.000
Otros	$350.000
TOTAL	$2.270.000

8. Resultados

9.1 Caracterización de la muestra

Se encontraron un total de 23 historias clínicas de pacientes con diagnóstico de Gastrosquisis entre Enero de 2010 y Diciembre de 2014 en el HSB. De los 23 casos, se excluyeron 13 al no cumplir con los criterios de inclusión. Por lo anterior se contó con 10 historias clínicas con datos completos que permitieron el análisis completo y detallado de las mismas. Figura 13.

Figura 13. Diagrama de Flujo.

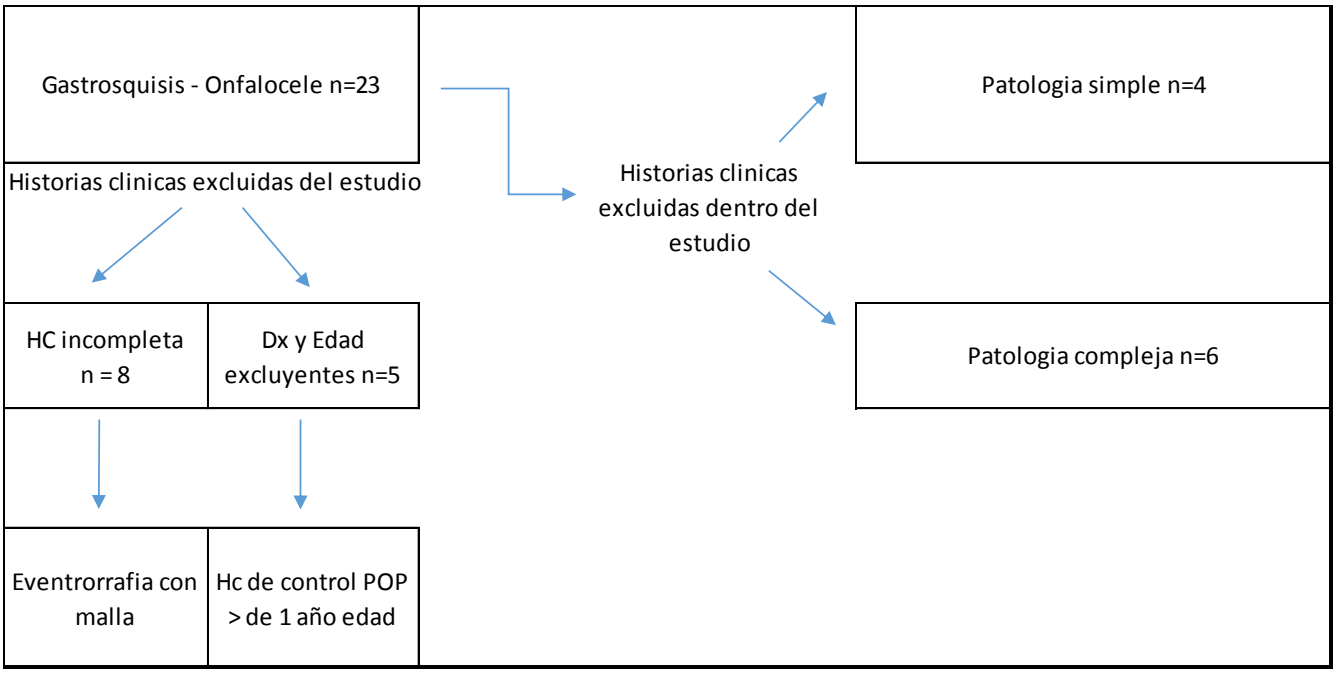

Abreviaturas: HC, Historia Clínica; Dx, Diagnostico; POP, Post Operatorio.

9.2 Control Prenatal

La edad materna promedio en el momento del parto fue de 18.7 (Rango 16-21) años. La mitad de las ecografías tomadas durante el tercer trimestre fueron positivas para polihidramnios. No se

reportaron casos de infección por Toxoplasmosis, Hepatitis B, Sífilis ni VIH en ninguno de los 10 casos.

9.3 Datos obtenidos en el momento del Parto

Nueve pacientes (90%) tuvieron Gastrosquisis. Todas las gestantes fueron llevadas a Parto por cesárea.

Tabla 6. Características sociodemográficas y clínicas

Característica	n (%)
Edad gestacional menor a 37 sem.	5 (50)
Edad gestacional a término mayor o igual a 37 sem.	5 (50)
Género Femenino	6 (60)
Gastrosquisis	9 (90)
Onfalocele	1 (10)

Seis pacientes fueron de sexo femenino y el 50% de todos los pacientes incluidos tuvieron parto a término (mayor o igual a 37 semanas). El peso promedio al nacer fue de 2.226 (Rango = 1.740 a 2640) gramos con una talla promedio de 43 (Rango=31 a 49) cm. El tamaño del defecto fue en promedio de 5 (Rango =1.5cm – 10) cm.

Todos los casos tenían exposición de intestino delgado, el 60% tuvo exposición de colon, hígado y estómago. Cuatro pacientes tenían necrosis o hipoperfusión de asas delgadas. Dos casos con mal-rotación/vólvulos intestinal. (Tabla 7)

Tabla 7. Características clínicas de los pacientes incluidos en el estudio

CASOS	EG	Género	peso Gr	Talla cm	Diganostico	T. D. cm	Org. Exp	H. Q
CASO 1	34	F	2120	46	gastrosquisis	1.5	intestino delgado	necrosis intestinal
CASO 2	37	F	2340	43	gastrosquisis	5	intestino delgado, estomago	edema de asas
CASO 3	39	F	2600	46	gastrosquisis	7	intestino delgado e higado	edema de asas, malrotacion intestinal
CASO 4	38	M	2640	49	gastrosquisis	8	intestino delgado e higado	edema de asas, higado sin lesion
CASO 5	38	F	2590	42	gastrosquisis	6	intestino delgado, estomago y segmento hepatico	leve hipoperfusion sin lesion hepatica.
CASO 6	33	M	1740	48	gastrosquisis	3	intestino delgado	no
CASO 7	35	F	1940	31	gastrosquisis	4	intestino delgado y estomago.	brida y multiples adherencias, edema de asas
CASO 8	34	M	2260	46	onfalocele	10	intestino delgado e higado	edema de asas, hipoperfusion.
CASO 9	33	F	1830	39	gastrosquisis	3	intestino delgado, estomago, colon	malrotacion intestinal con brida congenita sin isquemia intestinal. Posterior a cierre completo en segunda cirugia presenta PIA alta con necrosis y fistula intestinal
CASO 10	37	M	2200	49	gastrosquisis	5	intestino delgado, estomago, higado.	edema de asas

9.4 Manejo quirúrgico

El manejo quirúrgico de este grupo de pacientes requirió más de un tiempo operatorio en todos los casos. En un paciente fueron necesarias hasta cuatro intervenciones.

Tabla 8. Numero de Cirugías y Tecnica quirúrgica aplicada.

Tecnica	Cirugía 1	Cirugía 2	Cirugía 3	Cirugía 4
Silo	8	0	0	0
Bolsa de Bogotá	1	4	1	1
Cierre de Piel	0	2	1	1
Cierre Fascia y Piel	1	1	4	0

En el primer tiempo operatorio se dio manejo con técnica de Silo ya sea con bolsa de viaflex o preformado (S+SPF) al 80% de los pacientes, manteniendo la bolsa para control del edema de asas intestinales y reducción progresiva del Silo durante un promedio de 6 (Rango = 1-8) días. En un segundo tiempo operatorio se dio Cierre definitivo a 5 pacientes, 3 con técnica de Separación de componentes, 2 con cierre de piel. Tabla 9.

Tabla 9. Evolución con Técnica quirúrgica Silo

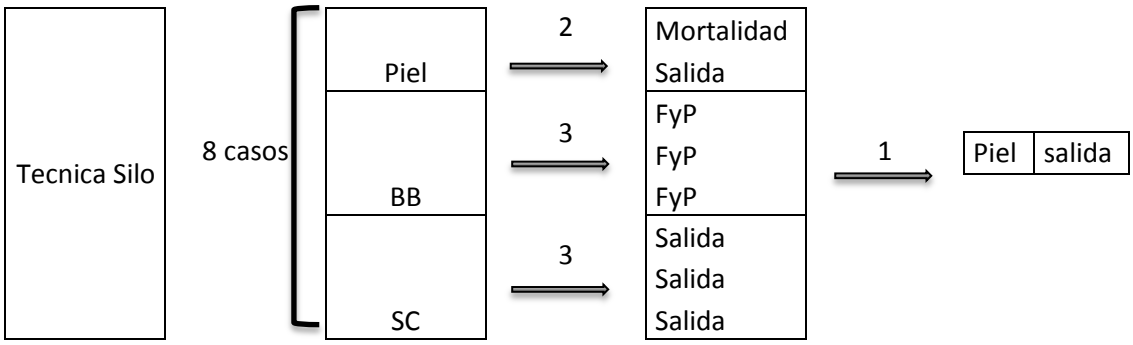

De los dos pacientes con cierre de piel (P) en el primer tiempo operatorio, el primer paciente no requirió soporte inotrópico, soporte ventilatorio por 2 días y se inició VO a los 5 días POP. Tiempo de hospitalización de 23 días por requerimiento de oxígeno. Egreso del paciente vivo. El segundo caso falleció, es el único caso de mortalidad en este grupo.

Se practicó el cierre de fascia y piel (FyP) en 1 solo caso con defecto de 10 cm en el primer tiempo operatorio. Requirió dosis altas de soporte inotrópico, parámetros altos de VM. Reintervención el mismo día por presión intraabdominal (PIA) alta. Se controló defecto de pared abdominal con Bolsa de Bogotá (BB) durante 5 días. El paciente fallece a la edad de 5 días.

Tabla 10. Evolución con Técnica quirúrgica Cierre de Fascia y Piel

Manejo inicial con BB en 1 caso con defecto de 3 cm. Necesitó soporte inotrópico a dosis bajas, parámetros ventilatorios bajos y NPT. Uso de la BB por 5 días, se cierra defecto con FyP en el segundo tiempo operatorio. Presentó a los 13 días POP elevación de PIA. Se llevó a un tercer tiempo operatorio, se encontró como complicación obstrucción intestinal por meconio y perforación a nivel del yeyuno e íleon por lo que se cierra Fascia y piel. Continuo con PIA elevada requiriendo un cuarto tiempo quirúrgico se encontró fistula intestinal y se utilizó técnica de Bolsa de Bogotá.

Tabla 11. Evolución con Técnica quirúrgica Bolsa de Bogotá

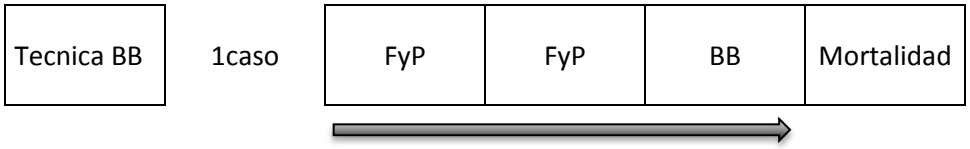

Todos los pacientes requirieron de un segundo tiempo operatorio. Las técnicas utilizadas fueron: BB 40%, 20% cierre de piel (P), 10% el cierre de Fascia y piel (FyP) y 30% SC.

En un segundo tiempo operatorio, el grupo que fue intervenido con BB tuvo la bolsa durante un promedio de 3 (rango 1-6) días. En un tercer tiempo operatorio se realizó cierre definitivo con técnica de FyP a los 3 pacientes. Toleraron vía oral a la edad promedio de 20 (Rango 8-32) días. A uno de ellos se le inicio estimulo de vía oral que no fue tolerado por elevación de PIA, llevándose a un cuarto tiempo quirúrgico para cierre de piel.

Tabla 12. Descripción técnicas quirúrgicas utilizadas por casos

Cirugía	Técnica	n	%
Primera cirugía	(SB) + (SPF)	8	80%
	BB	1	10%
	P	0	0%
	FyP	1	10%
	SC	0	0%
Segunda cirugía	(SB) + (SPF)	0	0%
	BB	4	40%
	P	2	20%
	FyP	1	10%

	SC	3	30%
Tercera cirugía	(SB) + (SPF)	0	0%
	BB	1	10%
	P	0	0%
	FyP	4	90%
	SC	0	0%
Cuarta Cirugía	(SB) + (SPF)	0	0%
	BB	1	50%
	P	1	50%
	FyP	0	0%
	SC	0	0%

9.5 Descripción de la Evolución post operatoria

El promedio de estancia hospitalaria fué de 22 (Rango= 3 a 43) días. Todos los pacientes requirieron NPT durante un promedio de 15,2 (Rango =4 a 35) días. Las complicaciones más frecuentes en el tiempo post operatorio fueron infección del sitio operatorio (30%) y PIA elevada (60%). La mortalidad global fue del 30%, como lo muestra la Tabla 13.

Con la técnica de separación de componentes y malla biológica (SC + MB), se consiguió el cierre de la pared abdominal en todos los casos y no se requirieron reintervenciones.

Se realizó el cierre definitivo con la técnica de SC+MB en el 30% de los casos. Tiempo de hospitalización promedio de 23 (Rango = 14-28) días. Tiempo durante el cual requirió VM con una media de 11 (Rango = 8-15) días, NPT por 16 (Rango = 10-20) días, toleraron vía oral a los 15 (Rango = 8-22) días de edad. En el 100% de los casos con técnica de SC se reportó como única complicación POP la dehiscencia de sutura de piel con seromas, se manejó con curaciones y láminas de Duoderm.

Tabla 13. Complicaciones Post operatorias

CASOS REPORTADOS	Complicaciones durante Post Operatorio				
	ISO	PIA elevada	Necrosis intestinal	Fistula intestinal	Choque Hipovolemico - SIRS
CASO 1	no	no	si	no	si
CASO 2	si	no	no	no	no
CASO 3	no	si	no	no	no
CASO 4	no	si	no	no	si
CASO 5	si	no	no	no	no
CASO 6	no	no	no	no	no
CASO 7	no	si	no	no	no
CASO 8	no	si	si	no	si
CASO 9	no	si	si	si	si
CASO 10	si	no	no	no	no

Abreviaturas: ISO, Infección Sitio Operatorio; PIA, Presión Intra Abdominal;

Tabla 14. Características de la Evolución POP y Mortalidad

CASOS	Días HX	Días de VM	Días NPT	Edad inicio VO (días)	Mortalidad	Ultima técnica Quirurgica aplicada
CASO 1	3	3	0	0	Muerto	cierre piel
CASO 2	14	8	10	8	vivo	separacion de componentes
CASO 3	25	18	22	15	vivo	cierre piel
CASO 4	43	24	35	32	vivo	cierre piel
CASO 5	28	12	18	22	vivo	separacion de componentes
CASO 6	15	5	10	8	vivo	cierre fascia y piel
CASO 7	28	7	10	10	vivo	cierre piel
CASO 8	5	5	4	0	Muerto	Bolsa de Bogota
CASO 9	30	28	23	11 sin tolerar	Muerto	Bolsa de Bogota
CASO 10	28	15	20	16	vivo	separacion de componentes

Abreviaturas: HX, Hospitalización; VM, Ventilación Mecánica; NPT, Nutrición Parenteral Total; CP, Cierre Piel; SC+MB, Separación de Componentes + Malla Biológica; FyC, Fascia y Piel; BB, Bolsa de Bogotá.

9. Discusión

Se realizó la revisión de diez historias clínicas con diagnóstico de Gastrosquisis y Onfalocele en el Servicio de Cirugía Pediátrica del Hospital Simón Bolívar y se describieron las características sociodemográficas y clínicas.

Se encontró que la edad materna al momento del parto en todos los casos fue menor a 25 años, lo cual ha sido considerado como un factor de riesgo importante y se ha descrito en otros reportes. (25) La ecografía se mantiene como Gold Standard para la evaluación del feto durante el control prenatal y es relevante destacar que todos los casos incluidos tenían una o más ecografías, siendo un elemento clave para el diagnóstico de los defectos congénitos de pared abdominal. (21) En el grupo descrito no se reportaron casos de infecciones TORCH durante el embarazo. En la literatura no se ha reportado la asociación entre este grupo de infecciones y la presencia de defectos de pared abdominal.

Se obtuvo una mayor frecuencia de Gastrosquisis al compararlo con Onfalocele, similar a lo descrito por McDonnell en Irlanda donde además se ha observado un aumento de la incidencia de Gastrosquisis desde el año 1990. Este incremento de la incidencia ha sido también documentado en Estados Unidos. (26)

Se ha reportado también la asociación entre Onfalocele y otras anomalías congénitas como CIA ostium secundum, CIV así como Ductos arterioso persistente (15) las cuales se encontraron también en el caso de Onfalocele reportado en esta serie.

Al evaluar el tamaño del defecto de la pared abdominal se encontró un mayor número de casos con defectos mayores de 5 cm, con exposición de asas intestinales delgada, hígado y otros órganos abdominales los cuales se han descrito en la literatura como casos complicados. (42)

El tiempo óptimo de abordaje de estos defectos y la técnica de reconstrucción adecuada aún son desconocidos, sin embargo se cuenta con múltiples estrategias de tratamiento. Se encuentran ventajas al realizar técnicas de tratamiento por etapas o diferidas, comenzando por la reducción del contenido herniario tanto en Onfalocele como en Gastrosquisis utilizando la técnica de Silo hasta obtener una interiorización completa de los órganos a la cavidad abdominal sujetos por una Bolsa de Bogotá. Este tipo de procedimientos general una o múltiples reintervenciones para lograr el cierre funcional de la pared abdominal (reparar el defecto de la fascia) (35).

Muchas de las técnicas disponibles para el reparo de los defectos de pared abdominal no permiten la aproximación de la fascia del musculo recto abdominal por la existencia de desproporción entre el tamaño de las vísceras abdominales y la cavidad abdominal como tal, la cual presenta retracciones laterales del musculo recto abdominal. Es por esto que se encuentra en la literatura el uso de Malla biológica en Puente con el defecto facial, con reportes de recurrencia con una media de 50%(Rango =0-100%) y de 18%(Rango= 0-75%) en los casos a los que se realiza cierre diferido con técnica de cierre FyS sin malla Biológica. (28) En estos casos reportados no se realiza el manejo con técnica de Puente para la Malla biológica, así mismo como no se cuenta con datos suficientes para reportar la recurrencia.

Se reportan con mayor frecuencia, complicaciones post operatorias en los casos de cierre temprano con la técnica cierre de Fascia y Piel, tales como aumento de la presión intra abdominal, deterioro respiratorio y hemodinámico, con mayor número de reintervenciones reportadas en el mismo tiempo de hospitalización, Con hallazgos quirúrgicos de hipoperfusión intestinal e incluso necrosis intestinal. Van Eijck et al (36), presenta la Técnica de Separación de Componentes como parte del manejo de los casos con cierre diferido, sin evidencia de recurrencia en sus series originales. Adicionalmente presentó el seguimiento realizado a sus pacientes con una mediana de 4.5 años, demostrando funcionalidad similar a la de los controles sin patología de pared abdominal, y ninguna evidencia clínica de recurrencia.

En esta Serie de casos se apoya el uso de la técnica de Separación de componentes en Recién Nacidos, describiendo durante el tiempo de hospitalización la ausencia de reintervenciones así como una evolución clínica post operatoria satisfactoria, sin evidencia de aumento de la presión intraabdominal, parámetros ventilatorios bajos, requirieron NPT en un promedio de 8 (Rango= 4-10) días, y el inicio de la VO de manera temprana con una mediana de 6 (rango=5-8) días. Presentando como única complicación durante la hospitalización, infección superficial del sitio operatorio, hematomas y seromas. Se observa una ventaja también en la disminución de número de reintervenciones y la morbilidad de la que se acompaña.

Es importante señalar la necesidad de continuar la evaluación de estos casos a largo plazo, ya que no se cuenta con datos que permitan evaluar esta y otras conductas quirúrgicas en el HSB.

Los reportes originales de la Tecnica de Separación de componentes permiten el cierre fascial sin el uso de malla, a pesar de esto se considera el uso de malla necesario para disminuir la tensión que existe en el tejido musculofascial y al mismo tiempo tiene la función de ser andamio para el tejido del huésped permitiendo crecimiento y remodelación celular (41). No se cuenta con estudios que evalúen la Técnica de SC con o sin malla Biológica en niños.

11. Conclusión

La mayoría de los pacientes de esta serie fueron manejados con técnicas quirúrgicas diferidas, reportando mayor número de complicaciones post operatorias en aquellos a los que se les dio manejo temprano con cierre de fascia y piel. El manejo diferido con Prótesis Silo / “Bolsa de Bogotá” mostro menor número de complicaciones cuando se implementó en primer tiempo operatorio. Los pacientes a los que se les realizó la técnica de separación de componentes con malla biológica presentaron una evolución satisfactoria, sin necesidad de reintervención en el mismo tiempo de la hospitalización.

Con el fin de evaluar de manera más objetiva la técnica quirúrgica que permita tratar a este grupo de pacientes con defecto congénito de pared abdominal y disminuir la morbimortalidad, sería recomendable realizar un estudio prospectivo.

Referencias

1. Klein M, Congenital Defects of the abdominal Wall. Chapter 75. Pediatric Surgery. . Coran A, 2013.

2. Paré A.: The Workes of That Famous Chirugeon, Book 24, Chapter 66. Th Cotes and R Young 1634.959.

3. Moore T.C., Stokes G.E.: Gastroschisis. Surgery 1953; 33:112.

4.Massabuau G., Guibal A.: L'éviscération ombilicale congénitale. Arch Mal l'App Difestif 1933; 23:129.

5. Visick C.: An umbilical hernia in a newly born child. Lancet 1873; 1:829

6. Ledbetter DJ.Gastroschisis and Omphalocele. Surgical Clinics of North America 86 (2006) 249 – 260.

7. Eijck FC, Aronson DA, Hoogeveen YL, et al. (2011). Past and current surgical treatment of giant omphalocele: Outcome of a questionnaire sent to authors. J Pediatr Surg 2011; 46:482-8.

8. Paltia V.: Omphalocele. Acta Chir Scand 1960; 30:119.

9. Blakelock R., Upadhyay V., Kimble R., et al: Is a normally functioning gastrointestinal tract necessary for normal growth in late gestation?. *Pediatr Surg Int* 1998; 13:17.

10. Kunz SN, Tieder JS, Whitlock K, Craig Jackson J, Avansino JR. Primary fascial closure versus staged closure with silo in patients with gastroschisis: A metanalysis.Journal of Pediatric Surgery (2013) 48, 845–857.

11. Cantrell J.R., Haller J.A., Ravitch M.M.: A syndrome of congenital defects involving the abdominal wall, sternum, diaphragm, pericardium, and heart. *Surg Gynecol Obstet* 1958; 107:602.

12. Van Eijck FC, De Blaauw I, Bleichrodt RP, et al. Closure of giant omphaloceles by the abdominal Wall component separation technique in infants. J Pediatr Surg 2008; 43:246-50.

13. Stevenson R.E., Rogers R.C., Chandler J.C., et al: Escape of the yolk sac: A hypothesis to explain the embryogenesis of gastroschisis. Clin Genet 2009; 75:326.

14, Duhamel B.: Embryology of exomphalos and allied malformations. Arch Dis Child 1963; 38:142.

15. Christison-Lagay ER, Kelleher CM, Langer JC. Neonatal abdominal wall defects. Semin Fetal Neonatal Med 2011; 16:164-72.

16. Thauvin-Robinet C., Faivre L., Cusin V., et al: Cloacal exstrophy in an infant with 9q34.1-qter deletion resulting from a de novo unbalanced translocation between chromosome 9q and Yq. *Am J Med Genet* 2004; 126A:303.

17. Wilkins-Haug L., Porter A., Hawley P., et al: Isolated fetal omphalocele, Beckwith-Wiedemann syndrome, and assisted reproductive technologies. Birth Defects Res A Clin Mol Teratol 2009; 85:58.

18. Chen C.P.: Syndromes and disorders associated with omphalocele (III): single gene disorders, neural tube defects, diaphragmatic defects and others. *Taiwan J Obstet Gynecol* 2007; 46:111.

19. Baerg J., Kaban G., Tonita J., et al: Gastroschisis: A sixteen-year review. *J Pediatr Surg* 2003; 38:771.

20. Koivusalo A., Rintala R., Lindahl H.: Gastroesophageal reflux in children with a congenital abdominal wall defect. *J Pediatr Surg* 1999; 34:1127

21. Lawson A., de la Hunt M.N.: Gastroschisis and undescended testis. *J Pediatr Surg* 2001; 36:366.

22. Morrow R.J., Whittle M.J., McNay M.B., et al: Prenatal diagnosis and management of anterior abdominal wall defects in the west of Scotland. *Prenat Diagn* 1993; 13:111.

23. Tucker J.M., Brumfield C.G., Davis R.O., et al: Prenatal differentiation of ventral abdominal wall defects. Are amniotic fluid markers useful adjuncts?. *J Reprod Med* 1992; 37:445.

24. Oztekin O., Oztekin D., Tinar S., et al: Ultrasonographic diagnosis of fetal structural abnormalities in prenatal screening at 11-14 weeks. *Diagn Interv Radiol* 2009; 15:221.

25. Nicholas S.S., Stamilio D.M., Dicke J.M., et al: Predicting adverse neonatal outcomes in fetuses with abdominal wall defects using prenatal risk factors. *Am J Obstet Gynecol* 2009; 201:383.

26. Fries M.H., Filly R.A., Callen P.W., et al: Growth retardation in prenatally diagnosed cases of gastroschisis. J Ultrasound Med 1993; 12:583.

27. Gamba P, Midrio P. Abdominal walldefects: Prenatal diagnosis, newborn management, and long-termoutcomes. Pediatric Surgery, Department of Woman and Child Health, University Hospital, Via Giusti Seminars in Pediatric Surgery 23(2014) 283–290.

28. Salihu H.M., Pierre-Louis B.J., Druschel C.M., et al: Omphalocele and gastroschisis in the State of New York, 1992-1999. *Birth Defects Res A Clin Mol Teratol* 2003; 67:630.

29. McDonnell R., Delany V., Dack P., et al: Changing trend in congenital abdominal wall defects in eastern region of Ireland. *Ir Med J* 2002; 95:236.

30. Minkes RK. Abdominal Wall Defects. In: Oldham KT, Colombani PM, Foglia RP, et al, editors. Principles and Practice of Pediatric Surgery. Philadelphia, PA: Lippincott Williams & Wilkins; 2005. p. 1103-19.

31. Levy S, Tsao K, Cox Ch S, Phayak U, Lally K, Andrassy RJ (2013). Component separation for complex congenital abdominal. Wall defects: not just for adults anymore. University of Texas Medical School at Houston and the Children's Memorial Hermann Hospital, Houston Tx Journal of Pediatric Surgery (2013) 48, 2525–2529.

32. Naji H, Foley J, Ehren H (2014). Use of Surgisis for Abdominal Wall Reconstruction in Children with Abdominal Wall Defects Hussein. Department of Pediatric Surgery, Astrid Lindgren Children's Hospital, Stockholm, Sweden Department of Women's and Children's Health, Karolinska Institutet, Stockholm. Eur J Pediatr Surg 2014; 24:94–96.

33. Friedmacher F, Hock A, Castellani C, Avian A, Hollwarth ME. Gastrosquisis-related complications requiring further surgical interventions. Pediatr Surg Int (2014) 30:615–620

34. Reid K.P., Dickinson J.E., Doherty D.A.: The epidemiologic incidence of congenital gastroschisis in Western Australia. *Am J Obstet Gynecol* 2003; 189:764.

35. Ramirez, O M, Ruas, Ernesto, Dellon, A. Lee "Components Separation" Method for Closure of Abdominal-Wall Defects: An Anatomic and Clinical Study. Plastic and Reconstructive Surgery: September 1990 vol 6 issue 3.

36. Centers for Disease Control, Prevention (CDC). Hospital stays, hospital harges, and in-hospital deaths among infants with selected birth defects—United States, 2003. MMWR Morb Mortal Wkly Rep 2007;56(2):25-9.

37. Charlesworth P, Akinnola I, Hammerton C, Praveena P, Desai A, Patei S, Davenport M. Preformed Silos versus Traditional Abdominal Wall Closure in Gastroschisis: 163 Infants at a Single Institution. Eur J Pediatr Surg 2014; 24:88–93.

38. Brown, G. L., Richardson, J. D., Malangoni, M. A., Tobin G. R., Ackerman, D., and Polk, H. C. Comparison of prosthetic materials for abdominal wall reconstruction in the presence of contamination and infection. Ann. Surg. 201: 705, 1985.

39. Wachem, P. B., van Luyn, M. J., Olde Damink, L. H., Dijkstra, P. J., Feijen, J., Niewenhuis, P. Tissue regenerating capacity of carbodiimide - cross-linked dermal sheep collagen during repair of the abdominal wall. Int. J. Artif. Organ 17: 230, 1994.

40. Rodgers, B. M., Maher, J. W., and Talbert, J. L. The use of preserved human dura for closure of abdominal wall and diaphragmatic defects. Ann. Surg. 193: 606, 1981.

41. Clarke K. M, Lantz, G.C, Salisbury, S. K, Badylak, S.F, Intestine Submucosa an Polypropylene Mesh for Abdominal Wall Repair in Dogs. Jour of Surg Research 60, 107-114 (1996)

42. Bergholz, R. Boettcher, M. Complex gastroschisis is a Diferent entity to simple gastroschisis affecting morbidity and mortality – A systematic review and meta-anaysis. Jour of Pediatric Surg 49 (2014) 1527–1532

43. Van Eijck FC, van Vlimmeren LA, Wijnen RM, et al. Functional, motor developmental, and long-term outcome after the component separation technique in children with giant omphalocele: A case control study. J Pediatr Surg 2013;48:525-32

44.Davis R.P., Treadwell M.C., Drongowski R.A., et al: Risk stratification in gastroschisis: Can prenatal evaluation or early postnatal factors predict outcome?. *Pediatr Surg Int* 2009; 25:319.

45. Singh S.J., Fraser A., Leditschke J.F., et al: Gastroschisis: Determinants of neonatal outcome. *Pediatr Surg Int* 2003; 19:260